日消外会誌　26（3）：923～926，1993年

原発性硬化性胆管炎の経過中に胆管癌の併発を認めた1例

社会保険紀南綜合病院外科，同　病理*

西村　好晴　竹中　博昭　岩瀬　和裕　吉留　克英
大西　隆仁　高垣　元秀　石坂　　透　別所　俊哉
大畑　俊裕　井上　匡美　大嶋　仙哉　田中　智之*

原発性硬化性胆管炎（PSC）として経過観察中に胆管癌の併発を認めた1例を経験したので報告した．症例は32歳の女性で，閉塞性黄疸にて入院し，内視鏡的逆行性胆管造影および経皮経肝胆管造影にて総胆管は3管合流部で限局性に閉塞していた．胆管癌との診断のもと，開腹したところ切除不能の胆管癌が疑われたが，総胆管狭窄部の組織所見で悪性所見は認めなかった．内瘻化チューブを留置し，PSCとして3年5か月にわたる経過観察を行った．その間，チューブの閉塞を繰り返したため，再手術の適応とした．肝左葉は萎縮していたため，肝左葉切除，胆管切除，右肝管空腸吻合術を施行した．組織学的には総胆管閉塞部には悪性所見は認めなかったが，肝左葉の1部に胆管癌の併存を認めた．PSCに胆管癌を併発した症例は本邦において2例が報告されているに過ぎないが，PSCの取り扱いに際しては，胆管癌併発に注意する必要があると考えられた．

Key words：primary sclerosing cholangitis，cholangiocarcinoma

はじめに

総胆管に限局する原発性硬化性胆管炎（以下PSCと略す）は，胆管癌との鑑別がしばしば問題となる[1)~7)]．また，PSCに胆管癌が合併した報告も，極めてまれながら散見される[8)9)]．われわれはPSCの経過中に胆管癌を併発したと考えられる症例を経験したので報告する．

症　例

症例：32歳，女性

主訴：心窩部不快感

家族歴および既往歴：特記すべきことなし．

現病歴：昭和62年1月頃より心窩部不快感を認め，当院内科を受診した．入院精査の結果，閉塞性黄疸と診断され，当科に紹介された．

入院時現症：身長162cm，体重49kg．体表リンパ節は触知せず．眼球結膜と皮膚に黄染を認めた．腹部は平坦かつ軟，肝を右季肋部に3横指触知した．

検査成績：血液検査では白血球6,000/mm³，CRP 0.4mg/dl，赤沈25mm（1時間値）と炎症所見は認めなかった．赤血球334×10⁴/mm³，Hb 9.7g/dl，Ht 29.7%と貧血を認め，GOT 332IU/L，GPT 505IU/L，ALP 560IU/L，T. Bil 4.5mg/dlと上昇を認めた．Carcinoembryonic antigen（CEA），α-fetoprotein，carbohydrate antigen 19-9は正常範囲であった．腹部超音波検査では肝内胆管の拡張と肝門部胆管の閉塞を認めた．内視鏡的逆行性胆管造影（ERC）および経皮経肝胆管造影（PTC）では総胆管が3管合流部で閉塞しており，左肝管の狭窄を認めた（**Fig. 1, 2**）．血管造影では左肝動脈の壁不整像を認めた．

入院後経過：経皮経肝的胆道ドレナージを右肝内胆管より施行したが右季肋部を中心に圧痛とBlumberg signを認め，また39℃の発熱を認めたため，限局性腹膜炎を併発したと判断し，腹腔ドレナージと胆道ドレナージを目的に手術を施行した．

初回手術所見：肝門部以下の肝十二指腸靱帯には数個の硬いリンパ節腫大を認め，総胆管には左右肝管合流部より2cm下方で閉塞していた．総胆管にTチューブを留置した．

GOT 40IU/L，GPT 35IU/L，T. Bil 1.0mg/dl，ALP 200IU/Lと正常化したため，1か月後に根治手術を目的に開腹した．

第2回手術所見：術中所見では総肝動脈および門脈への浸潤が疑われ，切除不能の胆管癌と判断し，総胆管狭窄部に内外瘻化チューブを留置した．しかし，総胆管壁の病理組織学的検索では悪性所見は認めず，線

＜1992年10月7日受理＞別刷請求先：竹中　博昭
〒646　田辺市湊510　社会保険紀南綜合病院外科

Fig. 1 ERC showed obstruction of common bile duct.

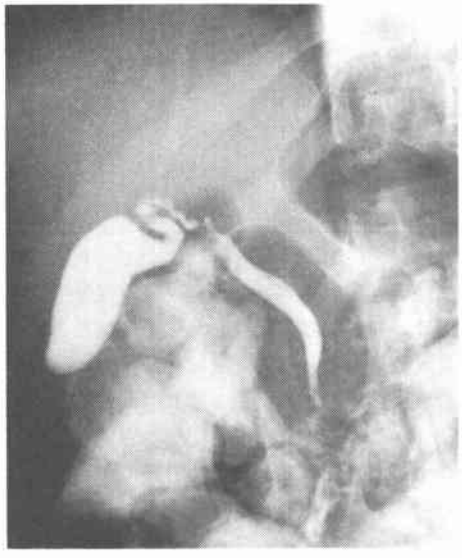

Fig. 2 PTC showed obstruction of common bile duct and stenosis of left hepatic duct.

維性結合織の増生と炎症細胞の浸潤を認めたため，PSC と判断された（**Fig. 3**）.

胆道内瘻化チューブを留置した後退院した.

以後，PSC 疑いとして3年5か月にわたり経過観察

Fig. 3 Microscopic finding of the tissue specimen of the common bile duct (HE staining) : Remarkable fibrosis are observed without any evidence of malignancy. (×25)

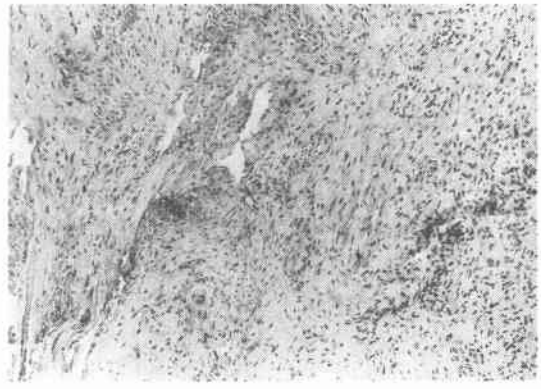

Fig. 4 PTC showed progressive stricture of left hepatic duct compared with Fig. 2.

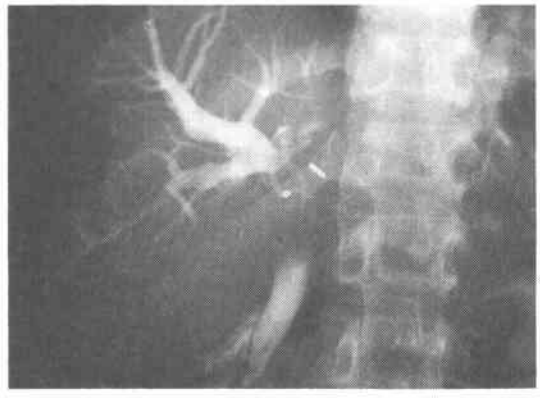

した．その間，内瘻化チューブの閉塞による発熱，肝機能障害を認め，4回の入院加療を要したため，再手術の適応とした．術前に施行した腹部 computed tomography (CT) では肝左葉は萎縮しており，PTC では左肝管は閉塞していた（**Fig. 4**）．血液学的には腫瘍マーカーの上昇は認めなかった．

第3回目手術所見：肝左葉は萎縮しており，胆管切除，肝左葉切除，右肝管空腸吻合術を施行した．

病理組織学的所見：総胆管壁の病理組織検査では，高度に繊維組織の増生を認めたが悪性所見は認めなかった（**Fig. 5**）．同時に切除した肝左葉の病理所見では肝内胆管に高度の輪状の線維化を認め，内側区域に不整な乳頭状の腺管を有する癌細胞を認めた（**Fig.**

Fig. 5 Microscopic finding of the resected common bile duct (HE staining): Remarkable fibrosis with chronic inflammatory infiltration are observed, however, there are no findings of malignancy. (×10)

Fig. 6 Microscopic finding of the resected left lobe of the liver (HE staining): Papillary growth of the cancer cells with fibrosis is observed. Around the intrahepatic bile duct shown in left lower part showed remarkable fibrosis with chronic inflammatory infiltration. (×10)

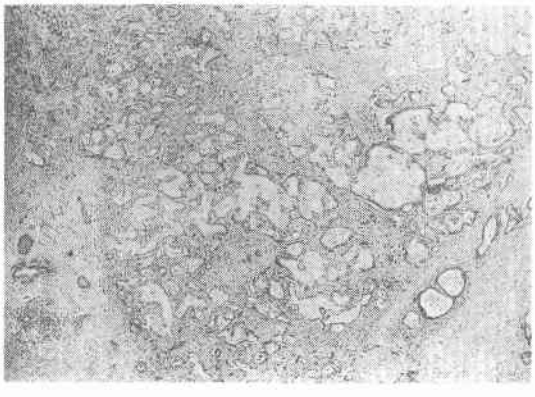

6). 原発性肝癌取扱い規約上, S-M, H_0, Ig, Fc(−), Fc-inf (−), S_0, N (−), Vp_0, B_0, IM_0, P_0, TW (−), Z_0であった.

患者は術後 1 年 5 か月を経た現在, 再発兆候なく外来にて経過観察中である.

考　察

PSC は画像診断の進歩にともない近年報告例が増加しているとされており, 久満ら[10]の報告では1991年までの10年間に本邦報告123例の症例報告を認める比較的まれな疾患である. PSC の診断基準については Myers ら[11]は, 1) 進行性の閉塞性黄疸, 2) 胆道結石のないこと, 3) 胆道手術の既往歴のないこと, 4) 胆道系の壁のびまん性の肥厚と狭窄, 5) 長期間の経過観察により胆道系の悪性所見が否定される, 6) 肝生検により原発性胆汁性肝硬変が否定される, 7) 潰瘍性大腸炎, 限局性腸炎, 後腹膜線維症が合併していない, という点を挙げている. 近年では LaRusso ら[12]が血液生化学的所見, 胆道造影所見を加味した基準を提唱している, すなわち, 1) アルカリフォスファターゼが正常の 2 倍以上を示す, 2) X 線所見で肝外ならびに肝内胆管の不規則性, 屈曲性を伴う狭窄を認める, 3) 組織学的に肝内胆管周囲の線維結合織の増生を認める, 4) 以前に胆管手術や総胆管結石の既往がない, の 4 項目である. われわれの経験した症例は LaRusso らの診断基準のうち1)～3)を満たし, 病変部に悪性所見を認めない点より PSC と診断した.

第 3 回目の手術に当たっては, 腹部 CT 像で肝左葉が萎縮し, 胆道造影で左肝管が高度に狭窄していることから, 術後の胆道感染の原因となることが危ぐされたため, 肝左葉切除術の適応とした. その結果, 総胆管の PSC による狭窄部には悪性所見は認められず, 切除した肝左葉内に乳頭状に増殖する癌細胞を認めた. 以上より, 本症例では総胆管に限局した PSC に肝左葉の胆管癌が併発したと考えられた.

MacCarty ら[13]は104例の PSC のうち13例に胆管癌の合併を認めており, PSC は悪性化する強い傾向を有していると報告している. また, Wiesner ら[14]は70例の PSC を検討し, 剖検または肝移植が施行された14例中 7 例に胆管癌の併発を認めたとしている. 本邦においては, PSC に胆管癌が合併したとする症例は鈴木ら[8], 内田ら[9]により 2 例が報告されているに過ぎない. 鈴木らの症例は 8 年間に及ぶ血中 ALP の異常高値, 黄疸の増減, 好酸球の増多, 炎症所見, 血中自己抗体の出現, 組織学的所見より PSC との診断をしており, 内田らの症例は特異的な総胆管の組織病理学的診断, 肝内外の特殊な胆道造影所見, 潰瘍性大腸炎の合併を考え合わせ肝内外型の PSC と診断している. 上記 2 例はいずれも CEA が高値であり, PSC と診断された後も CEA の経時的な上昇を認めており悪性疾患の存在が示唆された. 本症例については術前術後を通じ腫瘍マーカーの上昇は認めなかった. また, 石崎ら[7]は約 5 年にわたる経過観察の後, 胆管癌と診断した症例を報告しており, 極めて緩徐に成長した胆管癌であった可能性, あるいは PSC の経過中に癌が併発した可能

性があるとしている．したがって，胆管癌合併の可能性を否定しえず，胆管癌との鑑別診断が困難であるPSCの取り扱いに当たっては，とくに慎重を期す必要があると考えられる．

PSCが胆管癌を併発した可能性を示唆する胆道造影の所見として，MacCartyら[13]は，1）著明に拡張した胆管，2）直径1cm以上のpolypoid massの存在，3）進行性の狭窄形成または胆管拡張，の3点を指摘している．今回の症例をretrospectiveに検討すると，1)，2)は認めないものの，3)の左肝管の進行性の狭窄形成を認めている．

PSCの経過観察に際しては，腫瘍マーカーの上昇の有無はもちろんのこと，胆道造影の所見の経時的変化の有無にも注意し，進行性の狭窄や拡張を認める場合は胆管癌併発の可能性を念頭に置くことが肝要と思われる．

文　献

1）炭山嘉伸，野田良材，鈴木　茂ほか：胆管癌と鑑別が困難であった原発性硬化性胆管炎の1例．胆と膵 9：1123—1127，1988
2）平田俊治，佐々木嚢，井上邦典ほか：胆管癌との鑑別が困難であった限局型原発性硬化性胆管炎の1例．日臨外医会誌 47：1334—1340，1986
3）奈良信雄，備前亮一，植村末哉ほか：肝門部胆管癌との鑑別が困難であった原発性硬化性胆管炎の1例．内科 49：179—182，1982
4）広津　明，福島　駿，福永淳治ほか：胆管癌と鑑別困難であった限局型原発性硬化性胆管炎の1症例．肝・胆・膵 17：902—906，1988
5）中川秀和，中郷良蔵，大山正史ほか：胆管癌との鑑別が困難であった限局型の原発性硬化性胆管炎の1例．日臨外医会誌 49：892—898，1988
6）川島智恵子，今　陽一，吉浜　豊ほか：原発性硬化性胆管炎類似の胆管像を示した胆管癌の1例．消内視鏡の進歩 35：384—388，1989
7）石崎陽一，伊東　徹，柴山和夫ほか：経過中，原発性硬化性胆管炎と肝門部胆管癌との鑑別が極めて困難であった1症例．日消病会誌 86：2606—2610，1989
8）鈴木通博，前山史朗，明石のぞみほか：原発性硬化性胆管炎に胆管癌が合併したと考えられる1症例．聖マリアンナ医大誌 14：525—531，1986
9）内田隆寿，光吉　貢，小川吾一ほか：胆管癌を合併した原発性硬化性胆管炎の1例．胆と膵 11：861—867，1990
10）久満董樹，土岐文武：原発性硬化性胆管炎．胆と膵 12：27—30，1991
11）Myers RN, Cooper JH, Padis N: Primary Sclerosing Cholangitis. Am J Gastroenterol 53：527—538，1970
12）LaRusso NF, Wiesner RH, Ludwig J et al: Current concepts: Primary Sclerosing Cholangitis. N Engl J Med 310：899—903，1984
13）MacCarty RL, LaRusso NF, May GR et al: Cholangiocarcinoma complicating primary sclerosing cholangitis: cholangiographic appearances. Radiology 156：43—46，1985
14）Wiesner RH, Ludwig J, LaRusso NF et al: Diagnosis and treatment of primary sclerosing cholangitis. Semin Liver Dis 5：241—253，1985

A Case of Primary Sclerosing Cholangitis Complicating Cholangiocarcinoma

Yoshiharu Nishimura, Hiroaki Takenaka, Kazuhiro Iwase, Katsuhide Yoshidome, Takahito Ohnishi, Motohide Takagaki, Tohru Ishizaka, Toshiya Bessho, Toshihiro Oohata, Masayoshi Inoue, Senya Ohshima and Tomoyuki Tanaka*

Department of Surgery and Pathology*, Kinan General Hospital

A case of primary sclerosing cholangitis (PSC) complicating cholangiocarcinoma is reported. The patient, a 32-year-old female, was admitted to the hospital with obstructive jaundice. Cholangiographical evaluation revealed localized obstruction of the common bile duct. Although she was suspected of unremovable cholangiocarcinoma at laparotomy, the obstructed part of the common bile duct was not malignant histopathologically. After indwelling an internal drainage tube the patient was observed as PSC for 3 years and 5 months. Since the tube was obstructed repeatedly during the period, operation was indicated. Since atrophy was observed in the left lobe of the liver, the left lobe and common bile duct were removed and hepatocholangiojejunostomy was performed. On histopathological examination there were no malignant findings in the obstructed part of the common bile duct, but the development of cholangiocarcinoma was observed in the part of the left lobe of the liver. Only 2 cases of PSC complicating cholangiocarcinoma have been reported in Japan. We must pay attention to the possibility of the occurrence of cholangiocarcinoma in the treatment of PSC.

Reprint requests: Yoshiharu Nishimura　Department of Surgery, Kinan General Hospital
510 Minato, Tanabe-shi, 646 JAPAN