日消外会誌　26（3）：927～931，1993年

管腔外に嚢状発育を示した十二指腸平滑筋芽細胞腫の1例

厚生連府中総合病院外科
森山　重治　　花岡　俊仁　　川島　邦裕
大橋龍一郎　　木下　尚弘　　宇高　徹総

平滑筋芽細胞腫はまれな腫瘍であり，胃以外の消化管原発は少ない．症例は60歳の女性．再生不良性貧血で加療中であった．1986年頃から右側腹部腫瘤に気づくも無症状のため放置し，1989年2月鼠径ヘルニアの手術のため入院時同腫瘤を訴えた．超音波・腹部CT検査にて腹腔内嚢腫の診断で，鼠径ヘルニアと同時に手術を施行した．術中所見で腹膜播種，肝・リンパ節転移を認めず．腫瘤は十二指腸第2部前壁より管外性に発育しており，十二指腸筋層を含めて切除した．腫瘤は10.0×9.5×9.0 cm大，重さ550gで，中に黄白色の残渣物と暗赤色の液体を入れた薄壁の嚢腫で，十二指腸内腔に交通はなかった．組織学的には嚢腫壁には出血・壊死が強く，腫瘍細胞は紡錘形平滑筋の成分を一部に含むものの，大部分が多角形上皮様形態の腫瘍細胞からなる平滑筋芽細胞腫で，異性を示唆する所見は認められなかった．術後3年5か月再発を認めない．

Key words：leiomyoblastoma，duodenal leiomyoblastoma

はじめに

平滑筋芽細胞腫は1960年Martin[1]が胃壁内腫瘍のうち，特異な細胞形態を示す6症例を報告し，1962年Shout[2]が，平滑筋腫や平滑筋肉腫とは組織学的・臨床的に異なる独立した腫瘍として提唱したもので，消化管原発の大部分が胃で，十二指腸はまれである．われわれは，腹腔内嚢腫の診断で手術を行ったところ，十二指腸から管外性に嚢腫状に発育した腫瘤を認め，術後の病理で平滑筋芽細胞腫と診断された症例を経験したので報告する．

症　例

患者：60歳，女性

主訴：腹部腫瘤

既往歴：1988年6月より再生不良性貧血の診断で加療中．

家族歴：弟が肝癌，娘が骨肉腫で死亡．

現病歴：1986年頃より右下腹部腫瘤に気づくも無症状のため放置していた．1987年8月頃より時に下腹部の疝痛があり，左鼠径部の膨隆に気づいた．1988年1月21日当科を受診し，左外鼠径ヘルニアの診断で手術を勧められたが，家庭の事情で延期していた．1989年2月1日手術を希望して来院し，翌日入院した．

＜1992年11月11日受理＞別刷請求先：森山　重治
〒726　府中市鵜飼町555－3　府中総合病院外科

入院時理学的所見：体格・栄養中等度．血圧正常．軽度の貧血を認めた．心・肺に異常所見なし．腹部は平坦・軟で肝・脾を触知せず．臍の右やや下方に可動性のある境界明瞭で弾性硬な手拳大の腫瘤を触知した．圧痛はなかった．立位で左鼠径部の膨隆を認めた．

入院時検査所見：末梢血液像で赤血球303×10^4/mm^3，ヘモグロビン9.3g/dl，ヘマトクリット29.7%，白血球2,900/mm^3，血小板11.9×10^4/mm^3と汎血球減少を認めた．凝固機能に異常なし．肝・腎機能，血清電解質は正常．便潜血は陰性．腫瘍マーカーはtripeptide antigen（TPA）が140U/lと軽度上昇していたが，carcinoembryonic antigen(CEA)，carbohydrate antigen 19-9（CA19-9），alpha-feto-protein（AFP）は正常範囲であった．超音波検査および腹部CT検査にて，腫瘤は肝下面から右下腹部にかけて隔壁を有する直径約10cmの嚢腫であった(**Fig. 1，2**)．腹腔内嚢腫の診断で，1989年2月9日全身麻酔下に鼠径ヘルニアと同時に手術を施行した．

手術所見：まず，McVay法でヘルニア根治術を施行した．続いて下腹部正中切開で開腹したところ，腫瘤は大網を被って膵頭部前面で胃・十二指腸ループと横行結腸の間の網嚢内にあった（**Fig. 3a**）．上腹部内臓の下垂があり皮膚切開を臍のやや上方に延長するのみで術野が確保できた．大網を切開して剝離すると，腫瘤は十二指腸第2部の前壁に頸部を有し，管外性に

Fig. 1 Ultrasonography of the tumor. A cyst (T) is observed between the liver (L) and kidney (K) (the left part of the figure). High echoic shadow seeming septum and debris were observed in the cyst (the right part of the figure).

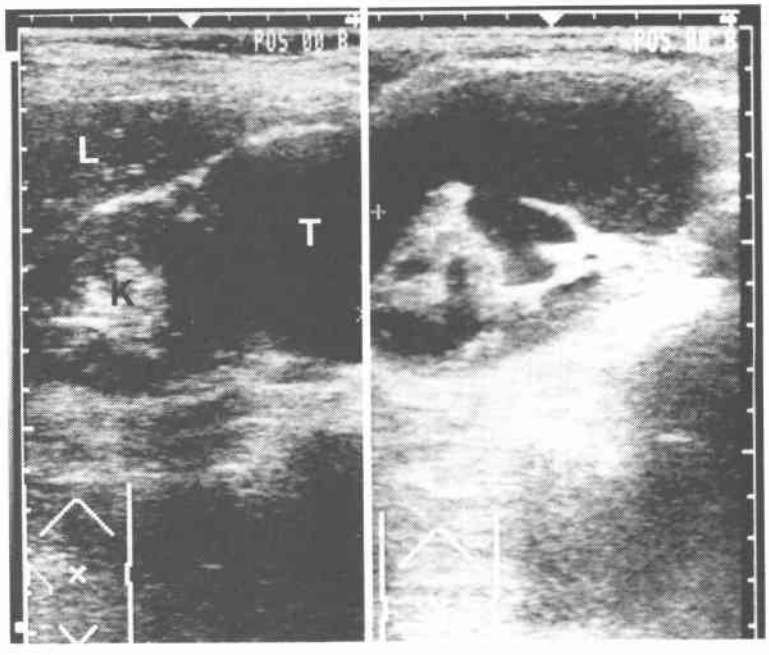

Fig. 2 Abdominal computed tomography. Thin walled cystic mass was observed in the right peritoneal cavity. The tumor size was about 9.5 cm in greater diameter and a septum-like high density lesion is seen in the cavity.

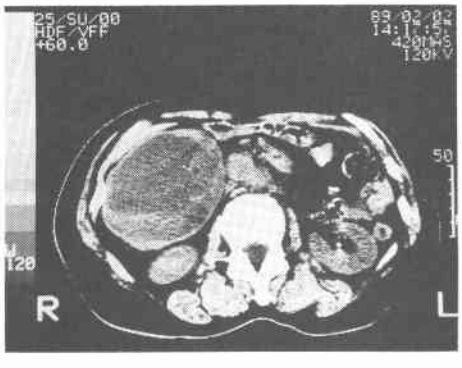

発育しており，胃・横行結腸・膵頭部からは容易に剝離できた．腫瘤の表面には網状の怒張した血管を認めた（**Fig. 3b**）．腫瘤を頸部で切除したところ，十二指腸内腔との交通はなく，粘膜を残して約2×3cm大の漿膜筋層の欠損を生じたため，修復した．肉眼的に肝転移・腹膜播種・十二指腸周囲リンパ節腫大は認めなかったが，膵頭後部リンパ節を病理検査のため摘出した．

摘出標本所見：腫瘤は重量550g，大きさ10.0×9.5×9.0cmで，十二指腸壁に相当する部以外は漿膜に覆われており，被膜浸潤はなかった．割を入れると暗赤色の漿液性の内容液が流出し，中に溶き卵様の黄白色の残渣物が貯留した嚢腫で，壁の厚さは約1mmで内腔には隔壁が存在したが腫瘤は認めなかった（**Fig. 4**）．

病理組織所見：腫瘍の大部分は変性に陥り，嚢腫を形成していた．嚢腫壁には拡張した血管が多数みられ，間質に出血し，腫瘍細胞はまばらであった（**Fig. 5a**）．壁面に残存した腫瘍細胞は好酸性の胞体を有する長紡錘形の形態を示しているものと（**Fig. 5b**），胞体境界明瞭な多角形で淡明～好酸性の胞体を持つ類上皮様形態の細胞（**Fig. 5c**）の2種類から成っていた．前者は束を形成し錯走する傾向を示して，出血壊死の傾向がなく，後者は優勢に広範囲に増殖して，出血壊死傾向が強くみられた．鍍銀染色では，それぞれの細胞は細網線維によって囲まれていた．両者のいずれの細胞にも核分裂像はほとんどみられなかった．後者の細胞質は粘液および脂肪染色陰性であった．以上より，epith-

Fig. 3 Operative findings.
a ; The tumor was located between the duodenal arch and the transverse colon, which was covered by the greater omentum. S : stomach, D : duodenum, C : transverse colon, T : tumor. b ; The tumor was easily dissected from the greater omentum, transverse colon, and pancreas head. It had originated from the second portion of the duodenum with about a 2.0×2.0cm wide neck.

a

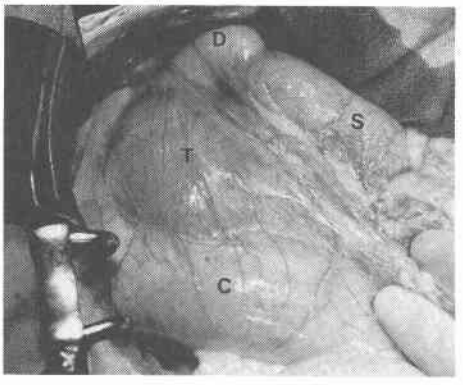

b

elioid cell が優位を示す平滑筋芽細胞腫と診断された．なお，摘出した膵頭後部リンパ節に転移はなかった．

術後経過：術後に貧血が増強するため，胃透視を行ったが胃内に病変はなく，高度の胃十二指腸の下垂を認めた．再生不良性貧血は寛解増悪を繰り返し，現在も当院内科で加療中である．本腫瘍に関しては，術後3年5か月の現在外来通院で厳重に経過観察しているが再発の兆候を認めない．

Fig. 4 Resected specimen. The tumor was 10.0×9.5×9.0cm in size, 550g in weight, and the whole surface was covered with serosa excepting the part of the duodenal wall. Marked dilated vessels were seen on the surface of the tumor. When the thin wall was cut, dark red serous fluid discharged and massive white yellowish debris was accumulated in the cavity.



Fig. 5 Histologic findings.
a ; Cyst wall (H.E. ×40). Dilated vessels, massive hemorrhage and necrosis were seen in the cyst wall. Large round or polygonal eosinophilic cells were found scattered in the wall. The lower part of the figure is the lumen of the cyst. b ; The tumor consist of anastomosing and whorled fascicles of spindle cells of a relatively uniform size. This was not a dominant figure of this tumor and the degenerative change was not prominent in these cell nests. No mitosis was seen (H.E. ×200). c ; A cell nest of the leiomyoblastoma. Large round or polygonal cells with eosinophilic cytoplasm and perinuclear clear zone were seen. These cells were dominant in the cyst wall. Some of the cells were multinucleated (they are not seen in this figure) but mitosis was not seen (H.E. ×200).

a

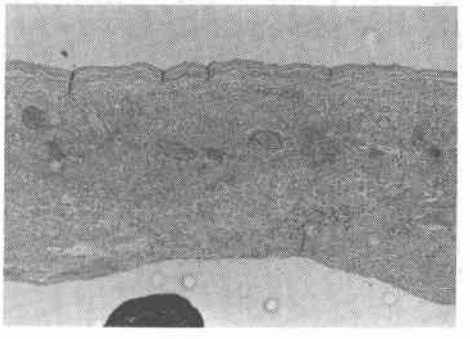

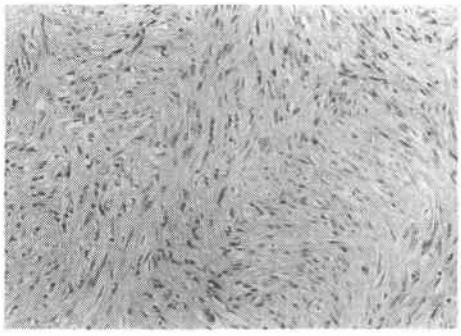

b

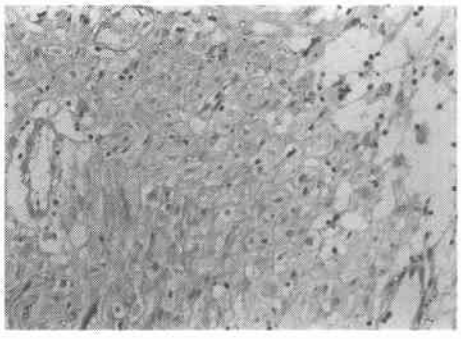

c

考　察

平滑筋芽細胞腫のほとんどは胃に発生し，次いで小腸，子宮にも見られるが[2]，頸部・外陰部・後腹膜の軟部組織にも報告がみられる[3]．十二指腸原発平滑筋芽細胞腫の本邦報告例は，われわれが検索しえた限りでは本症例を含めて17例のみである[4]．その発症年齢は最年少27歳，それ以外は40～60歳台で平均年齢は52.1歳であった．男女比は7：10で女性に多かった．発生部位は球部5例(うち1例は幽門にまたがる)，下行脚9例，水平脚3例で下行脚に多く，16例中8例が管外性発育であった．主訴は腹痛5例，下血3例，腹部腫瘤2例，無症状3例，その他4例であった．一方，Abramson[5]による190例の胃原発性平滑筋芽細胞腫の集計では，平均年齢は56.6歳，男女比は9：7で男性に多かった．Lavinら[3]は消化管原発のほとんどの症例が，山川ら[6]は小腸原発の14例中10例が壁外発育を示したとしている．本症例は腹部腫瘤のほかに汎血球減少を伴っていたが，再生不良性貧血によるものであり，術後も改善がみられておらず，本腫瘍とは無関係と思われる．

腫瘍の大きさは直径5mmから20cmを越えるものまで幅があり[2]，硬さは10cm以上の大きさになると，中心に嚢胞を形成したり，出血・壊死により軟らかくなる傾向がある[3]．山川ら[6]の小腸原発14例では4例が嚢腫状発育し，そのいずれも長径10cm以上で，そのほかにも2例に中心壊死がみられている．

Lumb[7]は，腫瘤の巨大嚢腫化をきたす成因として管外性に発育する平滑筋腫瘍は中心部の液化壊死による嚢胞化が進行しやすく，腫瘤は巨大化する傾向にあり，その際嚢腫壁の厚さは壊死の程度が進むにつれて菲薄化すると述べている．腫瘍の中心壊死は平滑筋腫と平滑筋肉腫の鑑別で悪性の指標となるが[8]，管外性発育の場合，嚢腫形成・中心壊死は悪性度の指標にはならないようである．

Stout[2]は，平滑筋芽細胞腫の組織学的特徴として，①大多数が円形または多角形態をもち，②平滑筋線維を一切待たず，③好酸性の細胞質を持ち，④核の周囲に粘液，グリコーゲン，脂肪染色に反応しないclear zoneを持ち，⑤多核細胞が見られることを挙げている．しかし，②に関しては後に電顕で筋原線維様微細線維が証明され[9][10]，平滑筋由来の腫瘍であることが証明されている．また，本腫瘍は，錯走する紡錘形細胞が混在することが知られており[3][11]，本症例にも核分裂像の乏しい平滑筋腫の組織が混在していた．しかし，この部分は変性が乏しく，平滑筋芽細胞腫の部分に著明な出血壊死が見られたことから，嚢腫変性を来たした腫瘍の大部分が上皮様形態を示す腫瘍細胞によって占められる平滑筋芽細胞腫であることが想像された．

予後は，Stout[2]の集計では48例中47例が無再発で，そのうち1例にリンパ節転移があった．残る1例が腹膜播種，肝転移のため23か月で死亡しており，明らかな悪性症例はこの2例のみであった．Lavin[3]は胃原発の26例中10例，胃外消化管原発の9例中6例，子宮原発の6例中3例が腫瘍死し，Stoutとは逆に悪性例が多いと報告している．再発部位では転帰の判明している17例中腹膜播種が最も多く(10例)，次いで肝転移(8例)，肺転移(3例)が多かった．予後因子としては胃外消化管，病悩期間6か月以上，長径10cm以上，転移陽性症例に腫瘍死する率が高く，核分裂像陽性はこれらの因子に比べ，予後にあまり影響がなかった[3]．

Appelmanら[11]は本腫瘍をepithelioid leiomyomatous tumorsと呼び，核分裂像に乏しい大型の上皮様細胞からなるepithelioid leiomyomaと，胞巣状構造を示し，核分裂像が多い細網線維を欠く小

型の円形細胞からなるepithelioid leiomyosarcomaに分類した．前者では悪性症例は103例中1例のみであったが，後者では2年以内に63%が転移をきたしたと報告している．本症例にはこれらの悪性所見はなく，epithelioid leiomyomaであるが，胃外消化管，病悩期間，大きさの点で悪性も考慮し，厳重な経過観察を要するものと思われる．

稿を終えるに当たり，病理学的見地から御教示・御校閲を賜った岡山大学医学部附属病院病理部の田口孝爾助教授に深謝致します．

本論文の要旨は第36回日本消化器外科学会総会（東京）において発表した．

文　献

1) Martin JF, Basin P, Feroldi J et al: Intramural myoid tumors of the stomach. Microscopic considerations on 6 cases. Ann Ant Pathol 5: 484—497, 1960
2) Stout AP: Bizarre smooth muscle tumors of the stomach. Cancer 15: 400—409, 1962
3) Lavin P, Hajdu SI, Foote FW: Gastric and extragastric leiomyoblastomas. Clinicopathologic study of 44 cases. Cancer 29: 305—311, 1972
4) 安武晃一，時末　充，吉村幸男ほか：十二指腸平滑筋芽細胞腫の1例．日消病会誌　88：1364—1368, 1991
5) Abramson DJ: Leiomyoblastoma of the stomach. Surg Gynecol Obstet 136: 118—125, 1973
6) 山川良一，城所佑吉，上所　洋ほか：十二指腸原発平滑筋芽細胞腫の1例—本邦14例の臨床的検討—山梨医大誌　10：267—271, 1983
7) Lumb G: Smooth-muscle tumours of the gastrointestinal tract and retroperitoneal tissues presenting as large cystic masses. J Pathol Bacteriol 63: 139—147, 1951
8) Ranchod M, Kempson RL: Smooth muscle tumors of the gastrointestinal tract and retroperitoneum. Cancer 39: 255—262, 1977
9) Cornog JL: Gastric leiomyoblastoma. A clinical and ultrastructural study. Cancer 34: 711—719, 1974
10) Gerszten E, Kay S: Light and electron microscopic study of a leiomyoblastoma of the duodenum. Am J Dig Dis 14: 350—355, 1969
11) Appelman HD, Helwig EB: Gastric epithelioid leiomyoma and leiomyosarcoma (leiomyoblastoma). Cancer 38: 708—728, 1976

A Case of Duodenal Leiomyoblastoma Presenting as Extraluminal Cystic Growth

Shigeharu Moriyama, Toshihito Hanaoka, Kunihiro Kawashima, Ryuichiro Ohashi, Takahiro Kinoshita and Tetsunobu Udaka
Department of Surgery, Fuchu General Hospital

We report a case of leiomyoblastoma of the duodenum which rarely originates in the extragastric alimentary tract. A 60-year-old woman suffering from hypoplastic anemia had noticed a right lower abdominal tumor in 1986, but she had not consulted a doctor because she had no abdominal symptoms. In February 1989 she was admitted to our hospital for an operation for a left external inguineal hernia and then complained of the abdominal tumor. Ultrasonography and computed tomography revealed a cystic mass in the right lower abdomen and surgery was performed for both the inguinal hernia and the abdominal tumor. On laparotomy, neither peritoneal dissemination, nor liver nor lymph node metastasis was observed. The tumor originated in the anterior wall of the second portion of the duodenum and was resected with the muscular layer of the duodenum. The tumor, 10.0 × 9.5 × 9.0 cm in size, 550 g in weight, was a thin-walled cystoma containing dark reddish serous fluid and a massive amount of white yellowish debris. No connection with the duodenal lumen was noticed. Histologic examination revealed hemorrhage and necrosis in the cyst wall and two cell components, spindle-shaped cells and large round or polygonal eosinophilic clear cells. The histopathologic diagnosis was leiomyoblastoma (epithelioid leiomyoma) without malignant findings. The patient has been well for about 3 years and 5 months after surgery, without any signs of recurrence.

Reprint requests: Shigeharu Moriyama　Department of Surgery, Fuchu General Hospital
555-3, Ukai-cho, Fuchu City, 726 JAPAN