日消外会誌　26（3）：932～936，1993年

# Recklinghausen病を伴った十二指腸平滑筋芽細胞腫の1例

県立広島病院第1外科
檜井　孝夫　大城　久司　山本　泰次　田中　一誠
稲垣　和郎　春田　直樹　大段　秀樹　吉川　雅文
中谷　玉樹　宮本　和明

十二指腸原発平滑筋芽細胞腫はまれな疾患であり，本邦では自験例を含めて14例にすぎず，Recklinghausen病の合併例は報告されていない．症例は56歳の男性で，右季肋部腫瘤を主訴とし来院，既往歴，家族歴にRecklinghausen病を認めた．十二指腸原発の筋原性腫瘍の診断で手術施行，球部に7.0×5.5×5.0cmの血管増生を伴った腫瘍を認めた．高位胃潰瘍を伴うことより，腫瘍切除術，胃全摘術（Roux-Y）を施行した．肝，腹膜転移および膵浸潤はなかった．組織学的には十二指腸平滑筋芽細胞腫の像を呈し，核分裂像はなかったが腫瘍径，増殖様式，多型性などより悪性と診断された．周囲リンパ節への転移は認めず，術後20か月を経た現在再発なく健在である．本疾患の生物学的動態についていまだ議論があるところであり，厳重な術後経過観察が必要と思われる．

**Key words**：duodenal leiomyoblastoma，Recklinghausen's disease

## はじめに

Leiomyoblastoma（平滑筋芽細胞腫）は，1960年，Martinら[1]が最初に報告し，その後Stout[2]が文献的にまとめて報告しているが，いずれも胃原発例であり，十二指腸原発例の報告は少なく，極めてまれである．今回われわれはRecklinghausen病（以下R病とする）を伴った十二指腸平滑筋芽細胞腫の1例を経験したので文献的考察を加えて報告する．

## 症　例

患者：56歳，男性

主訴：右季肋部腫瘤

家族歴：両親に脳血管障害，兄弟に脳腫瘍，直腸癌．母親と姉にR病を認めた．

既往歴：20歳よりR病，46歳気管支喘息，51歳肺結核を認める．

現病歴：1990年1月，臥位で右季肋部に5cm大の腫瘤を触知するも放置していた．同年3月，心窩部痛出現し近医受診．上部消化管造影X線検査で胃前庭部大彎側の圧排像を認めるも胃内視鏡では粘膜面は正常で，腸間膜腫瘍の疑いで当科紹介となった．

入院時所見：体格小，栄養やや不良，貧血なし，黄疸なし，表在リンパ節腫脹なし，血圧正常で，全身の皮膚にR病の特徴的所見あり．右季肋部に表面平滑，弾性比較的硬で可動性良好な約5cm大の腫瘤を認めた．腫瘤は体位によっては左季肋部，臍周囲まで可動性を有した．

入院時検査成績：GOT，GPTと胆道系酵素の軽度上昇と，コリンエステラーゼの上昇を認めた．腫瘍マーカーはcarcinoembryonic antigen（CEA）1.0ng/ml，carbohydrate antigen（CA19-9）14U/mlと共に正常範囲内で，便潜血は陰性であった．

腹部超音波検査：右季肋部に原発臓器は不明の7.5×5.5×5.5cm大の腫瘍を認めた．腫瘍は内部に壊死を伴い境界は明瞭，周囲組織への浸潤は認められなかった．

Computed tomography（CT）検査所見：十二指腸水平部の前方，胃前庭部後壁に接して5×6cm大の腫瘤を認めた．内部に壊死を伴う十二指腸原発の腫瘍と思われた．膵頭部，上腸間膜動静脈，門脈に異常無く，リンパ節の腫大なく，肝臓にも異常所見を認めなかった（**Fig. 1**）．

腹部血管造影所見：胃十二指腸動脈，前上膵十二指腸動脈の十二指腸枝より栄養されるリング状の腫瘍濃染を認め，胃大網動脈やその大網枝からも栄養されていた．十二指腸壁外発育性の腫瘍を示唆する所見であった（**Fig. 1**）．

以上より十二指腸原発の筋原性腫瘍の診断で，1990

＜1992年10月7日受理＞別刷請求先：檜井　孝夫
〒734　広島市南区宇品神田1－5－54　県立広島病院第1外科

**Fig. 1** Top: Contrast-enhanced computed tomography shows a large mass with intense enhancement of the wall suggesting hypervascularization and central necrosis of the tumor (arrows). Bottom: Celiac angiogram shows a hypervascular mass with branches from the gastrodoudenal artery and the anterior superior pancreaticoduodenal artery (arrows).

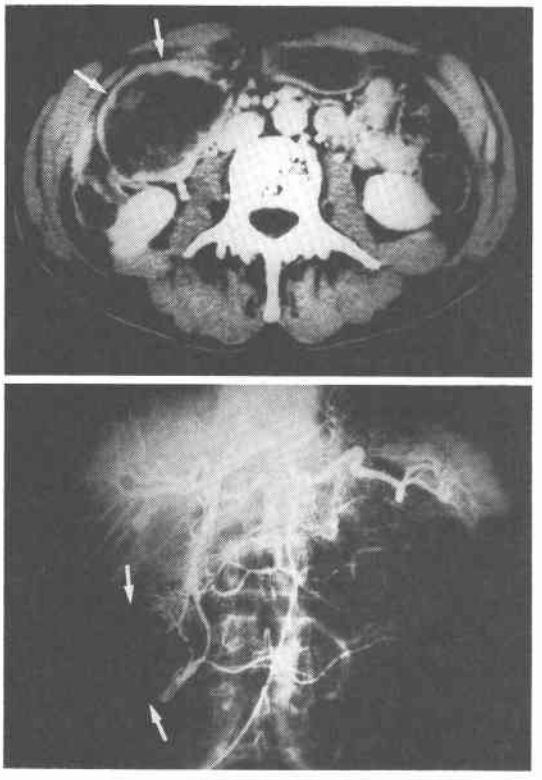

年5月30日手術施行した.

手術所見：十二指腸球部前壁に壁外性に発育する約7cm大の血行豊富な腫瘍を認めた．腹膜や肝への転移，膵浸潤を認めなかった．術中迅速病理診断で，十二指腸平滑筋芽細胞腫，borderline malignancyとの診断を得た．

胃噴門部に高位潰瘍を併存したため胃全摘と腫瘍を含む十二指腸球部切除を施行し，食道空腸吻合はRoux-Yで再建した．肛門側は十二指腸下行脚への移行部で，腫瘍と十分距離を保って切離した．十二指腸周囲の郭清を行ったが，リンパ節転移を認めなかった．

病理所見：腫瘍径は7.0×5.5×5.0cmで，被膜を有さず，十二指腸球部前壁より壁外性に突出し，粘膜面は正常であった．腫瘍割面は肉眼的にサーモンピンクで，内部に壊死組織を認めた．組織学的には，腫瘍は固有筋層外側部と連続性を有して外方へ突出性に発育し，十二指腸との付着部は境界が不明瞭であった．また，粘膜下組織における娘結節の存在も認められた．腫瘍細胞は淡好酸性，比較的豊富な胞体を有し，多く多角状の，部分的には短紡錘状の形態を示していた．また胞体の空胞化も目につき，一部では印環細胞様形態を示す部も認められた．なお，これら腫瘍細胞に核分裂像はほとんど見いだされなかったが，多型性は軽度から中等度に認められた．一方，構造的には，その束状配列傾向が乏しく，むしろ類上皮様の増殖形態が窺われた．鍍銀染色では個々の腫瘍細胞間に好銀線維の介在を認め，非上皮性性格が示された．また，マッ

**Fig. 2** A: Loupe picture of resected specimen (H. E. stain): Tumor is continuous with the tunica propria of the duodenum and the daughter nodules in the submucosal layer are observed (arrow). B: Histological feature of the tumor (H.E.stain, ×100): Pleomorphic large tumor cells are arranged in epitheloid pattern. C: Intracytoplasmic myofibrils (PTAH stain, ×320). D: Immunohistochemical stain for actin (×100).

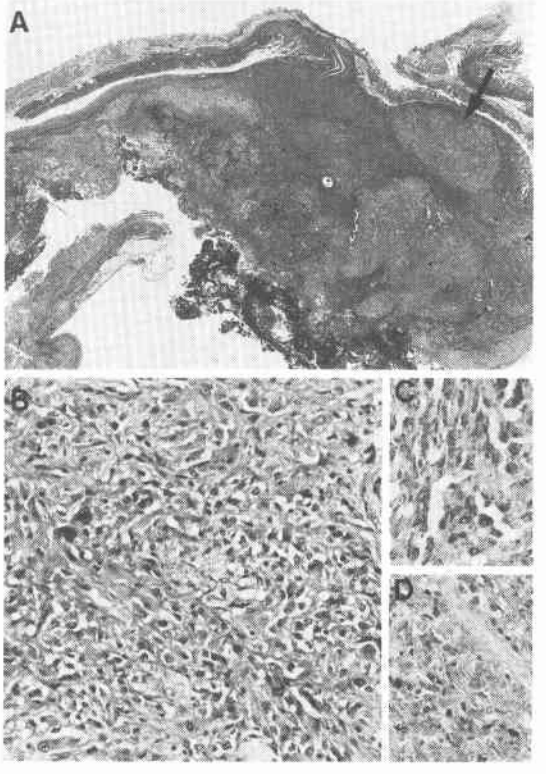

**Fig. 3** Histological feature of skin tumor (H.E. stain×100): Wavy proliferation of spindle cells is pathognomonic of neurofibroma.

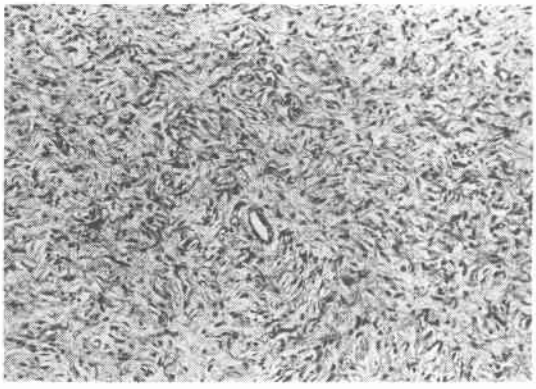

ソントリクローム染色で腫瘍細胞胞体は赤色調を呈し，リンタングスデン酸ヘマトキシリン（PTAH）染色では，胞体内細線維構造の存在を認めた．免疫組織化学的には，ビメンチンが強陽性を示し，ミオシン，アクチンが弱陽性であった．S-100，NSE，$\alpha$1-antichymotrypsin, lysozyme，ケラチンなどはいずれも陰性であった（**Fig. 2**）．

以上より，本腫瘍はいわゆる leiomyoblastoma に一致するものとみなされ，大きさや増殖様式，あるいは多型性などより，悪性と診断された．また皮膚腫瘍は浮腫状で間質中に wavy な紡錘型細胞が粗に増殖する像を示し，神経線維腫のそれに一致するものであった（**Fig. 3**）．

## 考　察

Leiomyoblastoma は Martin ら[1]が1960年に胃壁内に特殊な細胞形態を持つ腫瘤3例を報告し，1962年 Stout[2]は同様の症例69例について，その臨床的ならびに病理組織学的検討を加えてその特徴を明らかとした．

本邦においては1965年久保ら[3]が3例を報告しており，1987年までに218例が報告[4]されている．その原発臓器としては胃をはじめ，小腸，大腸，後腹膜，子宮，大網，腸間膜，軟部組織などが報告[5]されているが，胃原発以外はまれとされている．とくに十二指腸原発のものはわれわれの検索では，1971年の西田ら[6]の報告から1991年まで本症例を含めて14例に過ぎない．これら14例をまとめ文献的考察を加えた（**Table 1**）．

発症年齢は27歳から68歳までの平均年齢50歳で，男性8例女性6例とやや男性に多く認められた．主訴は腹痛，腹部膨満感が6例（43%），下痢，下血が3例（21%），腹部腫瘤が2例（14%）で，無症状の症例も3例(21%)認められた．胃透視では，9例中5例(55%)で腫瘍圧排像を認め，3例（33%）で腫瘍部に潰瘍形成を認め，1例（12%）で腫瘍内腔との瘻孔を認めた．内視鏡検査を施行された10例中5例（50%）に同様の潰瘍形成が認められ，1例（10%）に腫瘍内腔との瘻孔を認めた．血管造影を施行した7例全例に，腫瘍血管による腫瘍濃染像を認めた．発生部位は下行脚9例（64%）球部4例（29%）水平脚1例（7%）と下行脚

**Table 1** Reported cases of duodenal leiomyoblastoma in Japanese literatures

| No. | Author | Year | Age | Sex | Symptom | Location | Size (cm) | Op. method | Malignancy |
|---|---|---|---|---|---|---|---|---|---|
| 1 | Nishida | '71 | 27 | F | abdominal distention | 2 | 12×10×9 | tumor resection | malignant |
| 2 | Sato | '75 | 40 | M | melena | 2 | 2×1.5×1.5 | tumor resection | benign |
| 3 | Ohta | '78 | 41 | M | none | 1 | 22×17×7.5 | gastroduodenectomy | low grade malignancy |
| 4 | Iida | '81 | 29 | M | right abdominal pain | 2 | 13×5 | tumor resection | benign |
| 5 | Kumamoto | '81 | 54 | F | none | 2 | 13g | tumor resection | benign |
| 6 | Yamakawa | '83 | 42 | M | right abdominal pain | 2 | 13×10×10 | tumor resection | malignant* |
| 7 | Kurita | '85 | 61 | F | epigastric discomfort | 2 | 1.7×1.5×1 | tumor resection | benign |
| 8 | Sasatani | '85 | 60 | M | abdominal tumor | 2 | ? | PD | malignant** |
| 9 | Obara | '85 | 56 | F | diarrhea | 1 | 5×3×2 | gastroduodenectomy | low grade malignancy |
| 10 | Nagino | '87 | 61 | F | epigastralgia | 2 | 9×8×5 | PD+colectomy | malignant*** |
| 11 | Inoue | '87 | 54 | M | abdominal pain | 3 | 7×7×5.7 | PD | low grade malignancy |
| 12 | Horikoshi | '87 | 55 | F | none | 2 | 3.5×3.5 | PD | ? |
| 13 | Tokumoto | '90 | 68 | M | melena | 1 | 3.5×2.5 | gastroduodenectomy | low grade malignancy |
| 14 | Our case | '91 | 56 | M | abdominal tumor | 1 | 7×5.5×5 | gastroduodenectomy (total) | malignant |

1: 1st portion　2: 2nd portion　3: 3rd portion　gastroduodenectomy: subtotal gastrectomy (B-I) with duodenal resection
PD: Pancreaticoduodenectomy　gastroduodenectomy (total): total gastrectomy (Roux-Y) with duodenal resection
*dissemination　**pancreas invasion　***lymph node metastasis

に多く認められた．術前診断は，Vater乳頭直下に発生した1例を除く13例（93%）が十二指腸由来の粘膜下腫瘍であった．手術時，悪性所見として，腹膜播種，リンパ節転移，膵臓への浸潤をそれぞれ1例ずつ計3例（21%）に認めた．

手術術式は，腹膜播種1例を含む6例（43%）に十二指腸壁を含めた腫瘍摘出術が施行されていた．また，胃全摘術1例を含む胃十二指腸切除術が4例（29%）で，膵臓浸潤例，Vater乳頭部発生例，水平部での巨大潰瘍，瘻孔形成例の3例（21%）で膵頭十二指腸切除術が施行され，横行結腸間膜癒着およびリンパ節転移例では，膵頭十二指腸切除術に横行結腸切除術が追加された．腫瘍径は最小が2.0×1.5×1.5cm，最大が22.0×17.0×7.5cmであった．腫瘍割面は充実性が多く，内腔の出血，壊死は7例（50%）に認められた．核分裂像は多数認めた3例（30%），散見された2例（20%），ほとんど認められなかった5例(50%)，であった．組織学的診断は悪性5例（36%）低悪性度4例（29%）良性4例（29%）不明1例（7%）であった．開腹時，浸潤や転移を認めた3例（21%）が臨床的に悪性と認められた．

Leiomyoblastomaは Stout[2]の報告以来，生物学的形態，組織発生，悪性度などについてさまざまな報告がなされている．臨床的に問題となるのは，その組織学的悪性度と生物学的悪性度とが必ずしも一致していないとされていることである．

悪性度については，胃原発例では良性の経過をとるものが多いとする報告[2)7)]があるが，小腸原発例では8例中5例（63%）に腫瘍死を認めたとする報告[5)]もある．また一度悪性と診断されると，術後2年以内に肝臓，腹膜への転移が認められ予後不良との報告[6)8)]も認められる．

本腫瘍の悪性度判定基準として核分裂像（mitosis）の重要性を指摘する報告がある．Stout[2)]は悪性例2例が強拡大50視野中mitosisが12個および19個であったのに対し，良性例ではそのほとんどが4個以下であったと報告している．またEvans[8)]はmitosisを認めない良性例と1から5個のlow grade malignancyそして10個以上のhigh grade malignancyとに分類し，これらの間に生存率に有意差を認めたと報告している．これに対してmitosisのみから悪性度を評価するのは問題があるとする報告[7)]もある．Appleman ら[6)]はparameterとして臨床症状，発生部位，腫瘍径，粘膜浸潤，核分裂像の程度を指摘しており総合的にその悪性度を診断している．悪性例については，さらに高分化型と低分化型に分類し，1）cell sizeの小さいもの，2）reticular patternを認めるもの，3）alveolar arrangementを認めるもの，をより低分化な悪性例として分類し，mitosisより組織学的所見の重要性について強調している．自験例では核分裂像，周囲臓器への浸潤，リンパ節転移を認めなかったが，腫瘍径，粘膜下組織での浸潤性の増殖，腫瘍細胞の多型性より悪性と診断した．

臨床上問題となるのは，自験例のように，組織学的には悪性像を呈するが，浸潤や転移を認めず，臨床的に悪性像を呈さない症例である．術後の厳重な経過観察を必要とする．予後と関連性のある診断基準について，今後とも検討を要する．

手術方法については，一般的に平滑筋由来の腫瘍はリンパ節への転移を認める症例では術式によらず予後不良で，胃原発例では明らかな転移巣を認めない場合は腫瘍摘出術で十分であり，胃切除例と腫瘍摘出例とで予後に差がないとの報告[6)]がある．これからすると，本症の場合にも，腸管壁を含む腫瘍摘出術と腫瘍周辺部のリンパ節郭清で十分であろうか．

有効な化学療法についての文献的報告は認められず，本症例でも施行していない．

ところで，本症例ではR病の合併を認めたが，一般にR病は，皮膚の色素斑と多発性神経腫を主徴とし，多彩な随伴病変をもつ比較的頻度の高い遺伝性疾患であり，その消化器病変も多彩で，近年上皮性悪性腫瘍，筋原性腫瘍との合併例も報告されている．文献的には平滑筋芽細胞腫の合併例についての報告はされていない．今後の報告を持ちたい．

稿を終えるにあたり，当院病理部長福原敏行先生に感謝します．

## 文　献

1）Martin JF, Bazin F, Feroldi J et al: Tumours myoides intramurales de l'estomic. Considerations micro-scopiques a propos de 6cas. Ann Anat Pathol 5：484—497, 1960
2）Stout AP: Bizarre smooth muscle tumors of the stomach. Cancer 15：400—409, 1962
3）久保利夫，中尾　清，原沢高義：胃の変型平滑筋芽細胞腫（Bizarre leiomyoblastoma）．癌の臨 11：643—646, 1965
4）佐藤久芳，野水　整，二瓶光博：消化管平滑筋芽細胞腫の2症例—本邦報告218例の検討—．日臨外医会誌 48：2036—2040, 1987
5）Lanvin P, Hajdu SI, Foote FW: Gastric and

extragastric leiomyoblastoma. Clinicopathologic study of 44 cases. Cancer 29 : 305—311, 1972
6) Appleman HD, Helwig EB : Gastric epitheloid leiomyoma and leiomyosarcoma (leiomyoblastoma). Cancer 38 : 708—728, 1976
7) Abramson DJ : Leiomyoblastoma of the stomach. Surg Gynecol Obstet 136 : 118—125, 1973
8) Evans HL : Smooth muscle tumor of the gastrointestinal tract. A study of 56 cases followed for a minimum of 10 years. Cancer 56 : 2242—2250, 1985

## A Case of Duodenal Leiomyoblastoma Accompanied with von Recklinghausen's Disease

Takao Hinoi, Hisashi Ohshiro, Yasuji Yamamoto, Issei Tanaka, Kazuo Inagaki, Naoki Haruta, Hideki Ohdan, Masafumi Kikkawa, Tamaki Nakatani and Kazuaki Miyamoto
The First Department of Surgery, Hiroshima Prefectal Hiroshima Hospital

Duodenal leiomyoblastoma is an exceedingly rare disease and 14 cases including ours have been reported in Japan. This is the first case of the leiomyoblastoma combined with von Recklinghausen's disease. The patient was a 56-year-old man who had a past history and family history of von Recklinghausen's disease. He was admitted with the complaint of a right hypochondrial tumor. Under the diagnosis of a smooth muscle tumor located in the 1st portion of the duodenum and a gastric ulcer, tumor resection and total gastrectomy (Roux-Y) was performed. The histological diagnosis was leiomyoblastoma and from its size, the evidence of infiltration and pleomorphism it was thought to be malignant though there was no metastasis to regional lymph nodes. Twenty months after the operation the patient is still alive without evidence of recurrence. He should be carefully followed up because the biological behavior of leiomyoblastoma is still controversial.

**Reprint requests:** Takao Hinoi The First Department of Surgery, Hiroshima Prefectual Hiroshima Hospital
1-1-54 Ujinakanda, Minami-ku, Hiroshima-shi, 734 JAPAN