日消外会誌　26（3）：937～941，1993年

粘液産生性膵嚢胞腫瘍の拡張主膵管に上皮内癌が発生した1例

東北厚生年金病院外科，同　内科*
高橋　優　臼井　律郎　渡辺　新吉
宮川　英喜　本田　毅彦　阿部　眞秀*
東北大学抗酸菌病研究所病理
古　川　徹

粘液産生性膵嚢胞腫瘍の拡張した主膵管に上皮内癌を認め，免疫組織学的に診断できた症例を経験したので報告する．症例は76歳の男性で，5年前より膵尾部嚢胞と主膵管の拡張を指摘されていたが，最近，血清CEA（7.7ng/ml），CA19-9（90U/ml）の異常値，膵嚢胞の腫大，さらに内視鏡的逆行性膵管造影検査で粘液の排出，主膵管のびまん性拡張と透亮像を認めたため，悪性化を疑い膵体尾部切除術を施行した．嚢胞は膵体尾部の全域に多発し，割面で主膵管と交通していた．切除標本を1.5mm間隔で全割し組織学的に検討すると，嚢胞壁と主膵管はmild dysplasiaを示していたが，主膵管上皮の一部に核腫大，クロマチン増量，核小体明瞭，細胞極性の消失した細胞群を認め，上皮内癌と診断した．免疫組織学的検索では，CEAは上皮内癌の細胞腺腔側と細胞質内部に強く染色されたが，嚢胞部分ではほとんど染色されなかった．一方，CA19-9は上皮内癌と嚢胞の細胞腺腔側に染色された．

Key words: pancreatic mucin-producing cystic tumor, carcinoma in situ, immunohistological CEA staining

はじめに

近年の画像診断の進歩により，小さな膵嚢胞が発見されるようになり，以前にもまして臨床的取り扱いが問題になってきている．今回，約5年間の経過観察中に膵嚢胞が腫大し，内視鏡的逆行性膵管胆管造影検査（ERCP）で，いわゆる粘液産生膵癌と類似した所見を呈し，主膵管の一部に上皮内癌が発生した粘液産生性膵嚢胞腫瘍の1例を経験したので報告する．

症　例

患者：76歳，男性

主訴：特になし

既往歴：胃潰瘍

家族歴：特記すべき事項なし．

現病歴：昭和59年，腹部超音波検査で膵尾部に径約2cmの低エコー域が発見され，ERCP検査では主膵管の軽度拡張と多発性の小嚢胞を認めた．その後，外来で経過観察していたが，平成2年3月，腹部超音波検査で膵尾部嚢胞の腫大を認め精査入院となった．

入院時現症：身長158cm，体重51kg，血圧正常，脈拍整，眼球結膜は黄疸なく，眼瞼結膜にも貧血はなかった．腹部は平坦で軟らかく圧痛なく，肝，腎および腫瘤は触知せず．表在リンパ節の腫大もなかった．

入院時検査成績：末梢血液検査，および肝機能検査に，異常値を認めなかった．血中，尿中アミラーゼは正常値内，75g経口糖負荷試験は正常値，膵外分泌機能は正常であった．血清腫瘍マーカーは，carbohydrate antigen 19-9（CA19-9）が90U/ml，carcinoembryonic antigen（CEA）が7.7ng/mlで異常値を示したが，α-fetoprotein（AFP）は正常であった．

腹部超音波検査：膵尾部に壁のやや肥厚した径約3cmの低エコー域の嚢胞と，膵体尾部に多数の小さな円形の低エコー域を認めた．

超音波内視鏡検査：膵全域に壁のやや肥厚した大小さまざまの低エコー域の嚢胞があり，その中に内部エコーが顆粒状の変化を認めたが，明瞭な高エコー域はなかった（**Fig. 1**）．

腹部CT検査：膵体尾部に径3cm大の低密度域の嚢胞が4個と，数個の小さな低密度域が認められた．膵実質は萎縮していた（**Fig. 2**）．

内視鏡的逆行性膵管造影検査：ファーター乳頭開口部はやや開大し，粘稠なゼリー状の粘液の排出を認め，

＜1992年11月11日受理＞別刷請求先：高橋　優
〒973　いわき市内郷御厩町久世原16　いわき市立総合磐城共立病院外科

Fig. 1 Endoscopic ultrasonography shows multiple hypoechoic lesions with slight thickened wall and granular hyperechoic changes.

Fig. 2 Abdominal CT scan shows multiple low density areas.

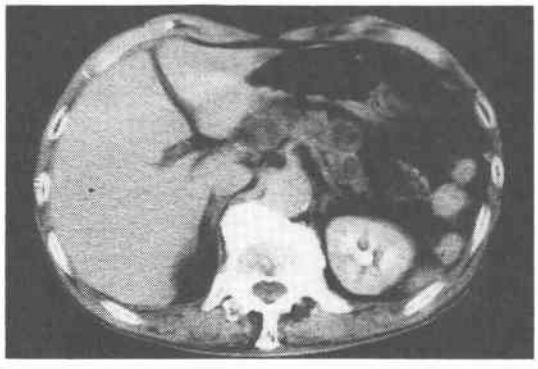

主膵管は狭窄なく膵全体にびまん性に拡張し，主膵管内の透亮像とわずかに造影された嚢胞が認められた（**Fig. 3**）．膵液細胞診は陰性で，膵液中 CEA は73ng/ml，CA19-9は10,000U/ml 以上，エラスターゼ1は5,000ng/ml 以上であった．

腹部血管造影検査：腹腔動脈造影と上腸間膜動脈造影では，膵体尾部で血管の弧状圧排を認めたが，狭窄や腫瘍濃染像はなかった．

以上より，粘液産生性多発性膵嚢胞腫瘍の悪性化と診断し，平成2年4月9日，膵体尾部切除術を施行した．

手術所見：膵体尾部の全域に径約1～3cm の嚢胞が多発していたが，腫瘤性の病巣はなく周囲臓器への浸潤およびリンパ節の腫大も認めなかった．

切除標本所見：切除膵全域に大小さまざまな嚢胞が

Fig. 3 ERCP shows slight dilatation and a filling defect of the main pancreatic duct and filling of some small cysts of the pancreas.

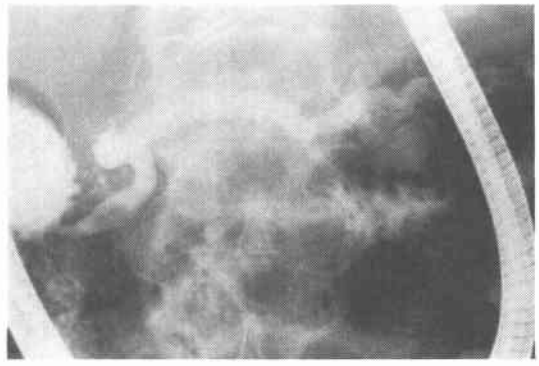

Fig. 4 upper: Cross section of resected pancreas reveals multiple cysts. lower: Shematic reconstruction. Carcinoma is located in the dilated main pancreatic duct. Cysts and dilated ducts were dysplasia.

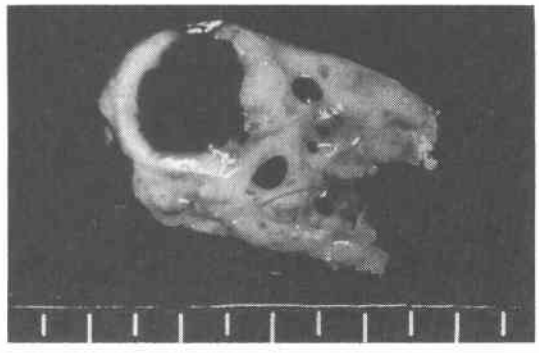

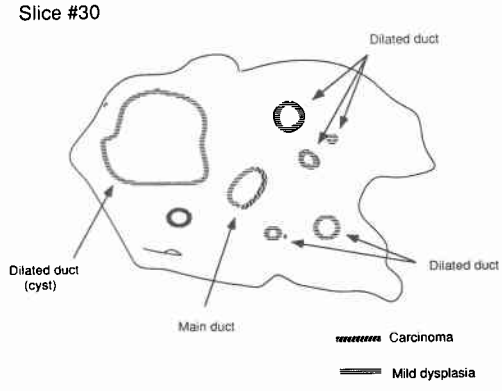

多発しており，それらは互いにあるいは主膵管と交通していた（**Fig. 4upper**）．

病理組織学的所見：切除標本は10%緩衝ホルマリン

Fig. 5 upper: Histological findings of pancreatic cysts demonstrates papillary growth of epithelium. lower: Histological findings of carcinoma in situ of the main pancreatic duct demonstrates swelling of the nuclei, increase in chromatin, distinct nucleoil and disappearance of cell polarity. (H.E. staining. ×400)

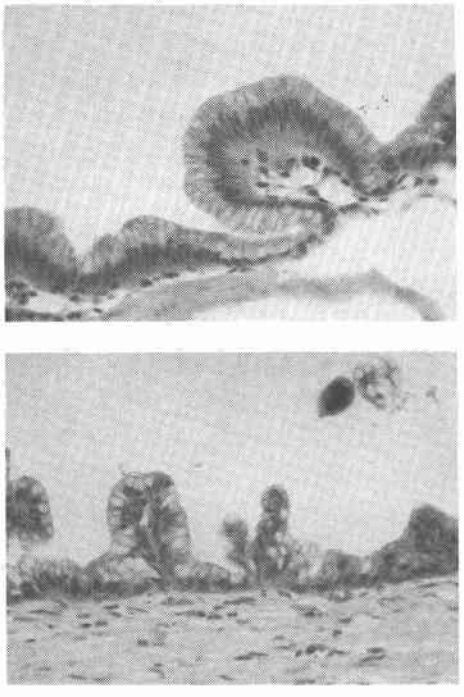

で灌流固定し，1.5mm間隔で全割し，Hematoxylin-eosin (H.E.) 染色，Periodic acid-Schiff (PAS) 反応と Alcian blue の二重染色，および抗 CEA と抗 CA19-9の各モノクローナル抗体を用いた Streptoabizin AEC 法による免疫染色を施行し，連続的に検討した．ほぼ全ての標本切片で粘液を含む大小多数の嚢胞腔が認められ，互いにあるいは主膵管を介して交通していた．嚢胞壁は乳頭状に増殖した胞体の豊富な単層円柱上皮細胞から成り，PAS 反応陽性，Alcian blue 染色陰性の中性粘液を有する細胞が多数を占め，部分的に核の腫大変形，核小体明瞭化，偽重層化傾向，細胞極性の乱れを伴う mild dysplasia を認めた (**Fig. 5**upper)．そして，1か所ではあるが，膵体部の拡張した主膵管に，核の腫大，クロマチンの増量，核小体明瞭，極性の消失した細胞群があり，上皮内癌 (carcinoma in situ) と診断した (**Fig. 5**lower)．切除標本の再構築図では，嚢胞や拡張膵管分枝は mild dysplasia を示し，上皮内癌は主膵管の約半周にわたり表層進展していた (**Fig. 4**lower)．CEA と CA19-9 の免疫組織学的所見では，CEA は上皮内癌部分の細胞腺腔側と細胞質内部に強く染色された (**Fig. 6**) が，嚢胞の異型上皮では細胞腺腔側にわずかに染色されたのみであった．一方，CA19-9は上皮内癌，拡張膵管および嚢胞の細胞腺腔側に染色された．腺房細胞は嚢胞部周辺で圧排され萎縮していたが，線維化は軽度でラ島はよく保持されていた．リンパ節に転移は認められなかった．

Fig. 6 Immunohistochemical staining for CEA shows strongly positive in the apical portion and cytoplasm of carcinoma in situ. (×200)

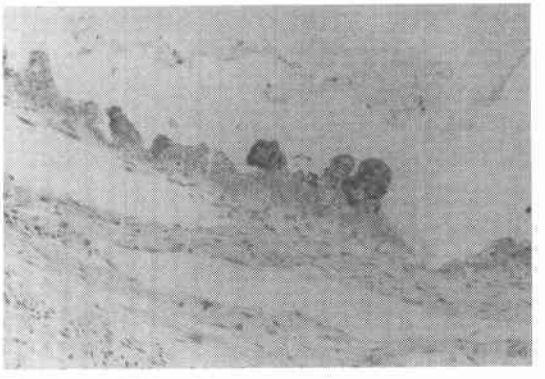

術後経過：術後の空腹時血糖は正常で合併症なく経過し，約1か月半後に退院した．また，術後の血清 CEA は正常化し，術後1年5か月経過した現在，健在で外来通院している．

考　察

膵嚢胞性疾患は膵炎性，外傷性，先天性，腫瘍性，寄生虫性，特発性など種々の成因により発生し，また治療法も成因別に異なるため，術前の的確な診断が求められる．

一般に，膵嚢胞性疾患の画像診断は容易であり，最近普及した超音波内視鏡検査では嚢胞壁の結節や嚢胞内の乳頭状腫瘍の陰影が描出できるようになり，質的診断が可能といわれる[1]．また，ERCP 施行時の膵管内ブラッシング法やエコーガイド下の嚢胞穿刺法による細胞診で術前に悪性と診断された症例も報告されている[2]．しかし，血中腫瘍マーカーによる診断では，嚢胞腺腫の偽陽性率は25%と高く，嚢胞腺癌の陽性率は38%と低く，良悪性の鑑別は困難である[3]．

本症例の ERCP 検査ではファター乳頭開口部の腫

大，粘液の排出，主膵管のびまん性拡張，嚢胞状陰影，膵管内透亮像を認め，大橋ら[4]の報告した粘液産生性膵癌の所見を呈した．しかし，このような所見を示すものは，組織学的に乳頭状腺癌などの悪性腫瘍ばかりでなく，良性病変の腺腫，さらには膵管上皮過形成などでもみられることが報告されており[5]，病巣の粘液産生を示す間接的な所見と考えられている．本症例の場合，術前画像診断では悪性所見は認められなかったが，経時的に確実に嚢胞が大きくなっていること，ERCP検査で粘液産生膵管と類似した所見を呈したこと，血清腫瘍マーカー異常値を示したことより，悪性化を考慮し手術に踏み切った．

開腹すると，膵表面は多数の小嚢胞のため凹凸不整であるが，大きな嚢胞やリンパ節腫大は認めず，悪性を思わせる所見はなかった．そのため，摘出標本の詳細な病理学的検索を行った．本症例の病理学的特徴は，やや拡張した主膵管を軸にして嚢胞が多発し，膵体尾部全体がぶどうの房状を呈し，組織学的には嚢胞上皮は粘液の豊富な高円柱上皮から成り，乳頭状の過形成や細胞異型のあるmild dysplasiaが連続していることであり，このような嚢胞上皮の異型性については，Compagnoら[6]は膵嚢胞腺腫摘出後に転移性腺癌で死亡している症例の詳細な組織学的検索より，腺癌と判断できるほどの高度の異型円柱上皮が認められたと報告し，粘液性嚢胞腺腫の潜在的悪性化を指摘し，摘出標本の詳細な検討の必要性を主張していた．柳澤ら[7]は大きさが数cmまでの膵嚢胞を乳頭状増殖する異型上皮の病理学的所見より分類し，1）貯留嚢胞，2）嚢胞腺腫（粘液性と漿液性），3）嚢胞腺癌に，さらに，粘液性嚢胞腺腫を巨房型と膵管拡張型に分けた．また，中沢ら[8]は膵の粘液性腫瘍性嚢胞といわゆる粘液産生膵癌と同様なERCP所見を呈する良性疾患を含めた粘液産生腫瘍を検討し，それらの肉眼的形態や臨床所見の相違は粘液を産生する腫瘍の占居部位の違いによると推察し，mucin-produing cystic tumor of the pancreasという一括した疾患単位を提唱し，本例のような症例の報告例は，占居部位により主膵管型，分枝型，末梢型の3つに分類し，併せて病理学的異型度を明記することを求めている．本症例では全割標本の検索によって，一部に細胞極性の消失した上皮内癌を認め，そして，この上皮内癌部分のCEA免疫組織学的検索では，抗原の局在極性が消失し細胞質全体に強く染色され，市原ら[9]の染色程度分類のGrade IIb以上に相当し，他の異型上皮部分と明らかに異なっていた．そして，血清CEAの上昇はこの上皮内癌の微小な病巣によると考えられた．以上より，臨床所見と病理学的所見を考慮すると，本症例は，MPTの分枝型，上皮内癌に相当し，膵管拡張型の粘液嚢胞腺癌の初期病巣と考えられる．

一方，加藤ら[10]は粘液産生という機能的特徴をもつ膵管を病理形態学的に検討し，1）粘液癌と粘液結節癌，2）粘液嚢胞腺癌（巨房型と膵管拡張型），3）膵管内乳頭腺癌に分類し，膵管拡張型の嚢胞腺癌は嚢胞腺腫の上皮によく類似していることを報告していたが，さらに，最近では，Yanagisawaら[11]は膵管拡張型粘液嚢胞腫瘍において，polymerase chain reaction（PCR）法を用いた癌遺伝子の分析より，膵管癌に高率に証明されているc-Ki-ras point mutationが認められ，adenoma-cancer sequenceの存在の可能性を指摘している．このようなことより，膵嚢胞上皮の粘液産生性，mild dysplasia，乳頭状増殖は粘液産生膵癌の発生過程と進展形式に深く関与すると推察された．

膵粘液産生性腫瘍の治療は，術前の質的診断が困難である現在，良性腫瘍と術前判断された場合でも詳細な組織学的検討が必須であるため，可及的に切除すべきと思われる．

なお，本症例の要旨は，第120回東北外科集談会（秋田）において発表した．

文　献

1）三竹正広，中澤三郎：膵嚢胞性疾患の超音波内視鏡診断．膵臓　5：131—132，1990
2）亀谷さえこ，野田愛司，加藤　仁ほか：粘液産生膵腫瘍の細胞像．日臨細胞会誌　28：431—437，1989
3）中迫利明，羽生富士夫，今泉俊秀ほか：膵嚢胞性疾患の鑑別診断．胆と膵　11：53—60，1990
4）大橋計彦，高木国夫：ERCPと映像診断．Gastroenterol Endosc 22：1493—1495，1980
5）大瀧正夫，堀口祐爾，北野　徹ほか：粘液産生性膵腫瘍における免疫組織学的検討．膵臓　3：56—69，1988
6）Compagno J, Oertel JE：Mucinous cystic neoplasms of the pancreas with overt and latent malignancy (Cystadenocarcinoma and cystadenoma)—A clinicopathological study of 41 cases. Am J Clinic Pathol 69：573—580，1978
7）柳澤昭夫，加藤　洋，菅野晴夫ほか：膵嚢胞の病理—異型上皮を含む嚢胞病変の分類—．胆と膵　5：1079—1085，1984
8）中澤三郎，山雄健次，山田昌弘ほか：膵粘液産生腫瘍の分類に関する研究．日消病会誌　85：924—932，1988

9) 市原　透, 中尾昭公, 名倉　宏ほか：膵管上皮における CA19-9 の免疫組織学的染色性. 消と免疫 16：268—272, 1986
10) 加藤　洋, 柳澤昭夫：粘液産生膵癌—概念と分類. 胆と膵　7：731—737, 1986
11) Yanagisawa A, Kato Y, Ohtake K et al: c-Ki-ras point mutations in ductectatic-type mucinous cystic neoplasms of the pancreas. Jpn J Cancer Res 82：1057—1060, 1991

A Case Report of Pancreatic Mucin-producing Cystic Tumor with Carcinoma in Situ of the Dilated Main Pancreatic Duct

Masaru Takahashi, Ritsuro Usui, Shinkichi Watanabe, Hidenobu Miyakawa, Tsuyohiko Honda[1], Masahide Abe[2] and Touru Furukawa[3]
Division of Surgery[1] and Internal Medicine[2], Tohoku Kosei-Nenkin Hospital
Department of Pathology, The research Institute for Tuberculosis and Cancer, Tohoku University[3]

We report a case of a pancreatic mucin-producing cystic tumor with carcinoma in situ of the dilated main pancreatic duct detected by immunohistological staining. The patient, a 76-year-old man, was admitted for enlargement of pancreatic cysts and elevation of CEA and CA19-9, although small cysts of the tail of the pancreas were found 5 years earlier. Distal pancreatectomy was performed because of a strong suspicion of malignancy. Macroscopically, multiple cysts were located in the whole pancreas and communicated with the main pancreatic duct. By histological examination of the whole specimen cut into 1.5 mm sections, the only lesion of dilated main pancreatic duct was diagnosed as carcinoma in situ because of swelling of the nuclei, increase in chromatin, distinct nucleoli and disappearance of cell polarity. The lesion was strongly stained immunohistologically in the apical portion and cytoplasm of cells by CEA.

Reprint requests: Masaru Takahashi　Division of Surgery, Tohoku Kosei-Nenkin Hospital
10 Takasago, Fukudamachi, Miyaginoku, Sendai, 983 JAPAN