日消外会誌　26（3）：942～946，1993年

血清CA19-9高値を呈した脾類表皮嚢胞の1例

富山医科薬科大学第2外科，信州大学第1外科*，信州大学病理学教室**

島多　勝夫　　桐山　誠一　　山下　芳朗
唐木　芳昭　　田沢　賢次　　藤巻　雅夫
都築　重利*　　北原修一郎*　　稲葉　　鋭**

比較的まれとされる血清CA19-9高値を呈した脾類表皮嚢胞の1例を経験したので報告する．

症例は9歳の女児で，上腹部膨満感を主訴に来院した．左肋骨弓下に比較的軟らかい巨大腫瘤を触知し，画像上，巨大脾嚢胞と判明，術前の経皮的吸引細胞診では扁平上皮細胞の混在を認めた．また血液学的検査では，血清CA19-9が860U/mlと高値を呈した．以上より，脾類表皮嚢胞の診断のもと脾摘出術を施行した．病理組織学的には嚢胞壁は重層扁平上皮におおわれており，免疫特殊染色（CA19-9，CEA）にて同上皮細胞に一致して強い陽性所見を認めた．術前高値を呈した血清CA19-9は，脾摘術後約1か月で正常化した．血清CA19-9高値を呈した脾類表皮嚢胞の報告は，これまでに2例報告されているのみである．症例によってはCA19-9が本疾患における補助診断の指標になりうると思われた．

Key words: epidermal cyst of the spleen, CA19-9, splenectomy

はじめに

脾臓の類表皮嚢胞は扁平上皮で被われた良性の嚢胞性疾患であり[1]，まれな疾患とされているが，病理発生に関してはいまだ不明な点が多く，臨床症状に乏しいものも特徴の一つである[3]．今回われわれは血清CA19-9が高値を呈した脾類表皮嚢胞を経験し，免疫組織学的検索を行ったので，若干の文献的考察を加え報告する．

症　例

患者：9歳，女児

主訴：上腹部膨隆

家族歴：特記すべき事項なし．

既往歴：約1年前に交通外傷で腹部打撲

現病歴：1990年6月初旬より上腹部膨隆に家人が気付くも放置．同年7月同症状増強し，8月1日には腹痛を伴うようになったため8月8日外科を受診し入院となった．

現症：体格は身長148cm，体重38kgと中等度．意識清明で，神経症状なし．眼瞼・眼球結膜に貧血・黄疸なし．血圧130/70mmHgで，体温は37.2℃であった．胸部には異常所見はないが，腹部は心窩部で膨隆し，軽度の腹痛・圧痛を認めるも腹膜刺激症状はなかった．

検査所見：Al-pの軽度上昇以外血液検査上異常は認めなかった．腫瘍マーカーでは，血清CA19-9が860U/mlと上昇していたが，血清CEAは1.9U/mlと正常であった．

腹部単純X線検査：左上腹部に石灰化を伴わない巨大で淡い腫瘤陰影が存在し，胃管の右方への圧排と結腸の下方への圧排が示唆された（**Fig. 1**）．

腹部超音波検査：左上腹部に円形の大きな嚢胞像を呈し，左腎・膵・肝左葉との境界は明瞭であり，嚢胞壁は平滑で薄く，単胞性だった．嚢胞内容は均一であるものの，底部には沈澱物と思われる点状陰影を認めた．また大動脈周囲のリンパ節腫大はなく，肝・膵には異常はなかった．

腹部CT：左上腹部には内部均一な単房性の巨大嚢胞があり，脾・膵・肝左葉と接していたが，腹水はなかった（**Fig. 2**）．

本症例は腹部膨満が強いため，入院当日にエコーガイド下にて穿刺ドレナージを施行し，緑色・漿液性内容液を約3L吸引した．細胞診では扁平上皮細胞を混じる以外異型細胞はなく，細菌培養結果も陰性であった．また，嚢胞内容液中のCA19-9，CEAを測定したところ，それぞれ1万以上，630と異常高値を呈していた．以上より原発性脾類表皮嚢胞を疑い，1990年8月13日

＜1992年11月11日受理＞別刷請求先：島多　勝夫
〒930-01　富山市杉谷2630　富山医科薬科大学第2外科

Fig. 1 Plain abdominal X-ray showing the displacement of the splenic flexure of the colon downward and the stomach to the right ; there was no evidence of calcification.

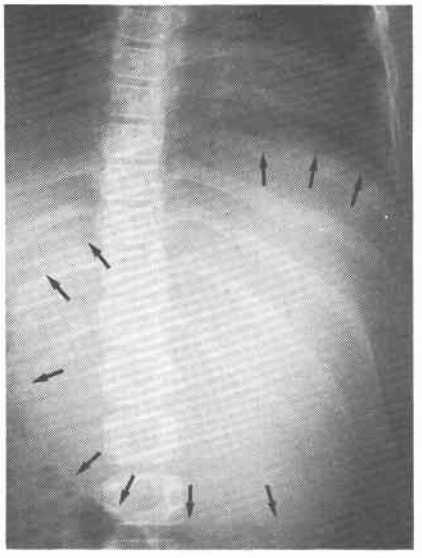

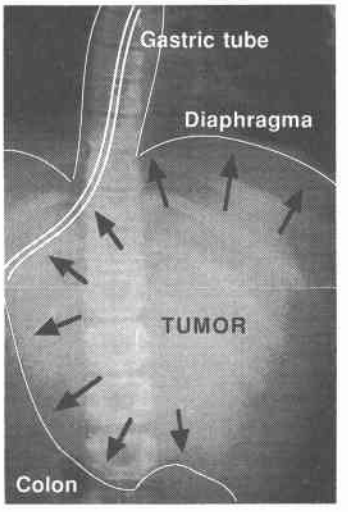

Fig. 2 Abdominal CT scan showing solitary cystic lesion of the spleen ; the liver, kidneys and pancreas are not remarkable.

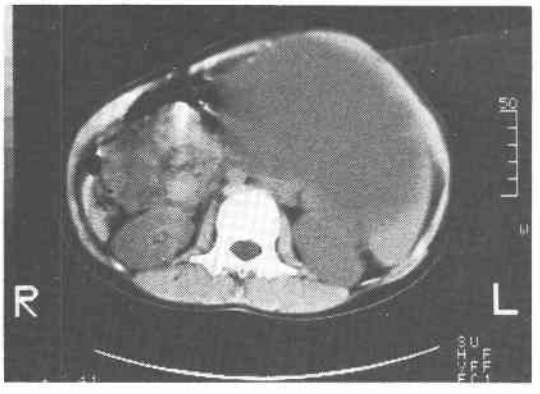

Fig. 3 Operative finding shows the giant cyst extending from the hilus of the spleen and attached to the liver, stomach, pancreas and left kindney.

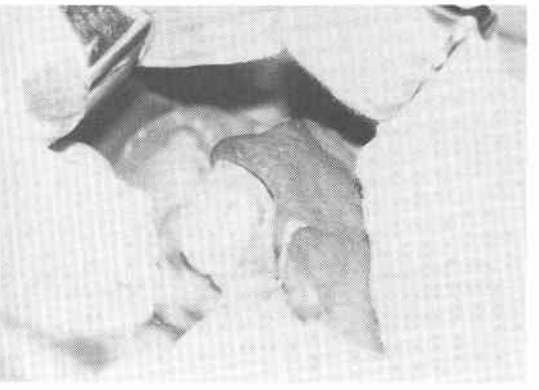

全麻下に開腹した.

手術所見：上腹部正中切開にて開腹. 左上腹部, 脾門部に嚢胞を認め(**Fig. 3**), 一部胃大網と軽度に癒着しており, 脾摘術を施行した. 肝・膵・腎には嚢胞性病変はなかった.

摘出標本所見：嚢胞の大きさは約10×8×6cm で, 脾を含め重さ600g であった. 内容は緑褐色の漿液で血液は混じていなかった (**Fig. 4**).

病理組織所見では, H!E 染色にて脾嚢胞内腔は一部単層扁平上皮からなるがほぼ重層扁平上皮により被包化され, 線維組織や腹部単純 X 線上では認めなかった石灰化を伴っていた (**Fig. 5**). また免疫特殊染色 (CA19-9, CEA) を施行したところ, 同上皮に一致して強い陽性所見を認めたが, 同一細胞から両者が産生されたかどうかは同定できなかった (**Fig. 6**).

術後経過：特に合併症もなく, 14病日にて退院した. 脾臓摘出前に860U/ml と高値であった血清 CA19-9値は術後経時的に減少し, 1か月目には20U/ml となった (**Fig. 7**).

Fig. 4 Gross specimen of the cyst and resected spleen; 10×8×6cm in size

Fig. 5 Microscopic view shows the inner lining of the cyst being a layer of stratified squamous epithelial cells. Histological diagnosis is epidermoid cyst of the spleen. (H-E staining ×66)

Fig. 6 Histological findings. A: (×66) CA19-9 is distributed only in a layer of the inner lining of the cyst (CA19-9 staining). B; (×66) CEA in same cyst as above (CEA staining).

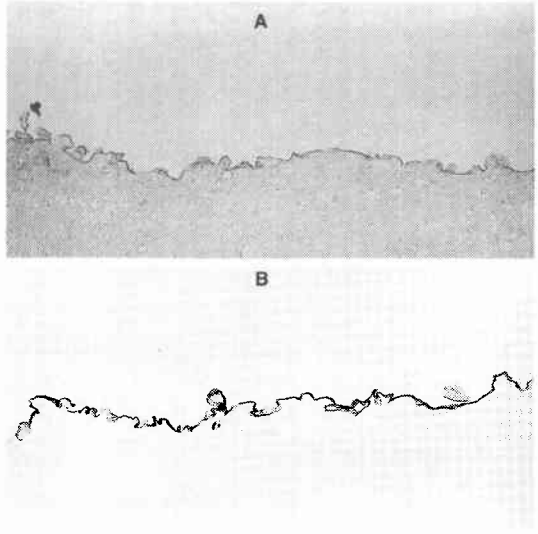

Fig. 7 The level of serum CA19-9 in all clinical course.

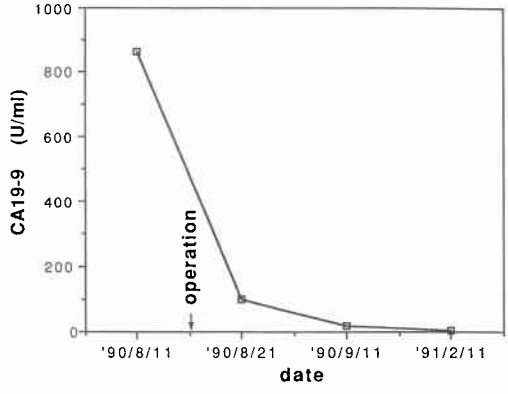

考　察

脾の類表皮嚢胞は比較的まれな疾患で，脾の非寄生虫性嚢胞症の約10%を占めており[4)5)]，1990年 Panossian ら[8)]はこれまでに原発性脾類表皮嚢胞160例を報告している．また，病理発生に関しては明らかにされていないが，Harding[6)]，Burring ら[7)]は近位臓器よりの嚢胞の脾内迷入を唱えている．病理組織学的には嚢胞壁は真の扁平上皮ではなく，扁平上皮化生した中皮細胞層に覆われているとされている[4)]．同嚢胞には皮様嚢胞でみられる毛髪・爪などの上皮性成分は含まれておらず[1)4)9)]，McClure & Altemeier の分類では真性嚢胞のうちの1つに挙げられる（**Table 1**）．

発症年齢は20歳以下が約80%を占め，性比はほぼ同等である[10)]．臨床症状は嚢胞の増大とともに出現するが，左上腹部膨隆・消化管圧迫徴候といった不定愁訴のみで特異的なものはない[2)3)]．Goldfinger ら[11)]は術前診断のための腹部超音波検査・経皮的吸引細胞診の必要性を述べており，本症例も上記検査を施行し術前診断の一助となった．腹部超音波検査では，腫瘤は単房性の内部エコー均一な低吸収帯を示し，胃は内方へ，左腎を下方へと圧排していた．Tsakraklides ら[12)]は，摘出標本のほとんどが長径5cm 以上であると述べており，本例では単純 X 線上，径18×17×9cm と巨大嚢胞であった．脾摘の適応については明らかな基準はな

Table 1 Classification of splenic cysts

I. True cysts…lined by specific secreting membrane:
- A. Epithelial:
  1. Dermoids
  2. Epidermoids
- B. Endothelial:
  1. Lymphangioma
  2. Hemangioma
  3. Polycystic disease
  4. Some serous cysts
- C. Parasitic…lined by protoplasmic matrix containing numerous nuclei
  1. Hydatid cyst caused by echinococcus

II. False cysts…no specific secreting lining:
- A. Hemorrhagic
- B. Serous
- C. Inflammatory
  1. Acute necrosis in infection
  2. Chronic tuberculosis
- D. Degenerative liquefaction of infarcted areas caused by embolism or arterial thrombosis

いが，Singer[13]は11歳以下では脾摘後症候群の発症頻度の増加および発症期間の短縮が認められたと述べている．また，脾部分摘除術は最近取り入れられるようになってきたが，術式の選択に関しては，手術手技の安全性・煩雑さを十分考慮した上で決めるべきであると思われる．術後再発・悪性化についてこれまでに文献的に言及したものは1例のみである．本症例は，術前の経皮吸引細胞診にて浮遊した扁平上皮細胞を認め，嚢胞内容液および血清中のCA19-9がそれぞれ1万以上，860U/mlと高値を呈していた．病理標本を免疫特殊染色したところ，CA19-9, CEA染色にて嚢胞壁の扁平上皮が選択的に染まっていた．また血清CA19-9の増加の原因としては，1）産生の増大，2）臓器よりの逸脱，3）代謝の遅延などが挙げられているが[14]，本症例は胆嚢炎・胆石および肝障害がないことを考えると産生の増大が疑われる．

以上より，患者の外傷の既往，臨床検査所見などを合わせ考えると，これはあくまでも憶測に過ぎないが，われわれは本症例における血清CA19-9の上昇機序を次のように考える．1年前の外傷の際脾内に嚢胞が発生し，同時に近位臓器より中皮細胞が迷入[6]，扁平上皮化生を起こし，脾嚢胞内で分泌されたCA19-9が徐々に蓄積され，外分泌腺をもたない脾臓では排泄されないため，脾内に貯留濃縮され血中へ逸脱し，血清CA19-9が高値を呈したものと推察する．またCEAの産生機序に関してはCA19-9同様中皮細胞の扁平上皮化生が原因で生成されると思われるが，CEAの嚢胞液内濃度と血清中濃度の不一致は現状では考察し難い．しかし外傷以前の脾嚢胞の存在，すなわち，先天性脾嚢胞は現時点では否定できないが，外傷の既往を考慮するとわれわれは本症例に関しては後天性の可能性が高いと考えている．

また，血清CA19-9は100U/ml以上を越える場合は癌である可能性が高いとされているが[15]，これまでに脾類表皮嚢胞の悪性化は1例しか論じられておらず，臨床的には良・悪性の鑑別は困難と思われた．本例のごとく脾摘後血清中にCA19-9が正常化したという事実は，同腫瘍マーカーが本疾患における診断および再発の指標となりうると考えられた．また胆道系に異常を認めず，高CA19-9血症を呈する上腹部腫瘤に対しては脾類表皮嚢胞も十分考慮に入れる必要があると思われた．

文　献

1) Fowler RH: Cyst of the spleen. Ann Surg 57: 658—690, 1913
2) Garvin DF, King FM: Cysts and non-lymphomatous tumors of the spleen. Pathol Annu 16: 61—80, 1981
3) Ough YD, Nash HR, Wood DA: Mesothelial cysts of the spleen with squamous metaplasis. Am J Clin Pathol 76: 666—669, 1981
4) Bostick WL, Lucia SP: Nonparasitic, noncancerous cystic tumors of the spleen. Arch Pathol 47: 215—223, 1949
5) Ferris DO, Dockerty MB, Helden RA: Cysts of the spleen. Minn Med 41: 614—618, 1958
6) Harding HE: A large inclusion cyst in a spleen. J Pathol Bacteriol 36: 485—488, 1933
7) Burrig KF: Epitherial splenic cysts. Am J Surg Pathol 12: 275—281, 1988
8) Panossian DH, Wang N, Reeves CD et al: Epidermoid cyst of the spleen presenting as a generalized peritonitis. Am Surg 56: 295—298, 1990
9) Linn HJ, Ellias EP: Epidermoid cyst of the spleen. Am J Clin Pathol 19: 558—564, 1949
10) Blank E, Campbell J: Epidermoid cysts of the spleen. Pediatrics 51: 75—84, 1973
11) Goldfinger M, Cohen MM, Steinhardt MM et al: Sonography and percutaneous aspiration of splenic epidermoid cyst J Clin Ultrasound 14: 147—149, 1986
12) Tsakraklides V, Hadley TW: Epidermoid

cysts of the spleen. Arch Pathol 96：251—254, 1973
13) Singer DB: Postsplenectomy sepsis. Perspect Pediatr Pathol 1：285—311, 1973
14) 美濃和人, 新谷雅司, 田村耕士ほか：血清中CA19-9高値を呈した脾嚢胞の1例. 内科 65：190—192, 1990
15) 大倉久直：糖鎖抗原CA19-9—エンザイムノアッセイとその臨床的意義—. 肝・胆・膵 11：21—28, 1985

Epidermal Cyst of the Spleen Associated with Elevated Serum and Intracystic CA19-9 Levels —A Rare Case Report—

Katsuo Shimada, Seiichi Kiriyama, Yoshiro Yamashita, Shigetoshi Tsuzuki[1], Shuichirou Kitahara[1], Hayashi Inaba[2], Yoshiaki Karaki, Kenji Tazawa and Masao Fujimaki[1]
Second Department of Surgery, Toyama Medical and Pharmaceutical University
[1]First Department of Surgery, Shinshu University
[2]Department of Pathology, Shinshu University

A 9-year-old child was admitted to our hospital for left upper abdominal fullness. Ultrasonography and computerized tomography revealed a large cystic tumor in the hilus of the spleen. Sonographically a preoperative guided aspiration biopsy of the tumor was performed. Cytological examination revealed contaiminating squamous epithelial cells. Splenectomy was performed under the diagnosis of a splenic epidermoid cyst. The inner surface of the cyst was lined by squamous epithelium and reacted positively to CA19-9 and CEA immunohistochemical staining. Laboratory studies showed moderately elevated serum CA19-9 level (860 u/ml) preoperatively but its level had decreased to the normal range one month after splenectomy. Splenic epidermal cyst associated with a moderately elevated CA19-9 level is rare, and to our knowledge this is the third case of its kind reported in the literature. Our findings suggest that measurement of CA19-9 in the serum and cystic fluid may be useful as a supplementary diagnostic procedure in this disease on a case by case basis.

Reprint requests: Katsuo Shimada The Second Department of Surgery, Toyama Medical and Pharmaceutical University
2630 Sugitani, Toyama, 930 JAPAN