日消外会誌　26（3）：947～951，1993年

巨大腹部腫瘤を形成したmesenteric fibromatosisの1例

和歌山労災病院外科
寺下　史朗　　一宮　源太　　小林　康人
児玉　悦男　　道浦　　準　　白井　康嗣
和歌山県立医科大学消化器外科
谷　　村　　弘

家族性大腸ポリポーシスやGardner症候群などによく合併することで知られているmesenteric fibromatosisは単独で腹腔内に発生することはきわめてまれである．7kgの巨大腹部腫瘤を形成し腸間膜原発と考えられるmesenteric fibromatosisの1例を経験したので，文献的考察を加えて報告した．患者は50歳の男性で，急激な腹部膨満感を主訴に来院，全身状態は非常に良好で画像診断では消化管の圧迫所見と下大静脈の閉塞・側副血行を認めた．悪性の後腹膜腫瘍と診断，下大静脈の合併切除も考慮し手術を施行した．比較的容易に腫瘍は摘出しえ，小腸原発のmesenteric fibromatosisと診断された．本症は著明な線維性組織の増触・浸潤を示すが転移をしないという特徴のある良性疾患であり腫瘍の完全摘除が比較的容易であることが多く臨床所見に惑わされることなく積極的な外科治療が望まれる．

Key word：　mesenteric fibromatosis

はじめに

家族性大腸ポリポーシスやGardner症候群などに合併することで知られているmesenteric fibromatosisは[1)2)]，単独で腹腔内に発生することはきわめてまれである．われわれは腸間膜を原発とする7kgの巨大腹部腫瘤を形成したmesenteric fibromatosisを経験したので，文献的考察を加えて報告する．

症　例

患者：50歳，男性

主訴：腹部腫瘤

既往歴：1989年6月，当科にて結腸憩室炎による後腹膜膿瘍に対し右半結腸切除術と後腹膜ドレナージ術を受けている．

現病歴：1990年10月より腹部膨満感が出現したが放置していた．1991年になり膨満感が増強したため近医を受診，精査を薦められ当科紹介となる．

現症：栄養状態良好．貧血，黄疸なし．腹部は心窩部から恥骨上縁に及ぶ弾性硬・可動性不良の巨大腫瘤を触知する．表在リンパ節は触知しない．皮膚の乾燥や色素沈着も認めない．

入院時検査成績：血液一般，生化学および尿検査では異常はなく，腫瘍マーカーもcarcinoenbryonic antigen・carbohydrate antigen 19-9・neuron-specific enolaseは正常域であった．

Fig. 1　Abdominal CT scan showed that the giant solid tumor occupied almost the abdominal cavity.

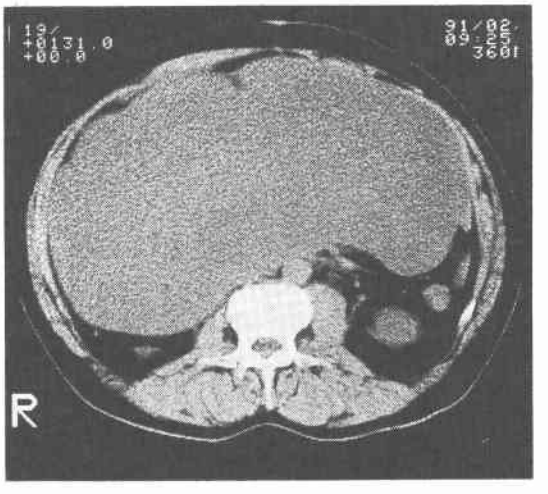

＜1992年10月7日受理＞別刷請求先：寺下　史朗
〒640　和歌山市古屋435　和歌山労災病院外科

Fig. 2 The small and large intestines of the digestive tract was pressed by the giant tumor.

Fig. 3 MRI showed that the inferior vena cava was obstructed by the giant tumor.

Fig. 2

Fig. 3

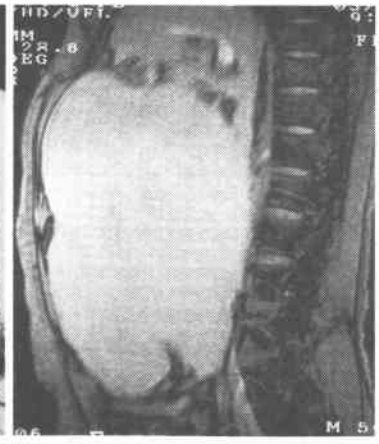

Fig. 4 Aortography and Cavography.
(a) Feeding artery was unclear. (b) The collateral veins were observed.

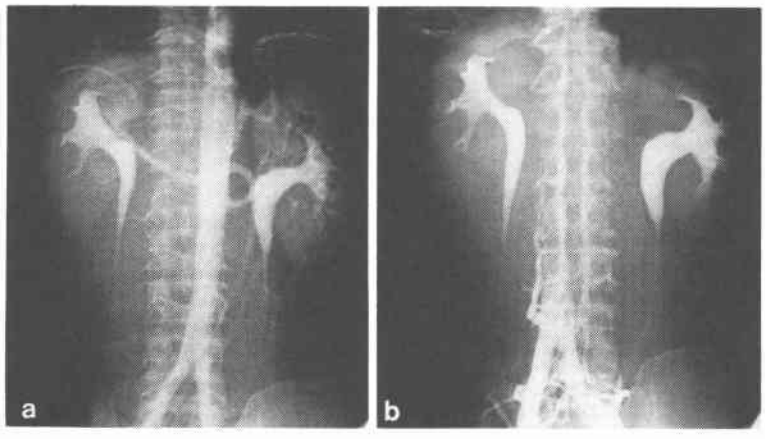

腹部超音波検査：腫瘤が巨大なため全体像を描出することは不能であったが，内部エコーは均一で，やや hyperechoic なエコー像を示した．

腹部 computed tomography 像：腸管を左外方へ圧排してほぼ腹腔内を満たす巨大な充実性腫瘤を認めた．辺縁は整で，内部は均一，肝に比べやや high density を示し，肝・膵・腎とは明瞭な境界があり，浸潤を示す連続像は認めなかった（**Fig. 1**）．

消化管造影：胃・小腸・大腸は上下左右に圧排され，中央に巨大な腫瘤様陰影を認めた．しかし，腸管の狭窄はなく，腸管壁への浸潤を思わせる所見も認めなかった（**Fig. 2**）．

腹部 magneic resonance image：質的診断となるような特徴的な所見は得られなかった．矢状断にて下大静脈の圧迫・閉塞の所見を認め，浸潤が疑われた（**Fig. 3**）．

大動脈造影：腹腔内の大動脈は左上方へ偏位しているが，腫瘍の栄養血管と思われるものは同定できなかった（**Fig. 4a**）．

下大静脈造影：下大静脈は圧迫・閉塞され，側副血行を認め浸潤が疑われた（**Fig. 4b**）．drip infusion pyelography では左右の腎盂・尿管とも軽度の圧排・

Fig. 5 Macroscopic feature of the resected specimen. The tumor was elastic hard without necrotic area.

Fig. 6 The proliferation of the fibroblast cells was observed histologically.

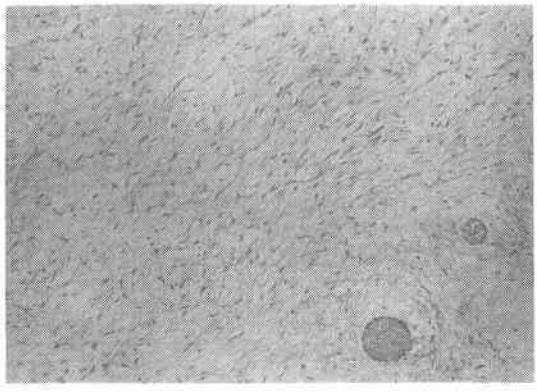

Fig. 7 The tumor cells were confirmed electron microscopically fibroblast-like cells with abundant rough endoplasmic reticulum.

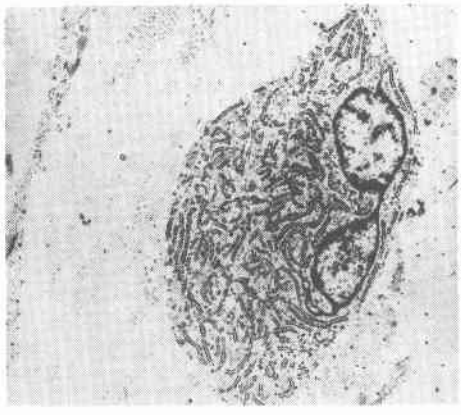

拡張を認めた.

超音波ガイド下に穿刺吸引細胞診を行い，病理組織学的にはdesmoidの可能性を示唆されたが，確定診断には至らなかった.

以上の諸検査より，確定的な質的診断が得られないまま，1991年3月6日，下大静脈合併切除も考慮してbiopumpを準備して手術を施行した.

術中所見：腫瘤は壁側腹膜や他臓器との癒着はほとんどなく，腫瘤の背面は腸間膜根部と広く癒合し，とくに前回の回腸・結腸吻合部付近と強く癒着しており，その部の合併切除を行った．腸間膜からは栄養血管と思われる多数の小血管が腫瘤表面を覆っていたが，下大静脈とは術前の画像診断による予測に反して容易に剝離でき，下大静脈合併切除を行うことなく完全に摘除しえた.

切除標本肉眼所見：弾性硬，表面平滑で，36×25×20cm，重さ7kg，割面は乳白色で充実性，均一で壊死巣は認めなかった（**Fig. 5**）.

病理組織学的所見：比較的まばらな線維細胞の増殖を認め，部分的に粘液腫様の変化があり，多形性異型性は認めず，mesenteric fibromatosisと診断された（**Fig. 6**）.

電顕所見：細胞は類円形の核を有し，核の両端部細胞質には多数の粗面小胞体の発達をみ，細胞間には多量の膠原線維，細線維を認めた（**Fig. 7**）.

考　察

Mesenteric fibromatosisは1963年にYannapoulasら[3]が12例を報告したのに始まり，本邦では，Gardner症候群や家族性大腸ポリポーシスに合併することが指摘されており，また発生誘因として手術などの外傷があげられている[4].

1990年までに本邦で報告された28例とわれわれの症例を含めたmesenteric fibromatosisのまとめを**Table 1**に示したが，17歳から79歳（平均41歳）に発生し，腹部腫瘤または腹部膨満感を主訴とするものが大半を占めたが，大量下血を主訴とした症例もある[5].

発生部位は小腸間膜がほとんどで，とくに回腸終末部に多い[3)6)]．大きさは5cmから60cmに及ぶものまであり，重さに関しては今回の症例が7kgと最高であった.

線維腫症fibromatosisの臨床病理学的特徴について，Stoutらは，

1）分化した線維芽細胞の増殖である.

Table 1　Mesenteric fibromatosis reported in Japan.

	Auther		Sex	Age	Chief Complain	Origin	Size・Volume (cm) (g)	Polyposis	History of Ope	Resection	Prognosis
1	SHINDOU	1970	M	20	ABD.PAIN	I.M	21×2.5×10.5 3030	−	−	COMPLETE	?
2	OKUYAMA	1974	M	47	?	S.M	7×4×3	?	?	COMPLETE	?
3	HARADA	1975	F	31	ABD.TUMOR	J.M	5.5×4×3	+	+	PARTIAL	?
4	MATSUMARU	1975	F	60	?	S.M	5	+	+	?	?
5	ISHIGURO	1977	M	19	ABD.FULLNESS	I.M	27×22×12	−	?	COMPLETE	10 MONTHS
6	RO	1977	M	79	ABD.TUMOR	J.M	10×10×8	−	+	COMPLETE	?
7	NISHIZAWA	1978	F	31	?	S.M	?	+	+	−	?
8	NISHIO	1979	M	33	ABD.FULLNESS	I.M	24×17×9	−	−	COMPLETE	?
9	NAKAIZUMI	1979	F	31	?	S.M	60×40×20	+	+	COMPLETE	?
10	NOJIRI	1980	M	33	ABD.FULLNESS	S.M	?	−	?	COMPLETE	?
11	HISHINUMA	1980	F	17	?	?	?	?	?	−	?
12	SATOH	1981	M	44	ABD.TUMOR	I.M	7×7×6	−	−	COMPLETE	8 MONTHS
13	MAEDA	1981	F	35	ABD.TUMOR	J.M	10.5×7.5×7	−	?	COMPLETE	?
14	HATAYAMA	1981	F	26	ABD.TUMOR	S.M	10×10×10	+	+	−	5 MONTHS
15	HAYASHI	1982	F	49	ABD.FULLNESS	J.M	13×9.5×7.5	−	+	COMPLETE	?
16	OKUDA	1982	M	31	ABD.PAIN	S.M	?	+	?	?	?
17	INABA	1983	F	29	?	S.M	?	+	+	COMPLETE	?
18	KINOSHITA	1984	M	35	DIARRHEA	J.M	23×22×6	−	+	PARTIAL	14 MONTHS
19	YOSHII	1986	M	37	ABD.TUMOR	M.C	10×8	−	−	COMPLETE	6 MONTHS
20	HATADA	1987	M	44	ABD.FULLNESS	J.M	8×8×6	−	+	COMPLETE	30 MONTHS
21	SHIINOKI	1987	F	72	ABD.TUMOR	J.M	7×5×2.5	−	−	COMPLETE	36 MONTHS
22	UEYAMA	1988	M	20	ABD.TUMOR	S.M	30×25×12 5300	−	−	COMPLETE	30 MONTHS
23	KONDOH	1988	M	50	ABD.TUMOR	I.M	7×7×6	−	−	COMPLETE	?
24	TAKAYAMA	1988	M	65	ABD.TUMOR	M.C	?	−	+	?	?
25	HORI	1988	F	27	ABD.TUMOR	S.M	?	+	+	−	7 MONTHS
26	OHTA	1988	F	26	ABD.TUMOR	?	10×10×10	+	+	−	?
27	TERAMURA	1988	M	69	ABD.TUMOR	?	?	−	+	?	?
28	MIYAZAKI	1989	M	69	MELENA	S.M	?	−	−	PROBE	11 MONTHS
29	TERASHITA	1991	M	50	ABD.TUMOR	I.M	36×25×20 7000	−	+	COMPLETE	13 MONTHS

I.M:MESENTERY OF ILEUM　J.M.:MESENTERY OF JEJUNUM　S.M:MESENTERY　M.C:MESOCOLON

2）増殖パターンは浸潤性である．

3）その増殖している細胞間に種々の割合で膠原線維が存在する．

4）細胞学的悪性所見を欠き，分裂像も認めない．

5）遠隔転移はないが局所的な再発を繰り返し，臨床的には腫瘍は急速に発育する．

と定義している[7]．

電顕的にはわれわれの症例でも認められたように，細胞は豊富な粗面小胞体を有し，あるものは粗面小胞体は不規則な配列を示し，代謝面でかなり活発な所見を示す[8]．

本症の原因として，大腸ポリポーシスとの合併は27例中10例（37%）に認められ，22例中15例（68%）に開腹手術の既往があり，それぞれ関連性が示唆された．

鑑別診断としては悪性リンパ腫，平滑筋肉腫等の悪性の後腹膜腫瘍が挙げられる．

治療は腫瘍を完全に摘除することが原則ではあるが[9)10)]，周囲への浸潤性発育を示し摘除不能であった場合もあり，とくに大腸ポリポーシスに合併したmesenteric fibromatosisの場合には境界不明瞭のため手術不能であることが多いとされてきた[6]．そのため，外科的切除が不能な症例や不完全摘出例に対して，放射線療法や化学療法も試みられているが，そのような治療の効果はほとんど期待できない[9)11)]．しかし，転移や悪性変化を認めないため，予後は比較的良好であり[10)12)]，われわれの症例は，癒着のため前回の手術によ

る回腸結腸吻合部を合併切除せざるをえなかったが，術後13か月全く再発の徴候なく経過している．術前における質的診断はほとんどの症例が不成功であり，われわれの症例では腫瘍の発育速度が速いことを考えて，悪性腫瘍を強く疑い試験開腹に終わる可能性を憂慮していたが，開腹してみると比較的容易に完全摘除ができ，術前の臨床所見のみに惑わされることなく，積極的な外科治療を行うことが要求されることがわかった．

本論文の要旨は第39回日本消化器外科学会総会，第59回和歌山医学会総会にて発表した．

文　献

1) Nayor EW, Gardner EJ, Richards RC: Desmoid tumors and mesenteric fibromatosis in Gardner's syndrome. Arch Surg 114: 1181—1185, 1979
2) Smith WG: Multiple polyposis, Gardner's syndrome and desmoid tumors. Dis Colon Rectum 1: 323—332, 1958
3) Yannopoulos K, Stout AP: Primary solid tumors of the mesentery. Cancer 16: 914—927, 1963
4) Bussey HJR: Assocated Lesions, in "Familial Polyposis Coll" The Johns Hopkins University Press, Baltimore and London, 1975, p59—67
5) 宮崎　悦，幸田久平，中澤　修ほか：大腸静脈瘤破裂による大量下血を呈した腸間膜線維腫症の1例．旭川赤十字病医誌　4：149—154，1990
6) 集藤幹雄，三戸康郎，西村栄彦ほか：小腸間膜より発生した腹腔内デスモイドの1治験例．臨外36：1013—1017，1981
7) Stout AP: Juvenil fibromatosis. Cancer 7: 953—978, 1954
8) 谷村　晃，川元博之，杉原　誠ほか：腸間膜線維腫症 mesenteric fibromatosis の1例．J Jpn Soc Clin Cytol 27：1007—1010，1988
9) McAdam WAF, Goligher JC: The occurrence of desmoids in patients with familial polyposis coli. Br J Surg 57: 618—631, 1970
10) Kim DH, Goldsmith HS, Quan SH et al: Intra-abdominal desmoid tumor. Cancer 27: 1041—1045, 1971
11) Mckenzie DH: The differential diagnosis of fibroblastic disorders. Blackwell, Oxford, UK, 1970, p90—95
12) Weinberger HA, Ahmed MS: Mesenchymal solid tumors of the omentum and mesentery: Report of four cases. Surgery 82: 754—759, 1977

A Case of Mesenteric Fibromatosis with a Giant Abdominal Tumor

Shiro Terashita, Genta Ichimiya, Yasuhito Kobayashi, Etsuo Kodama, Jun Michiura, Yasutsugu Shirai and Hiroshi Tanimura*
Department of Surgery, Wakayama Rosai Hospital
*Department of Gastroenterological Surgery, Wakayama Medical College

Mesenteric fibromatosis is well known as a complication of familial colonic polyposis coli or Gardner's syndrome but occurs very rarely in the abdominal cavity alone. We experienced a case of mesenteric fibromatosis with a giant abdominal tumor weighing over 7 kg and originating in the mesenterium. This lesion is a benign tumor characterized by growth and infiltration of fibrous tissue without metastasis. Therefore complete removal of the total tumor is relatively easy and definitive surgical treatment should be performed in spite of suspicion of malignancy in the clinical findings.

Reprint requests: Shiro Terashita Department of Surgery, Wakayama Rosai Hospital
435 Koya, Wakayama, 640 JAPAN