日消外会誌　26（3）：952～956，1993年

肺癌転移による小腸穿孔の1例

高知医科大学第1外科，竹下病院*

小林　道也　　緒方　卓郎　　荒木京二郎　　松浦喜美夫
金子　　昭　　杉藤　正典　　山本　　拓　　竹下　篤範*

穿孔をきたした肺癌の小腸転移症例を経験したので報告する．症例は73歳の男性，急性腹症で紹介入院．腹部単純写真でfree airを認め，消化管穿孔による汎発性腹膜炎と診断し緊急開腹術を施行した．空腸に穿孔を認め，この部を切除した．病理組織では悪性所見が得られたが組織型は決定できなかった．胸部写真でcoin lesionを認め，肺癌とその小腸転移を疑い左肺上葉舌区域切除を施行．病理組織診は肺癌（低分化型腺癌）で，小腸穿孔部の組織像と一致した．化学療法を施行したが約8か月半後に穿孔性腹膜炎で再度緊急開腹術を施行した．回腸に穿孔を認め切除した．組織診では癌細胞は認めなかった．その後左脛骨の骨転移部と縦隔に放射線照射と化学療法を追加した．肺癌小腸転移例の予後は悪く，術後6か月以内にほとんどの例が死亡している．本症例は2年10か月の延命が得られており，臨床経過，発症機序は興味深い．

Key words: lung cancer, metastatic tumor of the small intestine, perforation of the metastatic lung cancer of the intestine

はじめに

肺癌の遠隔転移は肝，副腎，骨，脳などに多く，胃腸管とくに小腸への転移の報告はまれである[1)2)]．また小腸転移穿孔例ではその予後は不良である[3)~15)]．今回われわれは穿孔をきたした肺癌の小腸転移症例を経験し，約2年10か月の延命が得られている1例を経験したので報告する．

Fig. 1　1：Chest X-ray film on admission demonstrated a coin lesion in the lower field of the left lung (arrow). 2：Abdominal X-ray film on admission demonstrated free air in the left subphrenic space (arrow).

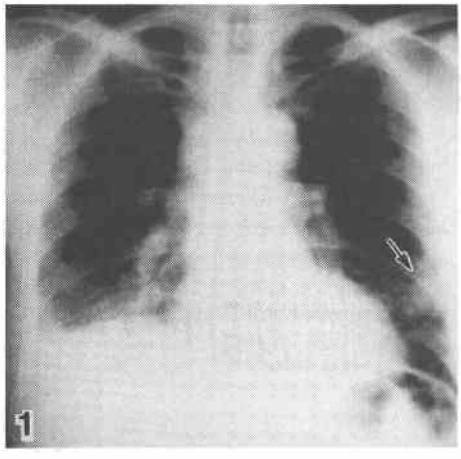

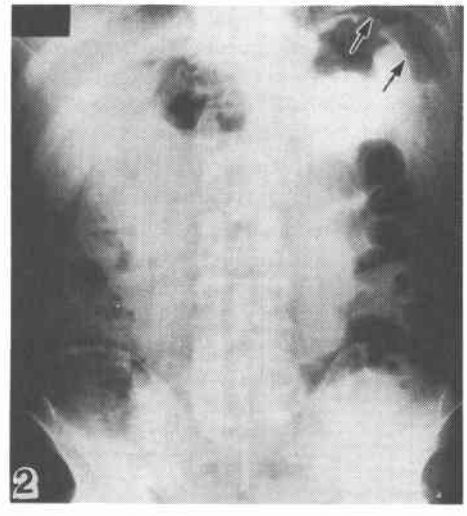

＜1992年11月11日受理＞別刷請求先：小林　道也
〒783　南国市岡豊町小蓮　高知医科大学第1外科

症　例

症例：73歳，男性

主訴：腹痛

既往歴，家族歴：特記すべきことなし．

現病歴：平成元年11月24日昼頃，下腹部痛出現，近医受診し，投薬を受けるが腹痛増強したため入院．11月25日，腹痛は腹部全体に広がりBlumberg徴候陽性となり紹介入院となる．腹痛出現時より排便なし．

紹介入院時の腹部単純写真でfree airを認め，穿孔性腹膜炎の診断で緊急開腹術施行した(**Fig. 1-2**)．また入院時の胸部写真で左下肺野にcoin lesionを認めた（**Fig. 1-1**）．

入院時の検査成績：白血球が12,100/μlと上昇，CRP（++），Hbs抗原陽性でGOT 72I.U./l，GPT 35 I.U./l，LDH 531I.U./l，と軽度の肝機能障害と血清，尿アミラーゼがそれぞれ420I.U./l，1,358I.U./lと上昇を認めた．血清電解質，carcinoembryonic antigen, α-fetoprotein, squamous cell carcinoma related antigen, neuron specific enolaseなどの腫瘍マーカーも正常範囲内であった．

開腹時所見：多量の膿性腹水を認め，小腸には膿苔の付着を認めた．トライツ靱帯より約180cmの空腸に

Fig. 2 1, 2：Resected jejunum showed a lesion like the Borrmann type 2 with perforation in the center of the ulceration. 3：Histological finding of the resected jejunum showed transmural invasion of the cancer cell and the necrosis with perforation. Histological type could not be determined on this specimen. (H.E. ×100). 4：Resected ileum showed a round perforation. The mucosa surrounding it was not raised nor indurated. 5：Histological finding of the resected ileum showed no evidence of cancer cell. It was diagnosed as the perforation of the diverticle. (H.E. ×40)

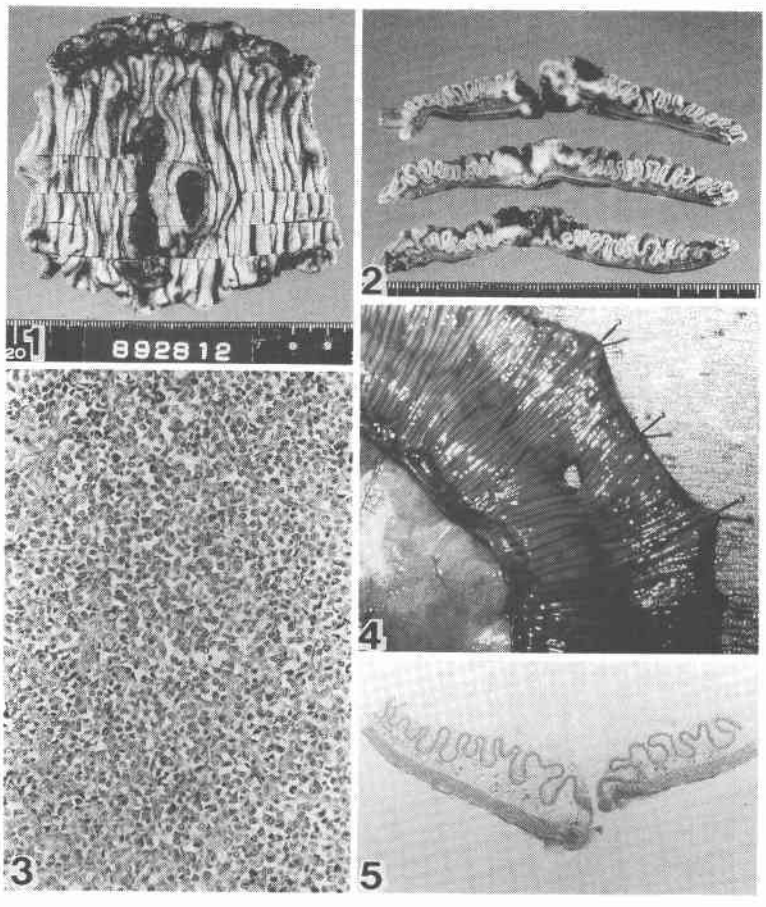

直径約1cmの穿孔を認め，この部を含めて約10cmの小腸を切除した．

切除標本所見：Borrmann 2型様病変とその中央部に穿孔を認めた（**Fig. 2-1, 2**）．

小腸穿孔部病理組織像：全層性に癌細胞が浸潤し，中央部には壊死と穿孔を認める．組織型の判定は不能であった（**Fig. 2-3**）．

胸部CT所見：左肺舌区域に腫瘤像を認め肺癌が疑われた．

小腸病変は肺癌の小腸への転移と考え12月20日左肺舌区域切除術を施行した．開胸時所見では胸膜の癒着が高度でリンパ節郭清は施行しなかった．

肺腫瘍病理組織像：大部分は充実性で大小の胞巣を形成し増殖している．周辺部では肺胞構造を残して腫瘍細胞が裏打ちするように，あるいは管腔状に増殖している（**Fig. 3**）．大細胞癌主体の低分化型腺癌と診断

Fig. 3 Histological finding of the lung tumor showed the solid sheets of the cancer cells forming several sizes of the cancer nests. The tumor cells were lining on the alveolus in the peripheral part of the tumor. Histological diagnosis was the poorly differentiated adenocarcinoma with the main component of large cell type cancer. The resected jejunum showed the same histological finding as the portion of the large cell type cancer. (H.E. ×200)

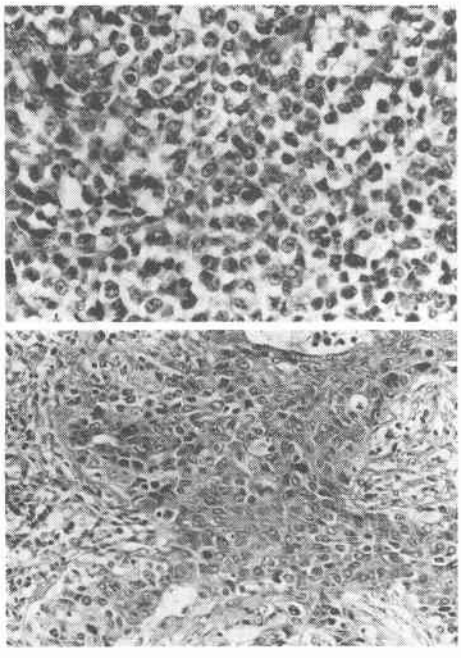

Fig. 4 Clinical course of the case

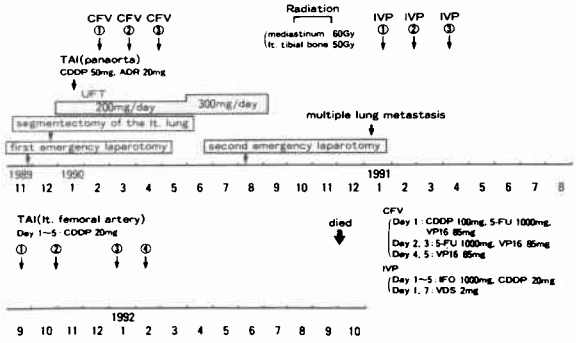

された．小腸穿孔部の組織像はこの大細胞癌の部と組織学的に同様で肺癌の小腸転移と診断された．

術後，化学療法を施行後，外来通院中であったが平成2年8月5日腹痛出現，イレウスの診断で入院した（**Fig. 4**）．翌朝の腹部単純写真で鏡面像を認め，さらに左横隔膜下にfree airが出現，消化管穿孔による汎発性腹膜炎の診断で2回目の緊急開腹術を施行した．

開腹時所見：多量の膿性腹水を認めた．前回の吻合部にはとくに異常所見は認めなかった．トライツ靱帯より約350cmの回腸に穿孔を認め，周辺の癒着を含めて約60cm切除した．

切除標本所見：初回の穿孔部と異なり穿孔部周辺に周堤，硬結などは認めず，打ち抜かれたようであった（**Fig. 2-4**）．

穿孔部病理組織所見：癌細胞を認めず，憩室の穿孔と診断された（**Fig. 2-5**）．

術後，縦隔リンパ節と左脛骨への転移を認め，放射線治療を施行した．また多発性肺転移を認め化学療法を追加したが2年10か月後死亡した（**Table 1**）．

考　察

肺癌の小腸転移は剖検例において2.8～4.2%と報告[1)2)]されており頻度は少ない．報告例の多くは肺癌先行例で小腸転移が先に発見された症例は少ない．**Table 2**に本邦における肺癌の小腸転移穿孔の報告例[3)～15)]をまとめる．肺癌の小腸転移穿孔例は原発巣が進行癌であり，また全身状態が不良である事が多くその予後は悪い．術後6か月以内にほとんどの症例が死亡しており，検索しえた範囲では6か月以上生存した症例は自験例を含めて2例のみで，他の1例は32週生存しており，この症例も自験例と同様に2度の穿孔をきたしている．本症例は肺癌小腸転移穿孔例の中では最も長期生存をした症例といえる．小腸穿孔による汎

Table 1 Cases with perforated small intestine due to the metastasis of the lung cancer reported in Japan.

Author (year)	Age・Sex	Primary lesion		Metastatic lesion		Histology	Postoperative therapy	Follow up (dead †, alive*)
		site*	therapy**	site☆	operation			
Kasahara (1978)	70・M	RLL	(−)	J	+	por Ade	(−)	51 days †
Kunikata (1978)	60・M	RUL	(R) (C)	J	+	Large	(−)	20 weeks †
Okamoto (1979)	44・F	Lt. hilus	(R)	J	+	por Ade	(R) (I)	21 days*
Suzuki (1979)	60・M	RUL	(R) (C)	J	+	Large	(−)	5 months †
Harada (1980)	59・M	LUL	(O)	S	+	por SCC	?	?
Takahashi (1980)	64・M	LUL	(R) or (C)	J	+	Large	(−)	1 month †
Takahashi (1980)	68・M	Lt. lung	?	J, I	+	Large	(−)	48 days †
Takahashi (1980)	79・M	LLL	(R) or (C)	J	+	Small	(−)	3 days †
Mikuni (1980)	49・M	?	(R) or (C)	S	+	?	(−)	67 days †
Kuze (1981)	53・M	LUL	(R) (C)	J	+	por Ade	(−)	4 months*
Horisawa (1981)	75・F	RML	(−)	J	+	por SCC	(R)	32 weeks †
Asai (1982)	73・M	RUL	(R)	J	+	Large	(−)	33 days †
Asahi (1982)	74・M	RLL	(−)	J	+	Large	(−)	72 days †
Miura (1983)	77・M	RUL	(R) (C)	J, I	+	mod SCC	(−)	19 days †
Takahashi (1983)	59・M	LLL	(O)	J	+	por SCC	(−)	150 days †
Saito (1985)	77・M	RML, RLL	(C)	I	+	mod Ade	(−)	39 days †
Koike (1985)	66・M	LUL	(O) (R)	I	+	mod Ade	(−)	4 months †
Nishimura (1985)	67・M	Rt. hilus	(−)	J, I	+	Large	(−)	2 weeks †
Kobayashi (1986)	61・M	RUL	(C)	J	+	SCC	(−)	28 days †
Ui (1986)	71・M	Lt. hilus	(C)	I	+	SCC	(−)	?
Matsushima (1986)	59・M	LUL	(O) (R) (C)	J	+	por SCC	(−)	3 months †
Nishida (1986)	75・M	RUL	(−)	I	+	por Ade	(−)	1 month †
Komatsu (1987)	76・M	LLL	(−)	J	+	por SCC	(−)	4 months †
Takagi (1987)	60・M	LUL	(O) (R)	J	+	Large	(−)	107 days †
Imaizumi (1987)	55・M	RUL, RML	(R) (C)	I	+	SCC	(−)	93 days †
Miura (1987)	64・M	RUL	(C)	J	+	?	(−)	14 days †
Hoshino (1988)	76・M	LLL	(R) (C)	J	−	?	(−)	2 days †
Kuroyanagi (1988)	85・M	RUL	(R) (I)	I	+	por Ade	(−)	70 days †
Aizawa (1989)	71・M	Rt. hilus	(R)	J	+	por SCC	(C) (I)	73 days †
Aizawa (1989)	74・M	RUL	(R) (C)	J	+	Large	(−)	27 days †
Yamasaki (1989)	70・M	Lt. hilus	(R) (C)	J	+	undifferentiated	(−)	8 days †
Hatakeyama (1989)	65・M	Rt. hilus	(R) (C)	I	+	por SCC	(−)	33 days †
Hatakeyama (1989)	74・M	Lt. hilus	(R) (C)	I	+	por SCC	(−)	67 days †
Kawaguchi (1990)	78・M	RUL	(−)	J	+	SCC	(−)	15 days †
Ikeda (1990)	62・M	RUL	(R)	J, I	+	Large	(−)	8 days †
Ikeda (1990)	61・M	RUL	(O) (R)	I	+	Large	(−)	137 days †
Nakano (1991)	62・M	LUL	(R) (C)	J	+	por Ade	(−)	46 days †
Author	73・M	LUL	(O)	J	+	por Ade	(R) (C)	34 months †

* RUL : rt. upper lobe　RML : rt. median lobe　RLL : rt. lower lobe　LUL : lt. upper lobe　LLL : lt. lower lobe

** (O) operation　(R) radiation　(C) chemotherapy　(I) immunotherapy

☆ J : jejunum　I : ileum　S : small bowel

por : poorly differentiated　mod : moderately differentiated　SCC : squamous cell carcinoma　Ade : adenocarcinoma　Large : large cell carcinoma　Small : small cell carcinoma

発性腹膜炎はその原発巣の進行度，全身状態を考えると予後は期待できないが，手術の絶対適応と考えられ，可及的小さな侵襲により腸切除と腹腔ドレナージを施行すべきであると考えられる．

化学療法施行後，2度目の穿孔をきたしたがこの際の病理組織診では穿孔部に癌は証明できなかった．Morgan ら[16]は化学療法により腸管に転移した肺癌細胞が壊死に陥り穿孔をきたすと推測しているが，本症例でも小腸壁に浸潤していた癌細胞が化学療法により壊死に陥り再度穿孔した可能性もありこれを検討したが，組織学的に穿孔周辺の癌細胞の遺残，周辺組織の構造の乱れ，高度の炎症細胞浸潤等は認めず，2度目の穿孔は肺癌の小腸転移によるものでないと考えられた．

肺癌の原発部位を検討したが，記載のある37例中20例が右肺（上葉13例，中葉2例，下葉2例，肺門3例），17例が左肺（上葉8例，下葉4例，肺門5例）で，左右差は認めなかったが右上葉に多い傾向があった．平均年齢は67.0歳であった．性別は，男性36例，女性2例で1989年の肺癌訂正死亡率が3.7：1であることを考えても圧倒的に男性に多かった．組織型では扁平上皮癌14例（低分化型8例），腺癌8例（低分化型7例），大細胞癌11例，小細胞癌1例，未分化癌1例であり分化度の低いものが28例（80.0%）と多かった．

穿孔性腹膜炎の手術の後，原発巣に対する手術，化学療法，放射線療法等の集学的治療により2年10か月の生存が得られており，患者は化学療法中も，外泊可能で，quality of life の面からみても良好な結果が得られた．

文　献

1) 森田豊彦：教室における最近17.5年の肺癌剖検例．癌の臨　22：1323—1337，1976
2) 外山久太郎，坂口哲章，能登　誠ほか：小腸大腸転移を来した肺偏平上皮癌の1剖検例．癌の臨　30：975—979，1984
3) 斉藤寛文，紙田信彦，佐々木喜一ほか：肺癌小腸転移の2症例．消外　8：501—507，1985
4) 三浦義夫，加藤良隆，小川良輝ほか：肺癌転移による小腸穿孔の1例．広島医　40：269—273，1987
5) 今泉宗久，新美隆男，秋山清次ほか：肺癌小腸転移手術症例の臨床的検討—2治験例と報告例の文献的考察—．日胸臨　46：312—322，1987
6) 高木一也，福田　淳，安野憲一ほか：肺癌からの小腸転移穿孔による汎発性腹膜炎の1例．日消外会

誌　20：1813—1816, 1987
7) 小林　滋, 矢野敬文, 東　敏寛ほか：肺扁平上皮癌の空腸転移により穿孔を来した1症例—症例報告と本邦における文献的考察—. 呼吸　6：1399—1401, 1987
8) 星野　清, 水島　豊, 矢野三郎ほか：化学療法による小腸転移巣の壊死が穿孔性腹膜炎の原因と推察された肺癌の剖検1例. 癌の臨　34：491—496, 1988
9) 黒柳　裕, 西村正士, 岡本勝司ほか：肺癌からの小腸転移巣穿孔の1例. 臨外　43：1111—1115, 1988
10) 藍沢　修, 山本睦生, 斎藤英樹ほか：肺癌小腸転移の2穿孔例—本邦24症例の検討—. 最新医　44：356—364, 1989
11) 畠山　隆, 朝倉靖夫, 熊谷　宏：肺癌小腸転移により腸穿孔をきたした2例. 日胸臨　48：147—156, 1989
12) 山崎総一郎, 盛岡元一郎, 藤田正弘ほか：肺悪性腫瘍の小腸転移をきたした3例. 道南医会誌　24：286—289, 1989
13) 川口学永, 宮田正彦, 奥村賢三ほか：肺癌小腸転移による穿孔性腹膜炎の1例—腹部外臓器原発の悪性腫瘍に起因した緊急開腹術—. 腹部救急診療の進歩　10：130—133, 1990
14) 池田賢次, 中島明雄, 藤田博司ほか：原発性肺癌の小腸転移により小腸切除術を施行した2症例. 肺癌　30：921—927, 1990
15) 中野義隆, 紙森隆雄, 少路誠一ほか：穿孔性腹膜炎を発症した肺腺癌空腸転移の1例. 日胸疾患会誌　29：649—653, 1991
16) Morgan MW, Sigel B, Wolcott MW: Perforation of a metastatic carcinoma of the jejunum after cancer chemotherapy. Surgery 49：687—689, 1961

A Case of the Small Bowel Perforation due to the Metastasis of the Lung Cancer

Michiya Kobayashi, Takuro Ogata, Keijiro Araki, Kimio Matsuura, Akira Kaneko, Masanori Sugito, Hiraku Yamamoto and Atsunori Takeshita*
First Department of Surgery, Kochi Medical School, Takeshita Hospital*

We experienced a case of small bowel perforation due to lung cancer metastasis. A 73-year-old man was transferred to our hospital with the diagnosis of acute abdomen. An abdominal X-ray demonstrated free air in the abdominal cavity. The case was diagnosed panperitonitis due to intestinal perforation. Emergency laparotomy was performed and the perforated jejunum was resected. Histological examination revealed malignant cells, but the histological type could not be determined. A chest X-ray showed a coin lesion in the lower lung field of the left lung, from which the lung cancer was suspected. Segmentectomy of the left lung was performed and histological findings revealed a poorly differentiated adenocarcinoma, which was the same finding as in the perforated jejunum. After chemotherapy, another perforation occurred and the perforated ileum was resected. We could not find the cancer cells in the perforated site. Chemotherapy and radiotherapy were performed for bone metastasis and mediastinal lymph node metastasis. The prognosis for a patient with perforation of the small intestine due to lung cancer metastasis is poor. Our patient died 2 years and 10 months after the first operation.

Reprint requests: Michiya Kobayashi　First Department of Surgery, Kochi Medical School
Kohasu Oko-cho, Nankoku, 783 JAPAN