日消外会誌　26（3）：957～961，1993年

壊死型虚血性大腸炎の2例

銚子市立総合病院外科
間崎　武郎　　岡村　教生　　渡辺　賢治
国松　正彦　　依光好一郎
日本大学第3外科
田　中　　隆

壊死型虚血性大腸炎2例を報告する．症例1は64歳の男性．症例2は60歳の女性であった．2例とも腹膜刺激症状を認め，基礎疾患に症例1は肝硬変症，症例2は慢性腎不全を有していた．注腸造影，超音波検査，computed tomography（CT）にて壊死型虚血性大腸炎と診断し，症例1に右半結腸切除術，症例2に左半結腸切除術，横行結腸人工肛門造設術を施行した．組織学的に症例1は粘膜固有層の壊死，粘膜下膿瘍および漿膜下組織に及ぶ強い炎症細胞浸潤，症例2は腸管全層壊死を認めた．症例1は軽快退院したが，症例2は術後人工肛門壊死，腹膜炎を合併し術後肺炎にて死亡した．本症は早期診断，手術時期を逸しない事が重要であり，基礎疾患を有することが多いため術後管理に留意しなくてはならない．

Key word: gangrenous type of ischemic colitis

緒　言

虚血性大腸炎（ischemic colitis 以下 IC）は1963年 Boley ら[1]，1966年 Marston ら[2]，本邦においては1972年豊島ら[3]により報告され近年報告例が増加している．その臨床的，X線的，内視鏡的，病理形態学的所見が明らかにされてきているが，病因，病態にはまだ不明な点も多い．われわれは，以前より用いられている Marston の臨床分類に従い壊死型と考えられる2例を経験したので若干の文献的考察を加え報告する．

症　例

症例1：64歳，男性

主訴：右下腹部痛，嘔吐，下痢

家族歴：特記すべき所見なし．

既往歴：昭和59年肝硬変，食道静脈瘤にて胃上部離断術施行

現病歴：平成2年9月5日徐々に主訴出現．翌日虫垂炎の疑いで入院となる．

入院時現症：体格中等度，血圧130/80mmHg，脈拍72/分，整，体温36.5℃，貧血黄疸なし．胸部理学的所見異常なし．腹部は右下腹部に圧痛，腹膜刺激症状を認めた．

＜1992年11月11日受理＞別刷請求先：間崎　武郎
〒173　板橋区大谷口上町30－1　日本大学医学部第3外科

検査所見：白血球数19,400/mm³，CRP 1.77mg/dl と炎症所見を示し，transaminase と胆道系酵素の上昇を認め，総ビリルビン2.29mg/dl と上昇していた．腫瘍マーカーは，α-fetoprotein（AFP），carcinoembryonic antigen（CEA）とも上昇を認めなかった．

注腸造影：盲腸から上行結腸にかけて壁は不整で，管腔は狭小化しており拇指圧痕像を呈していた（**Fig. 1A**）．

CT 像：壁肥厚した上行結腸に環状構造を認めた（**Fig. 1B**）．

超音波像：上行結腸肝弯曲部横断像においてリング状腫瘤像を認め壁は肥厚しており，虫垂は描出されなかった（**Fig. 1C**）．

超音波像に虫垂は描出されず，注腸造影，CT 像と考え合わせ，壊死型 IC と診断し，発症より約24時間経過して開腹した．

術中所見：開腹すると黄褐色調腹水を軽度認め，盲腸から上行結腸は発赤，浮腫状で壁は肥厚しており漿膜面には白苔を伴っていた．悪性病変の存在はなく虫垂も特に異常所見を認めなかった．上腸間膜動脈の拍動は正常であり，右半結腸切除術施行し肛門側は漿膜面よりの観察で病変部より約5cm 離し，1期的に回腸結腸吻合術施行した．

切除標本：切除標本は長さ約35cm あり，腫瘤形成

Fig. 1 A) Barium enema shows thumb printing in the ascending colon. B) A plain CT reveals a ring shaped structure with a hypertrophied wall in the ascending colon. C) An Ultrasonography of the right hypochondrium shows a ring shaped mass in the ascending colon.

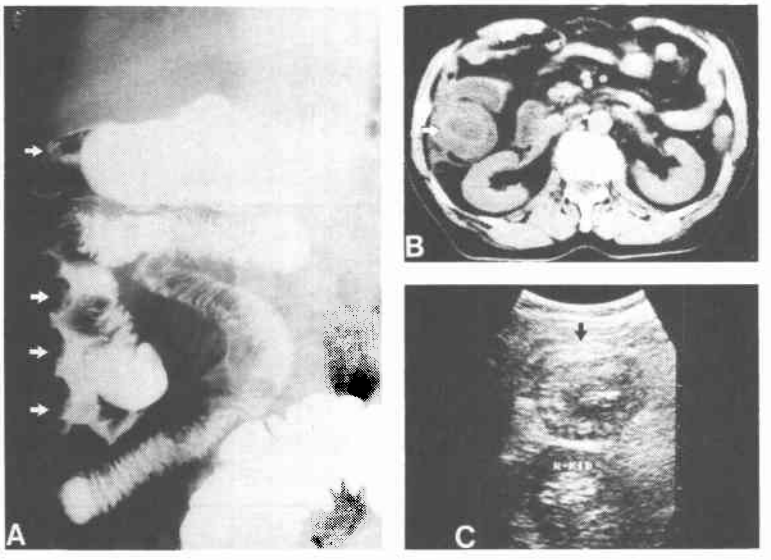

Fig. 2 A resected specimen is an about 35cm in size, showing mucosal edema, redness and wall hypertrophy in the ceacum and ascending colon.

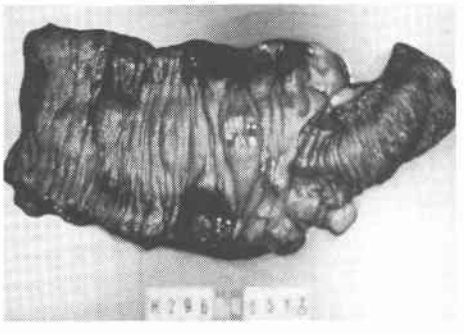

Fig. 3 A histological finding of the resected colon: Mucosal edema, ulceration, submucosal abscess formation and inflamatory cell infiltration are noted. (H.E. stain ×100)

はなく，腸管壁は最大約1.5cmまで肥厚しており，更に結腸間膜に一致してびらんや浅い潰瘍が形成されていた．縦走潰瘍，穿孔はなかった（**Fig. 2**）．

組織学的所見：粘膜固有層の広汎な壊死，潰瘍化，粘膜下組織～漿膜下組織に至る好中球の浸潤，浮腫および膿瘍形成を認め，筋層から漿膜下組織の静脈系は著明に拡張し，壊死型ICと診断された（**Fig. 3**）．

術後経過：術後腹水貯留認めるも対症的に治療し術後36日目に軽快退院した．

Fig. 4 A) Barium enema shows stenosis, wall irregularities and thumb printing in the area from the descending to the sigmoid colon. B) An Ultrasonography discloses wall hypertrophy of the descending colon through the sigmoid colon.

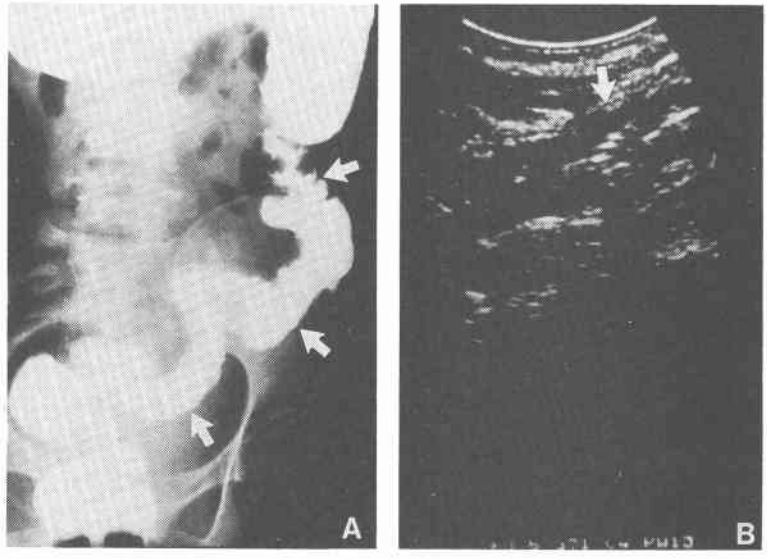

症例2：60歳，女性

主訴：左下腹部痛，下血，下痢

家族歴：特記すべきことなし．

既往歴：昭和60年1月糖尿病性腎症，高血圧にて内科通院中

現病歴：平成2年10月10日心不全にて内科入院．慢性腎不全に対する透析を検討中であったが10月24日突然主訴出現し翌日外科転科となる．

入院時現病：体格中等度，血圧170/100mmHg，脈拍120/分，整，体温37.0℃，眼瞼結膜貧血あり黄疸なし．胸部聴診上両肺野にラ音を聴取した．腹部は左下腹部に圧痛，腹膜刺激症状を認めた．

検査所見：白血球数16,700/mm³，CRP 19.5mg/dlと炎症所見を示し，BUN 145.6mg/dl，クレアチニン7.2mg/dl，尿蛋白（＋），尿糖（＋）と腎機能障害を認めた．

腫瘍マーカーは，carcinoembryonic(CEA)，carbohydrate antigen 19-9（CA19-9）とも上昇を認めなかった．

注腸造影：下行結腸からS状結腸にかけて壁不整，管腔の狭小化，拇指圧痕像を認めた（**Fig. 4A**）．

超音波像：下行結腸からS状結腸にかけて腸管壁は肥厚していた（**Fig. 4B**）．

以上より壊死型ICと診断し，緊急透析施行後発症より約30時間経過して開腹した．

術中所見：開腹すると下行結腸からS状結腸にかけて腸管は発赤，浮腫状であり壁は全体的に肥厚し，菲薄化した部分も認められた．悪性病変，穿孔はなかった．下腸間膜動脈の拍動は正常であり，漿膜面よりの観察で病変部と思われた部位より口側，肛側とも約5cm離し左半結腸切除，横行結腸人工肛門造設術施行した．

切除標本：切除結腸は長さ約45cmで，粘膜は暗赤色を呈し，結腸紐近傍に数条の縦走潰瘍を認め，またpseudopolypoid様に茶褐色を呈す粘膜の凹凸が観察された．壁は肥厚し，一部著明に菲薄化していた（**Fig. 5**）．

組織学的所見：粘膜，粘膜下層から筋層まで出血を伴う壊死巣と粘膜下の小静脈に血栓を認め，強い循環障害を呈し壊死型ICと診断された（**Fig. 6**）．

術後経過：術後9日目に人工肛門壊死，腹膜炎に対し再開腹術施行した．人工肛門は壊死に陥り，腹壁および腹腔内膿瘍を合併しており，人工肛門部含め結腸を約15cm切除し人工肛門造設，ドレナージ術施行した．術後肺炎を併発し再手術後8日目に死亡した．

考　察

1966年Marstonら[2]がICを，1）一過性型（transient type），2）狭窄型（stricture type），3）壊死型

Fig. 5 A resected specimen is an about 45cm in size. The mucosa has many lesions of hemorrhagic necrosis (dark red areas) and longitudinal ulcers, although no malignancy and perforation are visible.

Fig. 6 A histological finding of the colon: Hemorrhagic necrosis is noted in the areas from the mucosa to the muscle layer. (H.E. stain ×100)

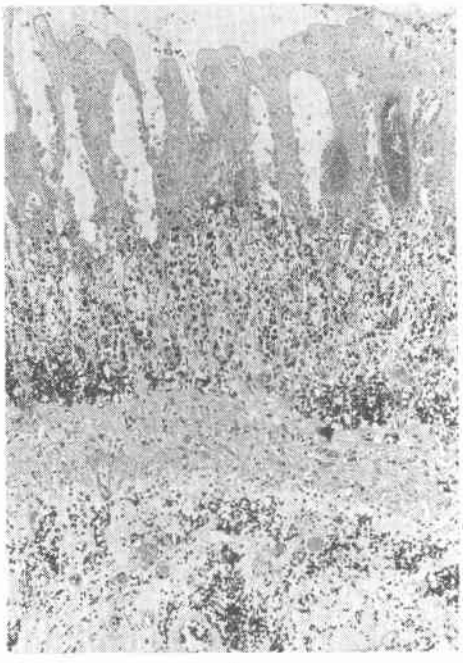

(gangrenous type)の3つに分類したが，その後Marstonは，この分類は病理学的所見に基づき分類されたもので，臨床上初期において有用な分類ではないと考え，ICは一過性型や狭窄型の様に腸管の一過性炎症や線維性狭窄に至るものであり，壊死型のように腸管の壊死に至るものを含めていない．腸管の壊死に至るものはgrangrene of the colonとし，急性腸虚血の範疇に入るものであり，腸間膜血管閉塞症，外傷，ショック，非閉塞性腸梗塞などとともに発生し，上腸間膜動脈領域の病変を随伴しているとしている[5)~7)]．このようにMarstonは，後になってその分類を改めたが，いずれにしても臨床分類は治療上，予後判定などに有用なものでなくてはならない．自験例を分類するにあたり，2例とも臨床症状が重篤化し緊急手術を必要としたことはgrangrene of the colonに類似するが，注腸造影所見はICの所見に一致していることから，以前のMarstonの分類に従い壊死型ICと分類した．

本邦におけるICの報告例は吉田ら[8)]によれば1973年より1987年まで595例の報告があり，そのうち壊死型は4.4%であった．

ICの基礎疾患としては，動脈硬化と密接な関係のある高血圧，脳血管障害，糖尿病などが多く，また膠原病も認められている[8)]．そのような基礎疾患を全身的要因とし，局所の脈管側に出血，血栓，塞栓，動脈硬化などの要因が，局所の腸管側には腸管内圧の上昇，腸内細菌などの要因が加わり，腸管壁の循環障害が起こり本症が発生してくると考えられている[9)]．便秘，浣腸，食事摂取後などの腸管内圧を上昇させるような出来事の後に発生した例や，ジギタリス・血圧降下剤，経口避妊薬，抗精神薬などの薬剤投与中に発生した例，また，開腹手術後に発生した例などが認められているが，明確な要因が認められないものも少なくない[2)7)9)]．自験例においても，症例1は肝硬変症，症例2は高血圧，慢性腎不全を基礎疾患としてはいるが，他の要因については，同定されなかった．

好発部位は下行結腸33.5%，S状結腸31.9%，横行結腸20.1%，上行結腸5.9%，盲腸，直腸はそれぞれ4.3%と，下腸間膜領域の左側結腸に多く認められている[8)]．

初発症状は突然の腹痛，下血，下痢が3大症状であるが[8)]，症例1の場合，下血は認められなかった．

注腸検査で初期の特異的所見は，拇指圧痕像(thumb printing)であり，これは粘膜および粘膜下組織の浮腫によって起こる変化である．さらに病像がすすめば縦走潰瘍を形成し，瘢痕期には一過性型では異常を認め

ないことが多く，狭窄型では，管状狭窄や，小嚢形成を認める[9]．壊死型を疑った場合注腸検査は穿孔を来たすことがあり禁忌であるという報告もあるが[10]，本例2例ともガストログラフィンを用いて愛護的に施行しており質的および局在診断に有用であった．

組織学的に壊死型の場合，腸管全層は炎症細胞浸潤，壊死に陥っているが，一過性型，狭窄型の場合，粘膜下層，筋層は肉芽組織や，線維組織に変化している．症例1は腸管全層壊死は認めず，症例2に比較し，虚血の程度が軽かったか，あるいは極く初期像であると思われる．

治療は壊死型と判断した場合緊急手術が必要である．その際病変部腸管の切除範囲が問題となるが，辺縁動脈の拍動はよく，切除範囲の目安とはならず，腸管の色調で判断することになる．また漿膜面からの観察では不十分で，粘膜面での病変範囲を確認する必要がある．本例2では5cm病変部より離し切離したが，実際には人工肛門部にも病変が存在し壊死に陥いる結果となった．嶌田ら[11]は病変部より口側，肛側とも10cm含めて切除すべきであると述べている．

壊死型の場合緊急手術となることが多く，また高齢で基礎疾患を有することが多いため予後は不良で約40%～50%は死亡している[9]ことを考えると早期診断，手術時期の判断，術後管理が重要と思われる．

なお，本文の要旨は第38回日本消化器外科学会において発表した．

文　献

1) Boley SJ, Schwartz S, Lash J: Reversible vascular occlusion of the colon. Surg Gynecol Obstet 116：53—60, 1963
2) Marston A, Phelis MT, Thomas ML et al: Ischemic colitis. Gut 7：1—15, 1966
3) 豊島　宏，内木旬一，小川威示：Ischemic colitisの一例．臨外　27：569—571, 1972
4) Williams LF, Wittenberg J: Ischemic colitis A useful clinical diagnosis, but is it ischemic? Ann Surg 182：439—448, 1975
5) Marston A: Vascular disease of the colon. Edited by Marston A. Vascular disease of the Gut. Second edition. Edward Arnold, London, 1986, p152—176
6) Moossa AR, Shackford S, Sise MJ: Acute intesteinal ischaemia. Editod by Marston A. Vascular disease of the Gut. Second edition. Edward Aruold, London, 1986, p64—85
7) 山本登司，黒田敏彦，志田晴彦ほか：虚血性大腸炎の症状と背景因子．臨消内　8：1115—1125, 1988
8) 吉田　豊，棟方昭博，中路重之ほか：虚血性大腸炎の疫学．臨消内　8：1109—1114, 1988
9) 横山幸生，望月英隆，別宮慎也ほか：虚血性大腸炎．臨消内　7：1109—1118, 1991
10) 長谷和生，望月英隆，小宮山明ほか：壊死型虚血性大腸炎の3例．日臨外医会誌　49：683—689, 1988
11) 嶌田泰之，黒岩延男，門谷洋一ほか：S状結腸に発生した壊死型虚血性大腸炎の1治験例．消外　13：1285—1290, 1990

Two Cases of Gangrenous-Type Ischemic Colitis

Takero Mazaki, Norio Okamura, Kenji Watanabe, Masahiko Kunimatsu and Koichiro Yorimitsu
Department of Surgery, Choshi City General Hospital
Takashi Tanaka
Third Department of Surgery, Nihon University School of Medicine

Two cases of gangrenous-type ischemic colitis are described. The patient in case 1 was a 64-year-old man and the patient in case 2 was a 60-year-old woman. Rebound tednerness was elicited in their abdomens. He had liver-cirrhosis and she had chronic renal failure as an associated medical problem. Gangrenous-type ischemic colitis was diagnosed by Barium enema, ultrasonography and computed tomography (CT). Right hemicolectomy was performed for him and left hemicolectomy with transverse colostomy was performed for her. His surgical specimens revealed mucosal necrosis and inflammatory infiltration. Her surgical specimens revealed necrosis of the total layer. The first patient was discharged, whereas in case 2 the patient had a complicating peritonitis caused by stomal necrosis and died of pneumonia. In gangrenous-type ischemic colitis it is important that early diagnosis and immediate surgery be performed and attention must be paid to postoperative management.

Reprint requests: Takero Mazaki　Third Department of Surgery, Nihon University School of Medicine
30-1 Kamimachi-Oyaguchi Itabashi-ku, Tokyo, 173 JAPAN