日消外会誌　26（3）：962～966，1993年

S状結腸憩室穿通による結腸間膜膿瘍の1例

横須賀市立市民病院外科
伊東　重義　　久保　　章　　山内　　毅

S状結腸憩室が結腸間膜に向けて穿通し，結腸間膜膿瘍を形成した症例を経験したので文献的考察を加えて報告する．症例は52歳の男性で，下腹部痛，肛門出血を主訴として当院に入院した．入院後，腹膜刺激症状が明らかになったため汎発性腹膜炎の疑いのもとに手術が施行された．開腹によりS状結腸間膜内に大きさ8.0×6.0×2.0cmの腫瘤が形成されている事が明らかになった．S状結腸憩室が結腸間膜に向かって穿通し膿瘍を形成したものと思われた．膿瘍を含めてS状結腸切除術が施行された．膿瘍内腔には約50mlの膿が認められた．術後経過は良好であった．

結腸間膜膿瘍の発生はまれであるが，診断が困難な面があり，経過が遷延した症例が報告されている．早期に手術を施行することが可能であれば良好な経過が得られると考えられた．

Key words: intramesocolic abscess, intramesenteric penetration, sigmoid diverticulitis

はじめに

S状結腸の穿孔は通常腹膜炎を引き起こし，重篤な病態となる．ところが周囲臓器腹膜などにより穿孔部が被覆され炎症が限局されると，病態が修飾されることがある．われわれはS状結腸憩室が結腸間膜に向けて穿通し，結腸間膜内に膿瘍を形成した症例を経験した．このような場合，結腸穿孔の存在にもかかわらず腹膜炎の症状が明らかでない可能性がある．結腸憩室穿通による腸間膜膿瘍は，1964年にcase presentationとして文献[1]となっており，また1971年にBell[2]が3例を報告している．その発生はまれで報告は少ない．文献的考察を加えて報告する．

症　例

症例：52歳，男性

主訴：下腹部痛，肛門出血

家族歴：特記事項なし．

既往歴：以前より糖尿病が指摘されていたが，治療を受けたことはない．また2年ほど前より便秘の時などにシャワーのホースを用いて肛門より湯を直腸内に注入する浣腸を施行していた．

現病歴：平成3年6月18日深夜，浣腸施行後，下腹部痛が出現したため某病院を受診した．帰宅後も下腹部痛は持続した．午前3時頃より肛門出血が出現したため当院を受診し，経過観察のため入院となった．

＜1992年10月7日受理＞別刷請求先：伊東　重義
〒240-01　横須賀市長坂1－3－2　横須賀市立市民病院外科

入院時現症：身長165cm，体重52kg，体温38.0℃，腹部は平坦であるが，全体に緊張が認められた．左下腹部に自発痛ならびに圧痛が認められたが，腹膜刺激症状は明らかではなかった．その他の身体学的所見に異常は認められなかった．

検査成績：入院時検査では白血球数11,400/μl，血糖値337mg/dlであり，ともに上昇が認められた（**Table 1**）．その他の検査値は正常範囲内であった．

腹部単純X線像：腹部単純X線像では小腸ガスと大腸の糞便像が認められたが，腹腔内の遊離ガス像は認められなかった（**Fig. 1**）．

入院後の経過：入院後6時間経過した時点で腹痛が増強し，腹膜刺激症状が明らかになったため，汎発性腹膜炎が疑われ手術が施行された．

手術所見：腹部正中切開で開腹し腹腔内を検索したところ，ダグラス窩に混濁した膿性の浸出液が少量認められた．S状結腸間膜右側に8×6cmの柔らかい腫瘤が認められた．色調は淡黄色で表面には部分的に被膜

Table 1　Laboratory data

WBC	11,400 /mm³	T-bil	0.96 mg/dl
RBC	536×10⁴ /mm³	AMY	32 IU/l (36—137)
Hgb	16.6 g/dl	GLU	337 mg/dl
Hct	47.6 %	BUN	18 mg/dl
PLT	15.8×10⁴ /mm³	Cr	0.6 mg/dl
GOT	15 IU/l	Na	137 mEq/l
GPT	24 IU/l	K	4.2 mEq/l
LDH	368 IU/l	Cl	102 mEq/l

Fig. 1 Plain abdominal X-ray film. Upright and supine position. Intestinal gas was remarkable, but abdominal free air was not seen.

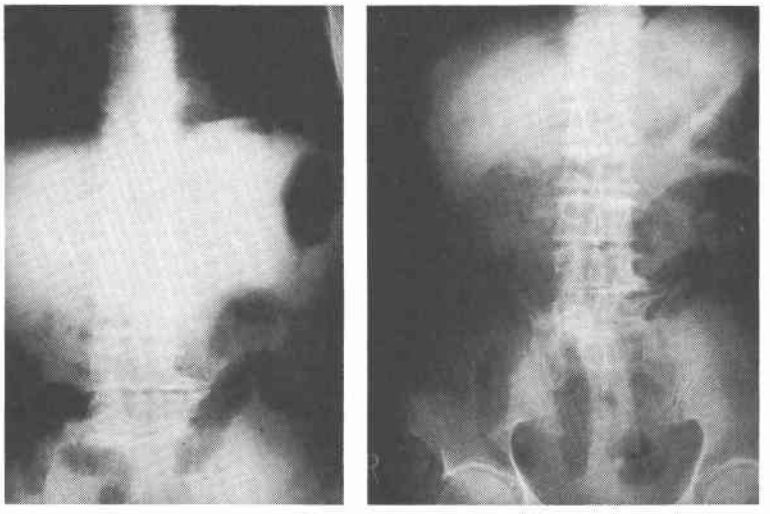

Fig. 2 Lumen of the resected sigmoid colon. A punched out lesion was recognized on the abscess tumor.

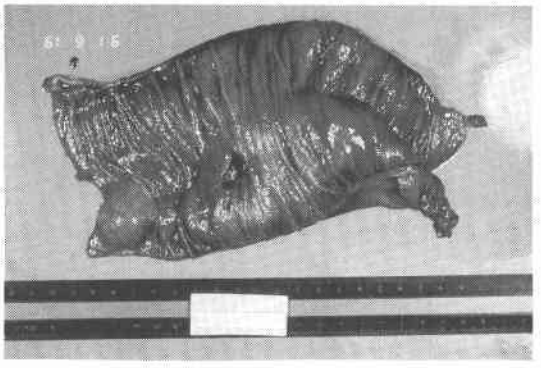

Fig. 3 Resected sigmoid colon including intramesenteric abscess.

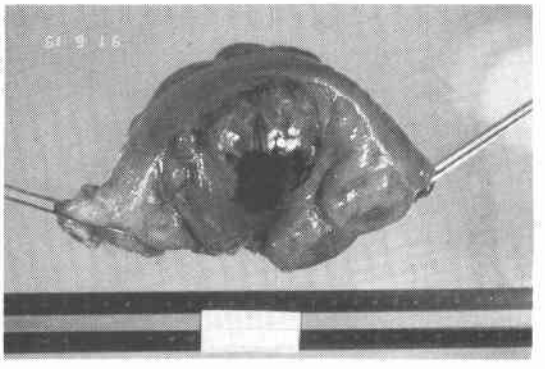

下出血があった．S 状結腸間膜内の膿瘍と思われた．腫瘤を含めて，S 状結腸を18cm 切除し，1 期的に吻合した．

摘出標本：摘出されたS 状結腸間膜側に1.5×1.2 cm の穿孔部が認められ（**Fig. 2**），その部位よりS 状結腸間膜に向かい8.0×6.0×2.0cm の腫瘤が形成されていた（**Fig. 3**）．内腔には約50ml の黄白色の膿が認められた．細菌培養では Staphylococcus epidermidis, Corynebacterium, Enterococcus fecalis, Candida が同定された．穿孔部周囲には潰瘍，癌を疑わせる病変は認められず，辺縁が滑らかな類円形の穿孔であった．また肉眼的には粘膜縁が内腔に向かいめくれ込んでいた（**Fig. 2, 4**）．穿孔部と膿瘍内腔とは膜状の組織によって隔てられており，この膜の一部が欠損し交通していた．

病理学的検索では粘膜上皮の脱落，筋層の欠損と多数の炎症細胞の浸潤が認められた（**Fig. 5**）．病理診断は結腸憩室の穿孔であった．

術後経過：経過は良好で術後23日目に退院した．

考　察

結腸の穿孔は多くの場合，腹腔内に消化管内容物が漏れ，重篤な腹膜炎または限局性の腹腔内膿瘍を引き起こす．しかしながらまれに結腸間膜に向かって穿通する症例が報告されている．われわれの検索した範囲では 7 文献において10症例が報告されていた[1)~7)]．

Fig. 4 Close-up view of the punched out lesion. The edge of the hole was smooth and inverted inside. A seed of plants was seen in the hole.

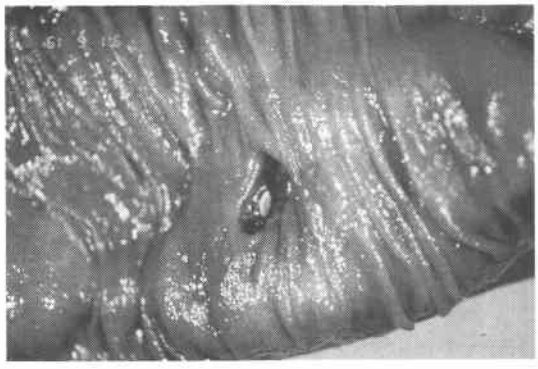

Fig. 5 Histological examination of the diverticulum. Many inflammatory cells were seen in the subserosal tissue. Proper muscle layer was exfoliated into the lumen.

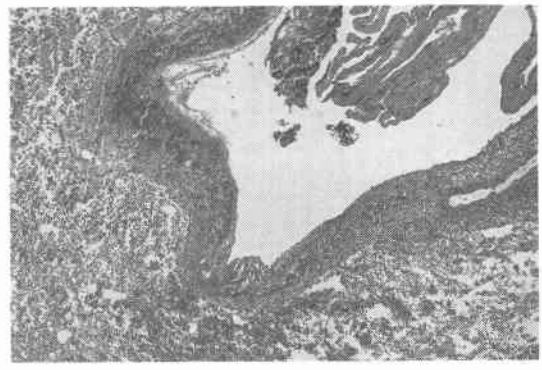

これらの症例の内訳は男性6例，女性4例，年齢は34歳から72歳であった．穿通の原因は結腸憩室穿孔が8例，特発性穿孔が1例，明らかな記載のないものが1例であった（**Table 2**）．

結腸憩室穿孔が穿通し結腸間膜膿瘍を形成する頻度はおおよそ1ないし2％であるとの指摘がある[2)4)]．しかしながらこのような結腸穿通による腸間膜膿瘍の報告は本邦では少なく，特発性大腸穿孔症例の報告中に1例[7)]が記載されていたのみであった．頻度の少なさは主に解剖学的な理由によると思われる．結腸憩室は結腸における終動脈が筋層を貫通する腹膜垂付近に大部分発生する．この部位では腹腔内への穿孔となる．しかしながら終動脈の短枝は腸間膜側より直接結腸壁に流入する[8)]ため，この部位にも憩室が発生する可能性はある．それが結腸間膜の葉間に向けて破裂した場合，本症例のように腸間膜内に膿瘍が形成されると思われた．

発生部位は10例中9例までがS状結腸である．結腸憩室の頻度自体が欧米において同部位に多いためであると考えられた[9)]．本症例においては患者が習慣的に行っていた浣腸方法がS状結腸内圧の上昇を招き，発症のきっかけとなったと思われた．

結腸間膜内に膿瘍を形成した場合，強い炎症所見の出現にもかかわらず膜部症状が出現せず，診断が困難であった症例[2)6)]が報告されている．これは消化管内容や膿などが腹膜と直接接触せず腹膜刺激症状が出現しないためであると思われる．本症例においては肛門出血があり，また入院後まもなく腹膜炎を疑わせる症状を呈した．開腹所見では膿瘍が破裂した形跡はなく，腹腔内への膿の漏出により炎症が腹膜にひき起こされたためと思われた．本症例において膿の漏出が起きた理由は明らかではない．文献的には膿瘍内の膿の量は10mlから15mlという報告が多いが，これらに比較し本症例は約50mlと多量であり，このため膿瘍壁のもろ

Table 2　Case reports of intramesocolic abscess

Age	Sex	Site	Pus volume (ml)	Hepatic damage	HPVG*	Pathology	First operation	Reference No.
34	F	Sigmoid	Large orange size			Diverticulitis	Resection, Colostomy	1)
50	M	Sigmoid	20	Bilirubin	No	Diverticulitis	Colostomy	2)
49	M	Sigmoid	10—15	Bilirubin	No	Diverticulitis	Colostomy	2)
53	M	Right side	10—15		No	Diverticulitis	Right, hemicolectomy	2)
58	F	Sigmoid				Diverticulitis	Colostomy	3)
35	M	Sigmoid	40	Bilirubin	Yes	Diverticulitis	Colostomy	4)
61	M	Sigmoid	Small		Yes	Diverticulitis	Hartmann	5)
72	M	Sigmoid	15—20	Transaminase	Yes	Diverticulitis	Hartmann	6)
65	F	Sigmoid	Small	Transaminase	Yes		Hartmann	6)
70	F	Sigmoid			No	Idiopathic	Hartmann	7)

*HPVG: Hepatic portal vein gas

い部位より漏出しやすかったものと考えられた．

報告症例において施行されている手術は，右半結腸切除術が1例[2]施行されているほかは，Hartmann手術または人工肛門造設術で1期的にS状結腸切除と吻合がなされた報告はない．すべて生存例であるが，多くは開腹時にすでに腸間膜の広範な炎症性変化のため1期的な切除が不可能であったようである．本疾患の診断の困難さによる手術時期の遅延が，良好でない経過の一因であると思われた．本症例では早期に腹膜炎の症状が出現したため手術の時期を逸せず，1期的にS状結腸切除術が可能であり，術後経過も良好であった．しかしながら膿が腹腔内に漏出せず腹膜刺激症状が現れない場合には手術時期が遅れていたものと思われた．

本疾患の診断上特徴的な所見として門脈内の空気像（hepatic portal vein gas, HPVG）が認められることがあり，4例で報告されている．また血清中の肝酵素の上昇が2例で，ビリルビンの上昇が3例で報告されている．本症例ではこのような所見は認められなかったが，結腸間膜に膿瘍が形成されることにより，空気，細菌などが経静脈的に肝臓に達し悪影響を与えているものと考えられ，診断上注目すべき点と思われた．

結腸間膜膿瘍のその他の原因疾患としては化膿性腸間膜リンパ節炎[10]，魚骨による穿孔[11]が報告されており鑑別診断が必要である．

本疾患は通常，炎症所見の検索をすすめる過程で診断されるものと思われる．computed tomography，超音波検査が有用と考えられるが，腹部疾患が疑われない場合，これらの検査法で偶然膿瘍が検索されることは困難であると思われる．病歴は本疾患を疑うきっかけとして重要であり，また確定診断は注腸検査で造影剤の腸管外への逸脱をもってなされると思われる．その際バリウムによる注腸は血管内に入り込む可能性があるため禁忌であり，水溶性造影剤を使用しなければならないことが指摘されている[6]．

本疾患はすでに述べたような特徴があり，診断が困難な面があるが，早期に手術を施行することが可能であれば良好な術後経過が得られると考えられた．

本症例の要旨は第72回神奈川臨床外科医学会集談会において発表した．

文　献

1) Castleman B, McNeely BU: Massachusetts general hospiral case presentation. N Engl J Med 271：1266—1269, 1964
2) Bell JW: Intramesenteric perforation of colon diverticulitis. Arch Surg 102：471—473, 1971
3) Graham GA, Bernstein RB, Gronner AT: Gas in the portal and inferior mesenteric veins caused by diverticulitis of the sigmoid colon. Radiology 114：601—602, 1975
4) Juler GL, Dietrick WR, Eisenman JI: Intramesenteric perforation of sigmoid diverticulitis with nonfatal venous intravasation. Am J Surg 132：653—656, 1976
5) Cambria RP, Margolies MN: Hepatic portal venous gas in diverticultis. Arch Surg 117：834—835, 1982
6) Jensen JA, Tsang D, Minnis JF et al: Pneumopylephlebitis and intramesocolic diverticular perforation. Am J Surg 150：284—287, 1985
7) 岸本弘之，澄川　学，狩野卓夫ほか：特発性大腸穿孔症例の検討．外科　52：941—943, 1990
8) 安富正幸，肥田仁一：結腸癌手術—S状結腸切除術．消外　14：1100—1113, 1991
9) 白島常男：大腸憩室疾患．佐藤寿雄編．消化器外科学．南江堂，東京，1981, p638—640
10) 鈴木知勝：急性腸間膜リンパ節炎の1例．最新医 41：867—872, 1986
11) 松井昭彦，岡島邦雄，川西端哉ほか：魚骨による消化管穿通の2治験例．日臨外医会誌　47：955—961, 1986

A Case Report of Intramesocolic Abscess Caused by Penetration of a Sigmoid Diverticulum

Shigeyoshi Itoh, Akira Kubo and Takeshi Yamanouchi
Department of Surgery, Yokosuka City Municipal Hospital

A case of intramesocolic abscess caused by penetration of a sigmoid diverticulum is reported. A 52-year-old man was hospitalized with signs of lower abdominal pain and anal bleeding, Exploratory laparotomy was performed because signs of peritonitis appeared. It revealed an abscess 8.0 × 6.2 × 2.0 cm in the sigmoid mesentery. It was thought that the sigmoid diverticulum had ruptured between the leaves of the mesentery. The sigmoid colon with

the intramesocolic abscess was resected. The cavity of the abscess contained 50 ml of pus. The postoperative course was not complicated. Intramesocolic abscesses are rare. Most reported cases were complicated because of the difficulty of diagnosing the intramesocolic abscess. Early surgical treatment should be performed to avoid a complicated postoperative course.

Reprint requests: Shigeyoshi Itoh Department of Surgery, Yokosuka City Municipal Hospital
1-3-2 Nagasaka, Yokosuka, 240-01 JAPAN