日消外会誌　26（4）：971～978，1993年

原　著

胃十二指腸液逆流によるラットの食道発癌実験

金沢大学第2外科
瀬　川　正　孝

胃十二指腸液の逆流が，食道および前胃に癌を発生させるかいなかを検索した．ウイスター系雄性ラットに，十二指腸液が吻合口より直接前胃に流入する経吻合口逆流手術（第1群），腺胃を経由して前胃に流入する経腺胃逆流手術（第2群），単開腹手術（第3群）を行った．ラットを発癌物質を投与せずに飼育し，手術後50週で，犠牲死させ剖検した．対照の第3群には病変は認められなかったが，第1群，第2群には扁平上皮癌がそれぞれ3/11（27%），3/18（17%）の頻度で，食道下部か前胃に発生した．そのほか，再生肥厚，過形成，IMCH（intramural cyst with hyperplasia），dysplasiaなどの組織学的変化が観察され，逆流による慢性食道炎を母地とした発癌様式が推測された．また，食道の円柱上皮化生と，前胃の粘液腺癌が観察された．以上の所見は，胃十二指腸液の逆流が食道発癌の重要な要因であることを示唆している．

Key words: duodenal juice, gastric juice, reflux esophagitis, esophageal carcinogenesis, Barrett's esophagus

はじめに

一般に食道癌は中部食道に発生するものが多い．しかし，胃切除術を受けた症例でみられる食道癌は，下部食道に多いことが指摘されている[1)~3)]．すなわち，胃切除が食道癌の発生になんらかの影響を及ぼすのではないかと推測され[1)3)]，その機序として，胃液や十二指腸液の食道内逆流の関与が重視されている[4)]．

一方，食道の扁平上皮のなかに円柱上皮が出現するBarrett食道は，当初，迷入説が唱えられたが，その発生には逆流が関与し[5)]，さらに食道に発生する腺癌の前癌病変とみなされるに至った[6)]．

そこで，ラットの前胃および食道が，胃十二指腸液にさらされる2種類の手術を行い，扁平上皮領域での腫瘍およびBarrett食道の発生を検索したので報告する．

対象と方法

1．動物および飼育条件

実験動物として体重200g前後のWistar系雄性ラットを用いた．ラットを1ケージに3匹ずつ入れ，室温は22±3℃，湿度は55±5%に保ち飼育した．飼料としてCharles River Formula-1固形飼料（日本Charles River社製）を，また飲料水としては水道水を与え，発癌剤は投与しなかった．

2．手術方法

24時間絶食後，ペントバルビタール25mg/kg腹腔内投与とジエチルエーテルの吸入麻酔下で上腹部正中切開にて開腹し，以下の胃十二指腸液逆流手術を行った（**Fig. 1**）．

1）第1群：経吻合口逆流（reflux through the stoma：RTS）

Treitz靱帯から約5cm肛門側の部位で空腸を切離し，その口側端を前胃大彎に端側吻合した．次に十二指腸上部を切離し，その肛門側端を縫合閉鎖し，口側端を切離空腸の肛門側端に端々吻合した．この手術により十二指腸液は吻合口を経て前胃に流入する．

2）第2群：経腺胃逆流（reflux through the glandular stomach：RTG）

第1群と同部位で空腸上部を切離後，その口側端を縫合閉鎖し，肛門側端を前胃大彎に端側吻合した．したがって，十二指腸液は腺胃を経て前胃に流入する．

3）第3群：単開腹（sham operation：Control）

開腹後，腹腔内臓器を手指で攪拌し，閉腹し，対照とした．

なお，消化管吻合は，atraumatic needle付7-0血管縫合用絹糸による全層の1列結節縫合で行った．手

＜1992年11月11日受理＞別刷請求先：瀬川　正孝
〒939　富山市今泉292　富山市民病院外科

Fig. 1　Operative procedures

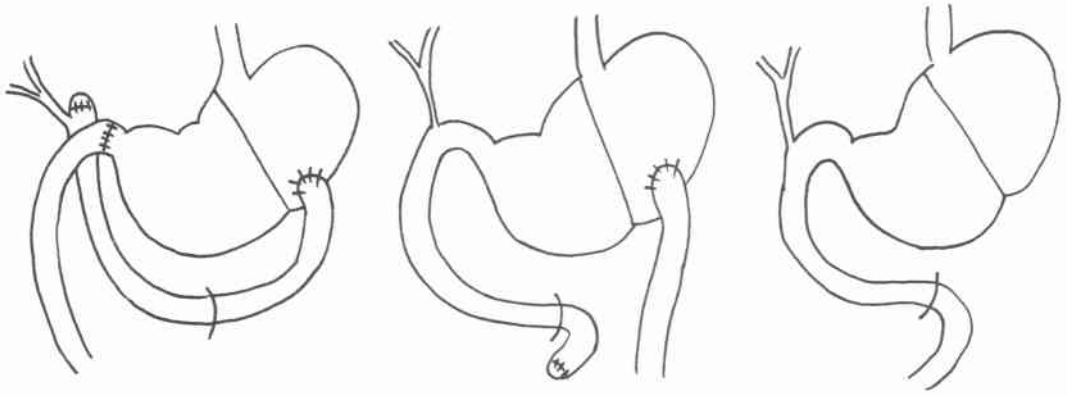

Group 1
Reflux through
the stoma (RTS)

Group 2
Reflux through the
glandular stomach (RTG)

Group 3
sham　operation
(control)

術後50週間生存したラットを有効動物とし，屠殺・検索した．

3．病理学的検索方法

胸・腹部食道と，十二指腸および吻合部空腸を含めた全胃を摘出した．摘出臓器をすみやかに10%中性ホルマリン溶液にて洗浄し，胃大彎線に沿って切開し，全粘膜面を露出させた．臓器の辺縁をピンでコルク板にとめ，病変の有無・占居部位・肉眼形態・長径を観察・測定した．標本の固定は10%中性ホルマリン溶液で行った．食道は長軸方向に，前胃空腸吻合部は吻合線に直角に，胃は小彎線に平行に3mm間隔の step section を作成した．パラフィン包埋後，5μm で薄切し，ヘマトキシリン・エオジン染色，一部 periodic acid schiff reaction（PAS 反応）による粘液染色を行い，組織学的に検索した．

4．病理学的記載法

扁平上皮の組織学的病変は，以下の5つに分類した．

1）再生肥厚（regenerative thickening : RT）．有棘細胞の増殖により，粘膜が肥厚する病変．

2）過形成（hyperplasia）．再生肥厚上皮の基底層が房状に増殖する病変．

3）intramural cyst with hyperplasia（IMCH）．扁平上皮により取り囲まれ，中心部にケラチンが貯留する病変．

4）dysplasia．基底層の細胞に類似した細胞集団が，軽度の構造異型を呈しながら乳頭状に粘膜下層に向い増殖する病変．

5）扁平上皮癌（squamous cell carcinoma : SCC）．dysplasia のうち高度の構造異型を示す病変．これをさらに癌真珠の有無により，高分化型と低分化型に亜分類した．

5．胆道シンチグラフィ

各群2匹に，エーテル麻酔下で，^{99m}TcN-ピリドキシル-5-メチルトリプトファン（^{99m}Tc-PMT：日本メディフィジックス社製）37MBq を尾静脈に注射し，胆汁の流れを低エネルギー高分解能コリメーターを装着した大視野 γ-カメラにて経時的に観察・撮影した．

6．統計処理

病変の出現率の有意差検定は，χ^2検定で行い，危険率5%以下を有意差ありとした．

結　果

1．有効動物数

第1群は11匹，第2群は18匹，第3群は22匹であった．

2．食道と前胃の肉眼的変化

食道には第1群，第2群の順に，腫瘤が2/11（18%），2/18（11%），またビランが4/11（36%），4/18（22%）の頻度で出現した．第1群の腫瘤およびビランはいずれも下部食道に存在し，食道内腔はそれより口側で拡張していた．1例では，長軸方向に長径2～5mm の山田2型隆起が念珠状に集簇した病変が，最大長20mm にわたり4条認められた（**Fig. 2**）．また他の1例でも，15mm 長の山田2型隆起の念珠状集簇病変を2条認めた．第2群の腫瘤は，2匹とも食道下端に存在し，1例は長径5mm，他の1例は長径6mm の扁平隆起であった．

Fig. 2 Multiple exophytic tumors in the lower esophagus were found in a rat in Group 1 (arrow)

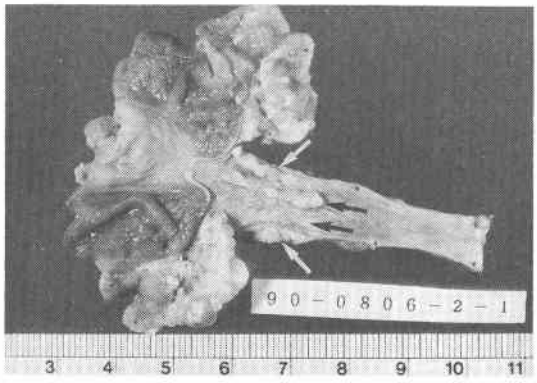

Fig. 3 Poorly differentiated squamous cell carcinoma in the esophagus of a rat in Group 1 (H. E. ×50)

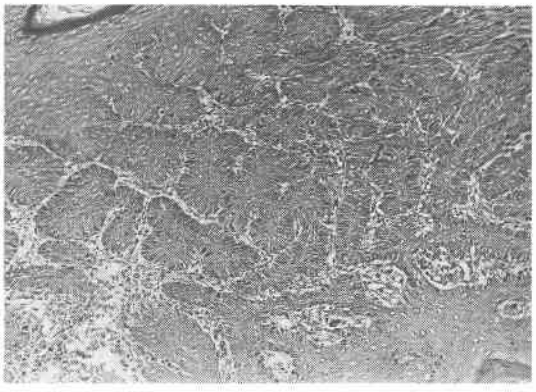

前胃には第1群，第2群の順で，脳回転様の粘膜の肥厚が2/11（18%），9/18（50%）の頻度で出現した．また隆起性病変が3/11（27%），7/18（39%）にみられた．隆起性病変は山田1ないし2型で，単発または集簇的に，吻合部を中心に発生していた．

3．食道と前胃の組織学的変化（**Table 1, 2**）

対照の第3群には病変は出現しなかった．

扁平上皮癌は，食道では第1群の2匹にのみみられた．癌は2匹とも下部食道の念珠状の隆起に一致して多中心性に認められた．細胞異型は軽度であったが，mitosis が多くみられ，低分化型扁平上皮癌であった（**Fig. 3**）．前胃では，第1群で1匹，第2群で3匹に出現した．第2群の1例は，前胃後壁にできた直径10mm大の隆起性病変で，癌真珠を形成し，深達度は粘膜下層の高分化型扁平上皮癌であった（**Fig. 4**）．他の3例は，空腸との吻合部に出現した低分化型扁平上皮癌であった．まとめると扁平上皮癌の発生率は，第1群では27%，第2群では17%で，第3群に比べ有意差がみられた（$p<0.025$, $p<0.05$）．なお，リンパ節および遠隔転移はみられなかった．

dysplasia は，食道では第1群に2匹，前胃では第1群で6匹，第2群で10匹に認められ，空腸との吻合部を中心に出現していた（**Fig. 5**）．dysplasia の出現率は第1群では73%，第2群では59%で，第3群に比べ有意に高かった（$p<0.001$, $p<0.001$）．

Table 1 Incidence of histological lesions of esophagus

Group	n	RT	Hyperplasia	IMCH	Dysplasia	SCC
1	11	8(73%)*1	5(45%)*1	0	2(18%)*3	2(18%)*3
2	18	10(56%)*1	6(33%)*2	0	0	0
3	22	0	0	0	0	0

RT: Regenerative thickening, IMCH: Intramural cyst with hyperplasia, SCC: Squamous cell carcinoma
p value: vs Group 3, *1: $p<0.001$, *2: $p<0.005$, *3: $p<0.05$

Table 2 Incidence of histological lesions of forestomach

Group	n	RT	Hyperplasia	IMCH	Dysplasia	SCC
1	11	9(82%)*1	9(82%)*1	10(91%)*1	6(55%)*1	1(9%)
2	18	17(94%)*1	16(89%)*1	6(35%)*2	10(59%)*1	3(17%)*3
3	22	0	0	0	0	0

RT: Regenerative thickening, IMCH: Intramural cyst with hyperplasia, SCC: Squamous cell carcinoma
p value: vs Group 3, *1: $p<0.001$, *2: $p<0.005$, *3: $p<0.05$

Fig. 4 Well differentiated squamous cell carcinoma in the forestomach of a rat in Group 2 (H. E. ×33)

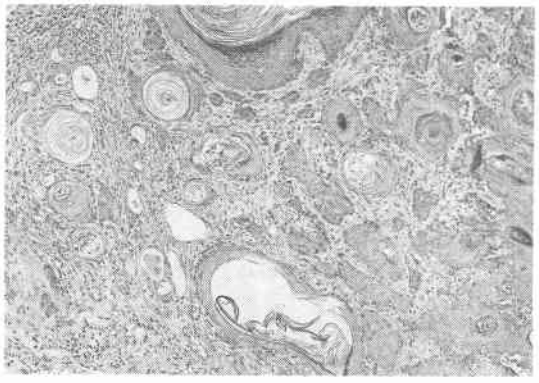

Fig. 5 Dysplasia in the forestomach of a rat in Group 2 (H.E. ×33)

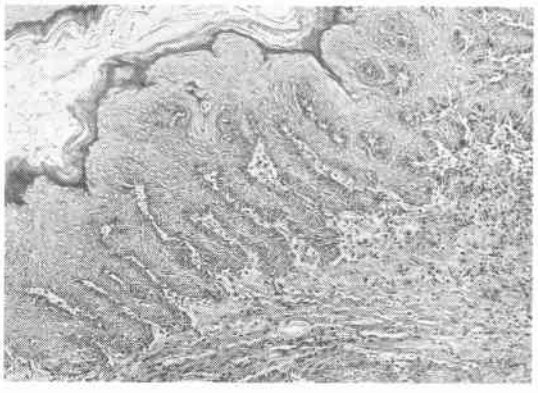

Fig. 6 Regenerative thickening (arrow head) and hyperplasia (arrow) in the esophagus of a rat in Group 1 (H.E. ×33)

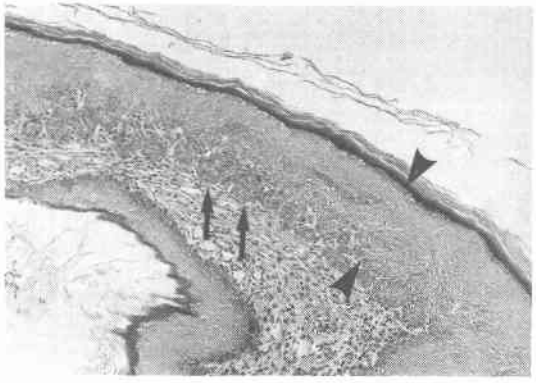

Fig. 7 IMCH (intramural cyst with hyperplasia) of the forestomach was found in a rat in Group 1 (H.E. ×16)

再生肥厚と過形成は，第1，2群ともに食道では肉眼的に腫瘤およびビランを認めた部位に，前胃では脳回転様の粘膜の肥厚を認めた部位にみられた（**Fig. 6**）．再生肥厚は，第1群，第2群の順で，食道では8匹，10匹，前胃では9匹，17匹の頻度で出現し，また過形成は，第1群，第2群の順で，食道では5匹，6匹，前胃では9匹，18匹に認められ，ともに高頻度であった．しかし，第1群と第2群の間には有意差はなかった．両病変とも粘膜下層の線維化，円形細胞浸潤を伴っており，慢性逆流性食道炎の所見であった．

IMCHは，食道にはいずれの群にも認められなかったが，前胃では肉眼的に山田1～2型隆起の単発または集簇病変に一致し，第1群の10匹，第2群の6匹に認められた（**Fig. 7**）．

その他の病変として，第1群の山田2型隆起の念珠状の集簇病変を認めた1匹では，前述の扁平上皮癌のほかに，粘膜深層に円柱上皮化生を認め，その背景に食道炎がみられた．また同一例の前胃には，IMCHに隣接して粘液腺癌が発生した（**Fig. 8A, B**）．円柱上皮化生および粘液腺癌は，ともにPAS反応陽性であった．

4．腺胃の変化

1）肉眼的変化

腺胃には，第1群および第3群では肉眼的に変化を認めなかった．第2群では5匹に幽門部の隆起性病変が出現した．大きさおよび肉眼型は，それぞれ，4×4mmの山田1型，5×4mm，7×6mm，7×7mm，15×11mmの山田2型であった．また，1匹の幽門部には陥凹性病変が出現した．

2）組織学的変化

Fig. 8A Columnar epithelial metaplasia in the esophagus of a rat in Group 1 (H.E. ×33)

Fig. 8B Adenocarcinoma in the forestomach of the rat which had columnar epithelial metaplasia in the esophagus (H.E. ×16)

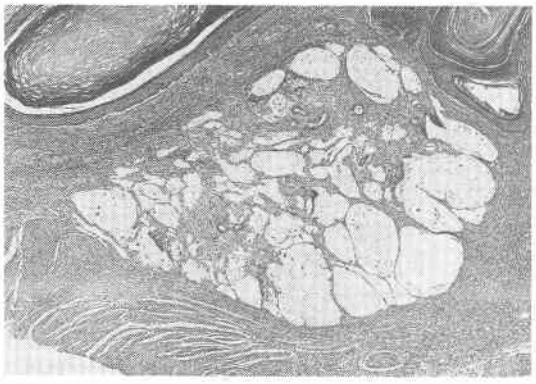

第1群，第3群には異常は認められなかった．第2群の腺胃の隆起性病変および陥凹性病変は，すべて粘膜にとどまる分化型管状腺癌であった．

5．胆道シンチグラフィ

各群2匹ずつの標識された胆汁の移動時間は，以下のとおりであった．第1群では，7分後，9分後に前胃に流入し始め，40分後，41分後には，ほぼ全量が前胃内に貯留し，60分後，65分後に食道への逆流を認めた．75分後，80分後には胃からの排出が始まった．第2群では，胆汁は腺胃に20分後，21分後に流入し，23分後，25分後に前胃に達したが，90分経過しても食道への逆流は認められず，十二指腸から腺胃および前胃にかけてうっ滞した．対照群では，ごく微量の胃内逆流を認めたが，2匹とも7分後には核種はTreitz靱帯を越え，空腸へと流出した．

考　察

食道癌の成因は不明であるが，ある地域に高頻度で発生することが知られており[7~9]，低栄養，熱い飲食物，特定の食品の多量摂取，喫煙，飲酒などがその病因と考えられている．加えてアカラシア，腐食性食道炎，食道裂孔ヘルニアなどの疾患が食道発癌と関係する[10)11)]ことから，食道粘膜への刺激や損傷が発癌に関係すると推測されている．

胃切除を受けた患者に発生する食道癌は，Shearmanら[1)]によると，しばしば食道下部に好発するという．本邦での多数例を集積した前田ら[3)]によると，胃切除後の食道癌128例の下部食道での発生率は39.4%で，全国食道癌登録調査報告1,808例の31.0%に比較し，有意差はないが多いという．さらにMaetaら[4)]は，良性疾患に対して胃切除を受けた287例の検索で，24.2%の症例に下部食道に肉眼的に逆流性食道炎を，また41.9%の症例には組織学的にdysplasiaを認めたと報告している．以上の事実は，胃液や十二指腸液の逆流による食道炎が，食道発癌に関与している可能性を示唆している．

Druckrey[12)13)]がラットにmethyl-alkyl-nitrosamineを経口投与し，実験的に食道癌を発生させることに成功して以来，種々の発癌剤を用いて，食道癌発生における疫学の基礎的な裏付けが進められてきている．亜鉛欠乏[14)]，アルコール[15)16)]や食塩[16)]の過剰摂取，testosterone[17)]注射は発癌を促進し，estradiol注射[12)]，モリブデン欠乏水[18)]は発癌を抑制することなどが確かめられている．しかし，胃十二指腸液食道逆流を食道癌発生因子として，実験的に研究した報告は乏しい．東儀[19)]は，N-amyl-N-methylnitrosamine (AMN) 経口投与後に胃全摘を行い食道癌の発生率を観察しているが，Billroth II法再建，Roux-en Y法再建，無処置の順に，93%，31%，50%であり，逆流性食道炎が高度な下部食道に多く発生したと報告している．また，Setoら[20)]も，同様のモデルを作成し，これにAMNを皮下注射したところ，無処置群，Roux-en Y法再建群には癌は発生しなかったが，Billroth II法再建群の全例に，逆流性食道炎の領域内に扁平上皮癌が発生したと報告している．これらの成績より，東儀[19)]や，Setoら[20)]は，十二指腸液逆流は，アルカリ性逆流性食道炎を起こすことにより，食道発癌を促進するとしている．

教室では，これまでに十二指腸液の胃内逆流により，発癌物質の投与を行わずともラットに胃癌が発生する

ことを明らかにしており[21)22)]，筆者は，さらに胃十二指腸液逆流による食道発癌を試みた．その結果，術後50週で経吻合口逆流では27%，経腸胃逆流では17%の頻度で，食道癌が発生した．また，胆道シンチグラフィでは，対照群では十二指腸液の逆流は少量であるのに対し，経吻合口逆流モデルでは十二指腸液が前胃および食道へ，経腸胃逆流モデルでは十二指腸液が前胃内に多量に逆流することが確かめられた．また，癌およびdysplasiaの発生した部位には，再生肥厚と過形成が高率に認められ，これらは，逆流性食道炎の組織像に一致するものであった．すなわち，この発癌は胃十二指腸液の逆流と密接な関係があることが示された．

逆流性食道炎は，臨床的にも実験的にも胃液[23)~25)]，十二指腸液[26)]および両者の混合液[27)]のいずれでも発生しうるが，いずれの消化液に発癌性があるのかはよく分かっていない．しかし，われわれは，これまでの十二指腸液胃内逆流による胃癌発生の実験結果と，さらにこの実験で胆汁がうっ滞した経腸胃逆流群にのみ腺胃癌が発生した事実などからみて，現在のところ胃液よりも十二指腸液に発癌要因がある可能性が高いと推測している．ただし十二指腸液の濃度が重要であるのか，十二指腸液にさらされる時間が重要であるのか，あるいはその両方であるのかは，今回の実験では明らかにしえなかった．

ところで，経吻合口逆流群では，食道の円柱上皮化生すなわちBarrett食道と，前胃の粘液腺癌の発生を同一例に認めた．両病変とも扁平上皮癌と同様に慢性逆流性食道炎を背景粘膜として発生していた．Barrett食道は，食道下半部が円柱上皮で置換されている状態をさし，1950年のBarrett[28)]の報告にその名を由来する．その発生には，胎生期の円柱上皮の遺残であるとする先天説[29)]と，胃内容逆流による食道炎に対する修復過程において円柱上皮に移行したものとする後天説があるが，Bremner[5)]が雑種成犬の下部食道の粘膜を切除し，さらに食道裂孔ヘルニアを作成することにより，Barrett食道が発生することを証明して以来，後天説が主流である．逆流する胃内容物に関しては，胃液であるとする報告[5)30)31)]が多いが，Barrett食道患者は，健常者に比べて十二指腸液胃内逆流率が高いとの報告[32)]や，Barrett食道患者の食道は，酸やアルカリにさらされる時間が長く，とくに狭窄などの合併症を有する者はそうでない者に比べて有意にアルカリにさらされる時間が長いとの報告[33)]もあり，胃液のみならず十二指腸液の逆流もBarrett食道の発生に関与していると考えられている．また発生頻度の高い欧米を中心に，Barrett食道の腺癌合併例が報告された．McDonaldら[34)]は，食道鏡でみられた140例のBarrett食道例のうち12例に腺癌を認めたと報告した．本邦でも内視鏡の普及とともに同様の報告[33)35)36)]がされるようになった．Mirosら[6)]は81人のBarrett食道患者についてprospective studyを行い，初回内視鏡にてhigh grade dysplasiaと診断された患者には，2年半から4年半の間に高率に腺癌が発生したと報告した．このような事実より，現在ではBarrett食道は食道腺癌の前癌病変と考えられるようになった．

しかし，筆者の実験では，円柱上皮化生は食道に，粘液腺癌は前胃にと離れた部位に発生し，前胃の粘液腺癌は周囲に円柱上皮化生を認めなかった．このことは，腺癌はBarrett食道を前駆病変としなくても発生しうる可能性があることを示すものと思われる．

以上，胃十二指腸液の逆流が食道発癌に対して，促進作用のみならず初期化作用も有することが示された．発癌性をもつものは胃液なのか，十二指腸液なのか，さらに十二指腸液とすれば，胆汁，膵液のいずれであるのか，今後解明されるべき問題である．

稿を終えるにあたり，終始御懇篤なる御指導，御校閲を賜った恩師宮崎逸夫教授に深甚なる謝意を捧げます．また直接御指導を頂いた三輪晃一助教授に深謝致します．さらに病理学的検討に御教示を頂いた滋賀医科大学第1病理学教室服部隆則教授に御礼を申し上げます．

なお，本論文の要旨は第39回日本消化器外科学会総会において発表した．

文　献

1) Shearman DJC, Finlayson NDC, Arnott SJ et al: Carcinoma of the oesophagus after gastric surgery. Lancet 21: 581—582, 1970
2) Kuwano H, Matsuda H, Nagamatsu M et al: Occurrence of esophageal carcinoma after gastrectomy. J Surg Oncol 41: 77—80, 1989
3) 前田迪郎，古賀成昌，金山博友ほか：胃切除後の食道癌．手術 38: 1419—1424, 1984
4) Maeta M, Koga S, Shimizu T et al: Possible association between gastrectomy and subsequent development of esophageal cancer. J Surg Oncol 44: 20—24, 1990
5) Bremner CG, Lynch VP, Ellis FH: Barrett's esophagus: Congenital or acquired? An experimental study of esophageal mucosal regeneration in the dog. Surgery 68: 209—216, 1970
6) Miros M, Kerlin P, Walker N: Only patients with dysplasia progress to adenocarcinoma in Barrett's oesophagus. Gut 32: 1441—1446, 1991

7) Cheng SJ, Sala M, Li MH et al: Esophageal cancer in Linxian county, China: A possible etiology and mechanism (initiation and promotion). Edited by Hecker E. Carcinogenesis. vol 7, Raven Press, New York, 1982, p167—174
8) Gillis CR, Carter RL: Epidemiology of some human tumours: (2) esophagus. Edited by Symington T, Carter RL. Scientific foundations of oncology. William Heinemann Medical Books, London, 1976, p213—223
9) Khuroo MS, Zargar SA, Mahajan R et al: High incidence of oesophageal and gastric cancer in Kashmir in a population with special personal and dietary habits. Gut 33: 11—15, 1992
10) Moghissi K: Carcinoma of the cardia and thoracic oesophagus coexisting with and following sliding hiatal hernia and peptic stricture. Thorax 32: 342—345, 1977
11) 八板 朗, 嶺 博之, 雷 哲明ほか：本邦における良性食道疾患に併存した食道癌：日消外会誌 17: 681—689, 1984
12) Druckrey H, Pressmann R, Schmähl D: Carcinogene Wirkung von N-Methyl-N-nitroso-Anilin. Naturwissenschaften 48: 722—723, 1961
13) Druckrey H, Preussmann R, Ivankovic S et al: Organotrope carcinogene Wirkungen bei 65 verschiedenen N-Nitroso-Verbindungen an BD-Ratten. Z Krebsforsch 69: 103—201, 1967
14) Fong LYY, Lee JSK, Chan WC et al: Zine deficiency and the development of esophageal and forestomach tumors in Sprague-Dawley rats fed precursors of N-Nitroso-N-benzylmethylamine. J Natl Cancer Inst 72: 419—425, 1984
15) Haentjens P, De Backer A, Willems G: Effect of an apple brandy from Normandy and of ethanol on epithelial cell proliferation in the esophagus of rats. Digestion 37: 184—492, 1987
16) 小西 登, 日浅義雄, 北堀吉映ほか：N-nitrosopiperidine (NNP) 及びN-amyl-N-methylnitrosamine (AMN) 誘発食道癌発生における食塩およびアルコールの影響. 奈良医誌 36: 202—212, 1985
17) 小林研二：実験食道癌の発生に及ぼす性ホルモンの影響. 日外会誌 86: 280—289, 1985
18) Luo XM, Wei HJ, Yang SP: Inhibitory effects of molybdenum on esophageal and forestomach carcinogenesis in rats. J Natl Cancer Inst 71: 75—80, 1983
19) 東儀公哲：実験食道癌の発生に及ぼすアルカリ性逆流性食道炎の影響. 日消外会誌 22: 1977—1986, 1989
20) Seto Y, Kobori O, Shimizu E et al: The role of alkaline reflux in esophageal carcinogenesis induced by N-amyl-N-methylnitrosamine in rats. Int J Cancer 49: 758—763, 1991
21) 藤村 隆：十二指腸液胃逆流によるラット胃発癌. 日外会誌 92: 933—939, 1991
22) 長谷川啓：十二指腸液逆流によるラットの胃癌発生. 日消病会誌 88: 1517—1524, 1991
23) Bardhan KD, Morris P, Thompson M et al: Omeprazole in the treatment of erosive oesophagitis refractory to high dose cimetidine and ranitidine. Gut 31: 745—749, 1990
24) Colin-Jones DG: Histamine-2-receptor antagonists in gastro-oesophageal reflux. Gut 30: 1305—1308, 1989
25) Gotley DC, Morgan AP, Ball D et al: Composition of gastro-oesophageal refluxate. Gut 32: 1093—1099, 1991
26) Mud HJ, Kranendonk SE, Obertop H et al: Active trypsin and reflux oesophagitis: an experimental study in rats. Br J Surg 69: 270—272, 1982
27) Kiroff GK, Mukerjhee TM, Dixon B et al: Morphological changes caused by exposure of rabbit oesophageal mucosa to hydrochloric acid and sodium taurocholate. Aust NZ J Surg 57: 119—126, 1987
28) Barrett NR: Chronic peptic ulcer of the oesophagus and 'esophagitis'. Br J Surg 38: 175—182, 1950
29) Rector LE, Connerley ML: Aberrant mucosa in the esophagus in infants and in children. Arch Pathol 31: 285—294, 1941
30) 濱田幸治, 立野正敏, 吉木 敬ほか：Barrett's esophagusに生じた腺癌の1例. 胃と腸 15: 1017—1021, 1980
31) Gillen P, Keeling P, Byrne PJ et al: Experimental columnar metaplasia in the canine oesophagus. Br J Surg 75: 113—115, 1988
32) Waring JP, Legrand J, Chinichian A et al: Duodenogastric reflux in patients with Barrett's esophagus. Dig Dis Sci 35: 759—762, 1990
33) Attwood SEA, DeMeester TR, Bremner CG et al: Alkaline gastroesophageal reflux: Implications in the development of complications in Barrett's columnar-lined lower esophagus. Surgery 106: 764—770, 1989
34) McDonald GB, Brand DL, Thorning DR: Multiple adenomatous neoplasms arising in columnar-lined (Barrett's) esophagus. Gastroenterology 72: 1317—1321, 1977
35) 遠藤光夫, 林 恒男：バレット症候群. 臨外 32: 1350—1351, 1977
36) 中村卓次, 遠山 博, 長町幸雄：Barrett食道より発生した腺癌. 外科 35: 1197—1204, 1973

Reflux of Gastroduodenal Juice and Esophageal Carcinogenesis in Rats

Masataka Segawa
Second Department of Surgery, School of Medicine, Kanazawa University

This study was designed to investigate the role of reflux of gastroduodenal juice in the genesis of esophageal carcinoma. Male Wistar rats, weighing approximately 200 g, were subjected to one of the following three operative procedures: a reflux procedure through the stoma (Group 1, n=11) which allowed duodenal contents to flow into the forestomach and esophagus through the gastrojejunostoma, a reflux procedure through the glandular stomach (Group 2, n=18) which made duodenal contents flow backward into the forestomach and esophagus via the glandular stomach, and a sham operation (Group 3, n=22). The animals were given a standard maintenance diet and tap water without administration of a carcinogen, and were killed and examined 50 weeks after surgery. No pathological changes were detected in Group 3. On the other hand, squamous cell carcinoma was found in three animals (27%) in Group 1 and three animals (17%) in Group 2. The incidence in each group was significantly higher than that in Group 3 ($p<0.025$, $p<0.05$, respectively). Squamous cell carcinoma appeared in the esophagus in two rats and in the forestomach in one rat in Group 1, whereas it appeared in the forestomach in three rats in Group 2. Dysplasia, intramural cyst with hyperplasia, regenerative thickening and hyperplasia were also observed only in the two reflux groups. These lesions were regarded as paracancerous. In addition, columnar epithelial metaplasia (Barrett's esophagus) and mucinous adenocarcinoma were found in a rat in Group 1. These findings suggested that reflux esophagitis may be associated not only with the development of Barrett's esophagus and mucinous adenocarcinoma but also with the genesis of squamous cell carcinoma.

Reprint requests: Masataka Segawa Department of Surgery, Toyama City Hospital
292 Imaizumi, Toyama, 939 JAPAN