日消外会誌　26（4）：979～983，1993年

Alpha-fetoprotein 産生胃癌に対する臨床病理学的および増殖活性についての検討

栃木県立がんセンター外科，同　病理*

稲田　高男　井村　穣二*　尾形　佳郎　島村香也子*
安藤　二郎　尾沢　巌　松井　淳一　菱沼　正一
清水　秀昭　固武健二郎　小山　靖夫

Alpha-fetoprotein（AFP）産生胃癌切除例10症例の臨床病理学的因子を検討するとともに，proliferating cell nuclear antigen（PCNA）の発現の程度から，その腫瘍細胞増殖能を検討した．AFP 産生胃癌の頻度は同時期の進行胃癌切除例の6.1％で，肉眼型では2ないし3型の潰瘍形成型を示し，胃遠位側に存在するものが多かった．組織型別には乳頭状腺癌，中分化型管状腺癌，低分化型腺癌と種々のものがみられたが，多くが中間型および髄様増殖型であり，硬性型はなかった．また10例中7例が手術時肝転移を有し，残り3例中1例も肝転移再発死し，肝転移との強い相関がみられた．PCNA の発現の程度からみた細胞増殖能では，他の進行胃癌のものにくらべて，AFP 産生胃癌の細胞増殖能は高いことが示唆された．

Key words: alpha-fetoprotein-producing gastric cancer, proliferative activity, clinicopathological characteristics

はじめに

Alpha-fetoprotein（AFP）は，原発性肝癌，胎児性癌に高値を示し，主に消化器外科領域においては，肝癌の診断および治療効果判定に有用な腫瘍マーカーである．しかしながら他の消化器癌においても高値例があり，とくに胃癌では，1970年の Bourreille の報告[1]以来，数多くの症例が報告されている[2)~4)]．また免疫組織化学的手法の一般化により，胃癌細胞内に AFP が認められる AFP 産生胃癌の報告も数多い[5)~8)]．AFP 産生胃癌は肝転移を有する進行症例が多い反面，化学療法に対する感受性が比較的高いなど[9)10)]の臨床病理学的特徴を有しているとされている．今回，われわれは AFP 産生能を有していると考えられる胃癌切除例の臨床病理学的検討を行い，さらに AFP 産生胃癌細胞の細胞増殖能を細胞増殖サイクルの G1後期から S 期前半の核に局在する DNA polymerase δ の補助蛋白質である proliferating cell nuclear antigen（PCNA）[11]により検討した．

＜1992年11月11日受理＞別刷請求先：稲田　高男
〒320　宇都宮市陽南4－9－13　栃木県立がんセンター外科

対象と方法

1986年から1991年までの5年間に当センターにおいて切除された胃癌のうち，術前に Latex 比濁法により測定された血清 AFP 値が正常上限値20ng/ml より高く，切除材料の AFP 免疫組織染色において胃癌細胞内に AFP の局在が確認できた10例を対象とした．これらの症例の年齢，性別，血清 AFP および CEA 値，肉眼転移所見，治癒非治癒切除の別，原発巣の肉眼所見，組織所見および予後などの臨床病理学的事項を検討した．なお切除材料に関する記載は胃癌取扱い規約[12]に従って行った．

また PCNA による細胞増殖能の検討は，各症例の主病巣の2または3切片に対する抗 PCNA 抗体（PC-10，マウス IgG，DAKO 社製）を用いた avidin-biotin peroxidase complex 法（ABC 法）により行った．同部における腫瘍細胞の同定と PCNA 陽性細胞の判定を複数の観察者が行ったのち，それぞれの数を画像解析装置（SP-500，OLYMPUS 社）にて算定，陽性腫瘍細胞数/全腫瘍細胞数を labeling index（LI：百分率）として検討した．また対照症例として同期間に切除された AFP 陰性進行胃癌症例74例を用い，同様の検討を行い LI を算定し，比較した．両群間の LI 値の比較

にはt検定を用い，危険率5％以下をもって有意差ありと判定した．

結　果

1. AFP 産生胃癌の臨床病理学的検討

AFP 産生胃癌10症例の年齢，性別，術前，術後における血清 AFP, CEA 値，肉眼転移所見，手術の治癒度を最初に検討した（**Table 1**）．10例の患者の手術時年齢は57歳から84歳にわたり，その平均年齢は68.6歳であり，性別は男性が多く，女性は2例であった．術前の血中 AFP 値は46.0ng/ml から79,175.0ng/ml におよんでいた．術後血清中 AFP 値は症例1と5を除く8例で，術後1か月ないし2か月後に計測されているが，肝転移を有し肝切除を施行されず，絶対非治癒切除となった症例6を除く7例において血清中 AFP 値の下降がみられている．術前血中 CEA 値は10例中6例において正常上限値の5.0ng/ml よりも高値であり，症例1では最も高く1,459.0ng/ml であった．術後血清中 CEA 値は，術前高値例ではすべて下降しているが，絶対非治癒切除となった症例1および6では下降はわずかであった．リンパ節転移に関してはとくに傾向は認められず，腹膜播種はすべて認められなかった．肝転移は10例中7例に認められ，症例3，7，9では積極的に肝切除を行い，相対非治癒切除となっている．これら3例では肝転移巣においても，AFP 陽性細胞が認められた．

次に病理組織所見，予後においては，腫瘍肉眼型では2型6例，3型4例と，すべて潰瘍形成型の進行癌であり，早期癌症例はなかった（**Table 2**）．同期間の当センターにおける進行癌切除例で術前に血清 AFP 値が測定されていた症例は164例であり，したがって AFP 陽性胃癌は進行胃癌切除例の6.1％を占めていた．占居部位では，6例が前庭部中心であり，胃の遠位側に存在するものが多かった．優勢癌組織型は，乳頭状腺癌と中分化型管状腺癌が各3例，低分化型腺癌

Table 1　Serum AFP and CEA levels and operative findings

Case	Age	Sex	Serum AFP (ng/ml)		Serum CEA (ng/ml)		Metastasis			Curative and Noncurative Resection
			pre-ope	post-ope	pre-ope	post-ope	N	P	H	
1	73	M	521.4	ND	1,459.0	1,224.0	2	0	1	absolute non-curative
2	84	M	748.7	13.6	3.3	3.0	1	0	0	relative curative
3	65	M	79,175.0	197.1	485.0	1.4	2	0	2	relative non-curative
4	68	M	4,063.5	3,343.9	16.6	9.9	3	0	3	absolute non-curative
5	68	M	46.0	ND	227.8	1.8	2	0	0	relative curative
6	77	F	1,097.0	1,104.0	28.6	15.4	2	0	1	relative non-curative
7	66	M	78.3	7.6	1.8	3.2	1	0	2	relative non-curative
8	57	M	46.9	5.2	3.5	2.2	1	0	2	absolute non-curative
9	48	M	2,752.1	102.7	0.4	1.7	2	0	1	relative non-curative
10	80	F	274.5	6.0	112.2	13.4	2	0	0	relative non-curative

ND : not done

Table 2　Pathological findings, prognosis and labeling indices of PCNA

Case	Type	Location	Histologic Type	AFP	CEA	Stroma	Depth	ly	v	n	Survival (M)	Labeling Indices of PCNA(%)
1	2	A	pap	+	+	int.	ssβ	2	1	2	10	61.3
2	3	AM	por	+	+	med.	se	1	3	1	20*	70.8
3	2	A	por	+	+	int.	ssβ	3	3	2	21	74.9
4	3	A	tub_2	+	+	int.	se	2	2	3	5	67.8
5	2	AM	pap	+	+	int.	se	2	2	2	18	40.0
6	3	A	pap	+	+	med.	ssα	1	3	2	8	84.6
7	3	CM	tub_2	+	+	int.	ssβ	1	3	1	25	67.1
8	2	MC	por	+	+	med.	se	3	3	1	11	60.9
9	2	C	por	+	+	med.	pm	3	2	2	13.5 alive	65.4
10	2	MCA	tub_2	+	+	int.	se	1	1	2	8.5 alive	62.4

* : died of cerebral infarction, int. : intermediate type, med. : medullary type

Fig. 1 Poorly differentiated adenocarcinoma (Case 3): Immunohistochemical staining for AFP (×300)

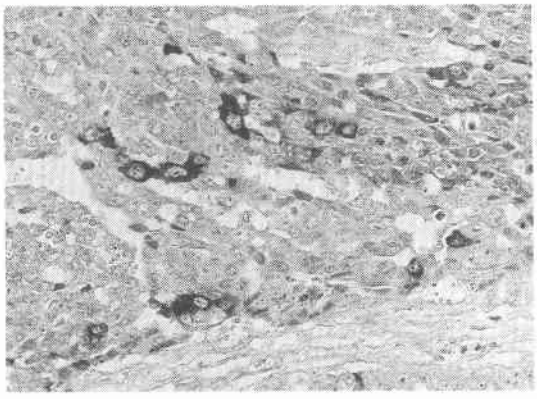

Fig. 2 Papillary adenocarcinoma (Case 2): Immunohistochemical staining for CEA (×150)

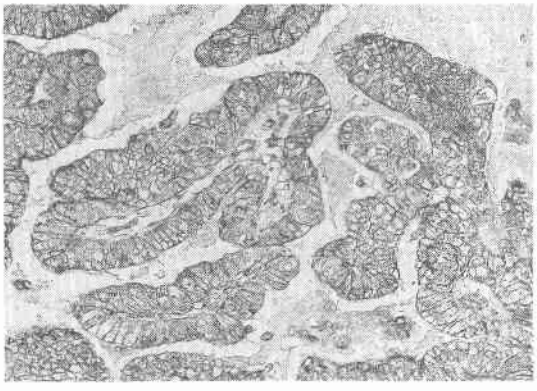

が4例であったが，AFP染色陽性像は髄様に増殖する肝細胞癌類似の低分化腺癌の部分に認められることが多かった(**Fig. 1**)．癌実質間質量比では髄様型4例，中間型6例であり，肉眼型で浸潤増殖型である3型が4例含まれているにもかかわらず硬性型はみられなかった．深達度，リンパ管侵襲度，リンパ節転移度にとくに傾向は認められなかった．静脈侵襲度は7例において肝転移を認めることから，当然ながら高度例が多いが，肝転移のみられない症例2，5，10においても静脈侵襲が認められた．一方，前述のように血中CEA値は，10例中6例において高値であったが，切除材料の免疫組織染色においては，10例全例にCEA陽性細胞の局在がみられた．症例1では乳頭腺癌部にCEAおよびAFP陽性像が認められた(**Fig. 2**)．しかしながら，症例によっては，一方が陽性，一方が陰性

Fig. 3 Immunohistochemical staining for PCNA (Case 2) (×150)

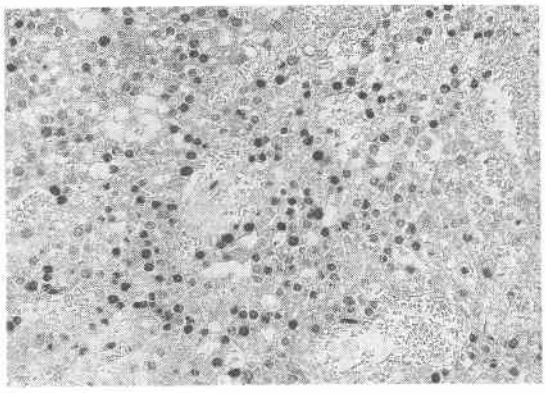

の部分が種々の割合で混在していた．

術後生存期間は，5か月より25か月までであり，平均生存期間は14か月であった．現在までに8例が死亡しており，症例2以外は，すべて胃癌死であり，手術時肝転移のみられなかった症例5を含めて全例肝転移の再燃，再発を伴っていた．また高齢であった症例2以外の9例は，何らかの術後補助化学療法が施行されてはいるが，10例中7例と多くの症例が肝転移を有していることを考慮すると術後生存期間は，比較的良好であった．

2．PCNAによる増殖活性の検討

症例2のPCNA染色像を示した(**Fig. 3**)．陽性像は高率に分裂間期の腫瘍細胞の核内にびまん性あるいは顆粒状に認められる．本症例のLIは70.8%であった．**Table 2**に示したように，PCNAのLIは40.0%から84.6%におよび，10症例の平均標識率は65.5±10.90%であった．また対照とした同時期のAFP陰性進行胃癌切除例74例のPCNAによる平均LI値は51.1±19.30であり，これと比べて有意差をもって($p<0.01$)，AFP産生胃癌におけるLIは高く，AFP産生胃癌の増殖活性の高いことが推定された．

考　察

AFP陽性(産生)胃癌は胃癌全体の1.8～3.9%を占めるとされており[4)6)7)]，今回の検討は，進行癌切除例のみのものであり，切除に至らなかった症例，早期胃癌症例は含まれておらず，そのために従来の報告よりも6.1%と高い頻度であると考えられる．AFP産生胃癌は，臨床的に肝転移を伴うものが多く，術中に肝転移を認めない症例でも，肝転移再発となることが多いことが特徴であり，組織学的には2型あるいは3型で，

中～低分化腺癌，髄様増殖を示すものが多いとされている．今回の10症例も，上記の報告とほぼ同様の結果であり，7例において肝転移を有し，組織型も2型あるいは3型であった．術前CEA値は，6例と過半数の症例において高値であり，胃癌全体における血中CEAの陽性率約30%[13]に比べ，あきらかに高率であり，なおかつ組織の検索では全例において陽性細胞が認められたことは，太田ら[5]がAFP産生胃癌において高率に腫瘍内局在を認めると報告していることと一致していた．しかしながら血清AFP値とCEA値のあいだに相関はみられず，また今回の10症例の組織像は多くの組織型が混在していることとともに，AFP産生胃癌の多分化能を示していると考えられた．

それぞれの症例の予後は，肝転移を有するものが多いため，当然，不良ではあったが，また反面，肝転移症例が多い割には，平均生存期間は14か月，肝転移陽性例の平均生存期間13.5か月と比較的良好とも考えられる．これは1例を除き，術後，抗癌剤による治療が行われており，また4例においては肝動脈よりの選択的化学療法が行われている．これら4症例においては，肝再発後，化学療法剤動脈投与により一過性に血中AFP値の再下降も観察され，化学療法が奏効した可能性は否定できない．

次にPCNAによりみた増殖活性は，AFP産生胃癌においては，他の進行胃癌症例にくらべて有意差をもって高かった．つまりAFP産生胃癌のgrowth fractionはAFP陰性の進行胃癌にくらべて高いという結果であった．Growth fractionの高い腫瘍は，増殖が早いという反面，抗癌剤に対する感受性が高いとされており[14]，このことよりAFP産生胃癌の抗癌剤感受性は高いのかも知れない．

また，われわれの進行胃癌切除症例のPCNAよりみた検討では[15]，肝転移陽性症例のPCNA標識率は，陰性例に比べて有意に高く，増殖能と肝転移との関連が示唆され，AFP陽性例において肝転移合併率の高いこと，肝転移再発例の多いこととの関連が考えられた．

文　献

1) Bourreille J, Metayer P, Sauger F et al: Existence d'alpha foeto protein a aucours d'um cancer secondaire du foie d'orginegastrique. Presse Med 78：1277—1278, 1970

2) 森　匡，宗田滋夫，荻野信夫ほか：α-fetoprotein（AFP）血清高値胃癌の3例．日臨外医会誌　52：121—125, 1991

3) 馬　暁春，寺田信国，佐野春夫ほか：血清α-fetoproteinが高値を示した胃癌11例の臨床病理的検討．癌の臨　38：669—674, 1992

4) 加藤　清，赤井貞彦，武田祐吉ほか：ヘパトーマ，悪性奇形種以外のα-Fetoprotein陽性癌についての考察一全国調査結果を中心として．癌の臨　20：376—382, 1974

5) 太田大作，梶原義史，土屋涼一ほか：Alpha-Fetoprotein産生胃癌に関する臨床的，病理学的検討．日消外会誌　18：43—49, 1985

6) 西尾幸夫，裏川公章，中本光春ほか：α-fetoprotein（AFP）産生胃癌9例の検討．日臨外医会誌　50：1176—1180, 1989

7) 高橋　豊，磨伊正義，荻野知巳ほか：AFP産生胃癌の臨床病理学的検討．胃癌におけるAFPの意義．日外会誌　88：696—700, 1987

8) 佐藤幹雄，三戸康夫，荒木貞夫ほか：α-フェトプロティン産生胃癌．癌の臨　28：799—803, 1982

9) 幸田久平，伊藤信行，松本修二ほか：UFT-Adriamycin併用療法の奏功したα-fetoprotein産生胃癌の1例．癌の臨　32：1482—1485, 1986

10) 加藤真史，木下一夫，沢　敏治ほか：肝転移を伴ったα-fetoprotein産生性II a＋II c型早期胃癌の1例．日消外会誌　23：2624—2628, 1990

11) Mathews MB, Berstein RM, Franza BR et al: Identify of the proliferating cell nuclear antigen and cyclin. Nature 303：374—376, 1984

12) 胃癌研究会編：胃癌取扱い規約．第11版．金原出版，東京，1985

13) 古江　尚，賀古　真：特集，腫瘍マーカー，消化管の癌．内科　60：709—713, 1987

14) 朝村光雄，涌井　昭，斉藤達雄：感受性試験の基礎．近藤達平編．制癌剤感受性の決定．金原出版，東京，1985, p10—23

15) 稲田高男，井村穣二，尾形佳郎ほか：PCNA（proliferating cell nuclear antigen）よりみた進行胃癌増殖能の検討．消癌の発生と進展　3：459—462, 1992

The Clinicopathological Characteristics and Proliferative Activity of α-Fetoprotein-producing Gastric Cancer

Takao Inada, Joji Imura*, Yoshiro Ogata, Kayako Shimamura*, Jiro Ando, Iwao Ozawa,
Junichi Matsui, Shoichi Hishinuma, Hideaki Shimizu,
Kenjiro Kotake and Yasuo Koyama
Department of Surgery and Department of Pathology*, Tochigi Cancer Center

The clinicopathological characteristics of 10 gastric cancer cases showing elevation of α-fetoprotein (AFP) in serum and AFP-producing cancer cells determined immunohistochemically in the primary lesion were studied. The proliferative activity of these cancers was detected by the immunohistochemical method using an anti-proliferating cell nuclear antigen (PCNA) monoclonal antibody. All the cases were of advanced gastric cancer with the gross appearance of Borrmann's type 2 or 3, and the majority of the cancers were located in the distal part of the stomach. The frequency of AFP-producing gastric cancer was 6.1% of the resected advanced gastric cancers. Histologically, the tumors were papillary, moderately differentiated and poorly differentiated adenocarcinomas, and many of the cases showed medullary growth in the stroma. In clinical findings, 7 patients had hepatic metastasis at the time of the operation, and 1 patient had it after the operation. The proliferative activity of AFP-producing gastric cancer was found to be higher than that of other advanced gastric cancers by the immunohistochemical method using an anti-PCNA antibody.

Reprint requests: Takao Inada Department of Surgery, Tochigi Cancer Center
4-9-13 Yohnan, Utsunomiya, 320 JAPAN