日消外会誌　26（4）：1018～1022，1993年

症例報告

食道切開下に粘膜側から切除しえた頸部食道血管腫の1例

広島大学原医研外科，同　第1病理*，同　第1内科**
山下　芳典　　平井　敏弘　　向田　秀則
岩田　尚士　　佐伯　修二　　吉本　晃宏
峠　　哲哉　　安井　　弥*　　島本　丈裕**

食道血管腫の報告例は少なくまれな疾患である．症例は53歳の男性，主訴はなく職場検診で食道透視上，頸部食道右壁に26×13mmの円形透亮像を指摘された．食道内視鏡では，上切歯列より22cmの頸部食道右壁に青色調の柔らかい腫瘍を認め，超音波内視鏡の所見と合わせ食道血管腫と診断した．手術は全麻下に左頸部に皮膚切開を加え頸部食道に至った．腫瘍の反対側の正常食道部を切開し，その対側の病変部を周囲の正常粘膜を含めて切除した．切除後の粘膜は縫合せず，反対側の切開部は層々に閉鎖した．縫合不全，狭窄などなく術後経過は良好であった．組織学的には，静脈性血管腫と診断された．本術式は簡便かつ安全であり，食道血管腫をはじめとする主に粘膜下層に存在する良性の腫瘍に対しても推奨されるものと思われる．

Key words：esophageal hemangioma，mucosectomy

I．緒　　言

食道に発生する血管腫は極めてまれな疾患であるが[1)2)]，近年の診断技術の向上によりその報告例も増えつつある．一般的には出血の危険性から外科的に切除されることが多い．今回われわれは頸部食道に発生した血管腫に対し頸部食道切開下に正常粘膜を含めて腫瘍摘出術を施行した症例を経験したので報告する．

II．症　　例

患者：52歳，男性

主訴：なし．

家族歴：特記すべきことなし．

既往歴：特記すべきことなし．

現病歴：平成4年3月，職場の検診にて上部消化管透視を施行され，頸部食道の隆起性病変を指摘された．同年5月，精査加療目的で当科入院となる．嚥下困難，出血などの症状はなかった．

入院時一般所見：身長178cm，体重72kg，栄養状態良好であった．結膜に貧血，黄疸はなく，表在リンパ節は触知されなかった．心音，呼吸音に異常所見はなく，腹部は平坦，軟で肝臓，脾臓は触知されなかった．体表面，粘膜に異常所見はなく，食道以外の部位には血管腫は認められなかった．

検査所見：血液生化学検査では，RBC 517万/mm³，Hb 15.4g/dl，Ht 45.2%，WBC 5,600/mm³，血小板25万/mm³であり，凝固系検査においても出血性素因は認められなかった．その他，肝，腎機能，電解質に異常所見は認められなかった．

胸部X線写真，肺機能，心電図に特に異常所見は認めなかった．

食道透視：頸部食道の右壁に26×13mmの辺縁明瞭な円形透亮像を認めた．腫瘍の下縁は胸骨上縁より2.5cm頭側にあった（**Fig. 1**）．

食道内視鏡：上切歯列より22cm部位の食道右壁に立ち上がりの明瞭な青色調の隆起性病変を認めた（**Fig. 2**）．腫瘍表面は正常粘膜に覆われており生検鉗子で圧迫することにより容易に陥凹を認めた．以上より食道血管腫を強く疑ったが出血の危険性があるため生検は行わなかった．

超音波内視鏡：円形の腫瘍は粘膜下層を中心に限局しており，low-echoicであったが内部に点状エコーを認めcystとは異なる像であった（**Fig. 3**）．

CT scan：頸部食道右壁において，壁の肥厚として腫瘍を認められたが，十分には造影されなかった（**Fig. 4**）．

手術所見：平成4年4月27日，全麻下に甲状腺体位

＜1992年12月9日受理＞別刷請求先：山下　芳典
〒734　広島市南区霞1－2－3　広島大学原医研外科

Fig. 1 Esophagography showed a round barium defect. An arrow shows wire placed on the upper margin of sternum.

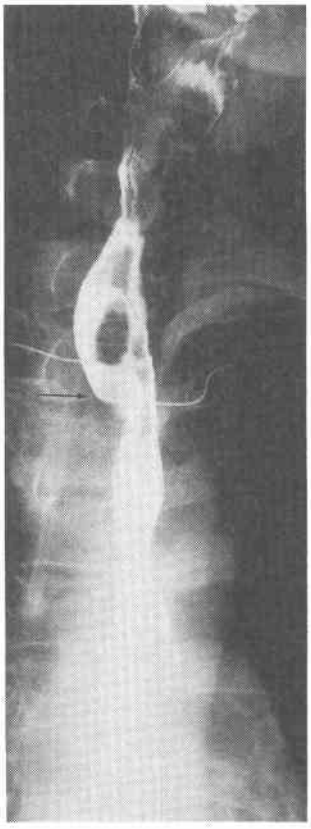

Fig. 2 Esophagoscopy revealed bluish tumor with smooth surface.

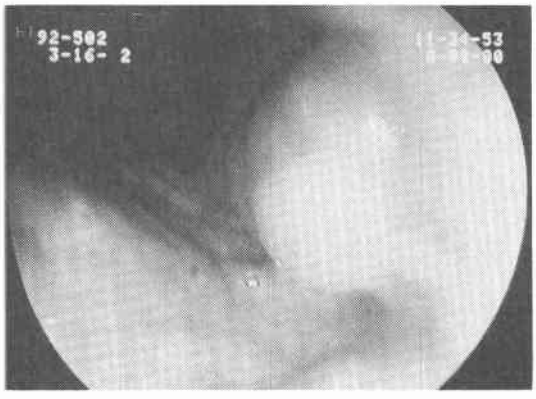

にて手術を施行した．左頸部に斜切開を加え，頸部食道に達した．内視鏡下に腫瘍の局在を確認し，その対

Fig. 3 Tumor showed cystic pattern with some intratumoral echo on ultrasonic endoscopy (An arrow shows).

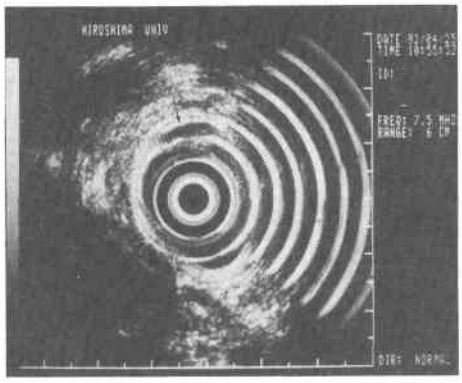

Fig. 4 Tumor appeared wall thickness at the cervical esophagus on CT scan (An arrow shows). It was not well enhanced by the contrast medium.

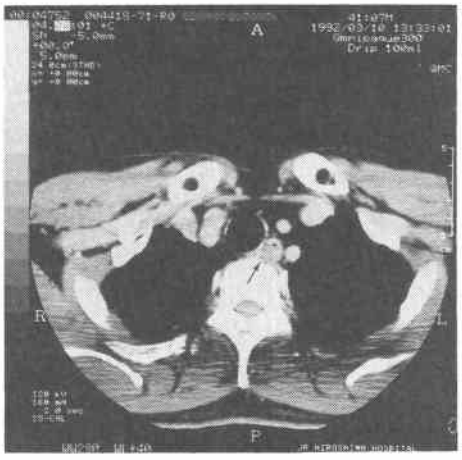

側の左壁の正常食道を切開した(**Fig. 5**)．病変部は直視下にあり，血管腫を正常粘膜を含めてアリス鉗子でつまみ上げることにより容易に筋層と分離し切除することが可能であった．摘出後の粘膜断端は縫合せず固有筋層を露出したまま放置した．最初に切開を加えた食道左壁を層々に閉じ手術を終了した．栄養動脈と思われる血管は確認できなかった．

術後経過：術後経過は良好で第9病日より経口摂取を開始し，第17病日より全粥を100%摂取できるようになり，第20病日に退院した．狭窄，誤嚥，食道穿孔，縫合不全等の合併症はなく経過は良好であった．術後32日目に施行した内視鏡では粘膜切除部は正常粘膜に

Fig. 5 Tumor can be easily observed by opening normal esophageal wall opposite the tumor at the operation (An arrow shows).

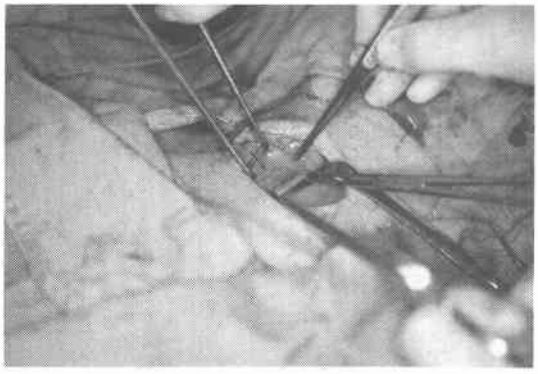

Fig. 6 Normal mucosa almost covered the surface of the proper muscular layer 32 days after the resection.

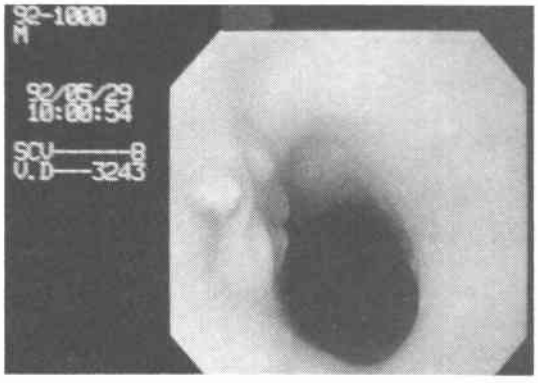

Fig. 7 Macroscopic appearance shows dark-red soft tumor which is well defined from normal mucosa. The specimen measured 16×13×5mm.

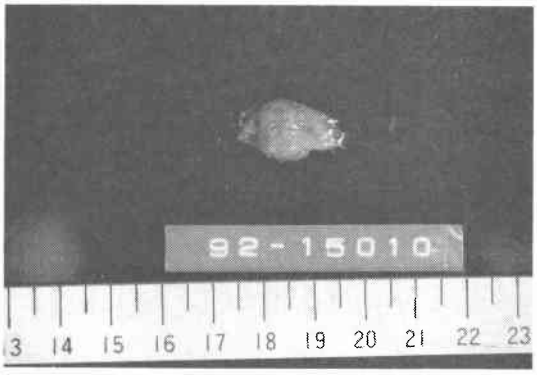

Fig. 8 Microscopic findings revealed venous hemangioma of the esophagus. Smooth muscle layer is obviously observed in vessel wall (H. E. ×400).

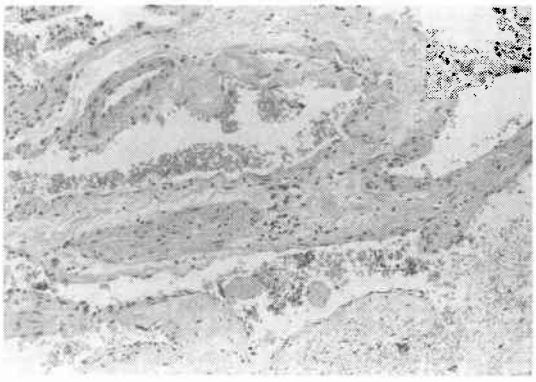

てほぼ被覆されていた（**Fig. 6**）.

摘出標本：16×13×5mmで暗赤色，軟で，正常粘膜との境界は明瞭であった（**Fig. 7**）.

組織学的所見：病変部は正常な重層扁平上皮下にあり，一層の内皮細胞よりなる繊維性に壁の肥厚した静脈の集簇が認められた．以上は海綿状血管腫の所見であるが，血管壁の中に平滑筋の構造が明瞭であり静脈性血管腫と診断された（**Fig. 8**）.

III. 考　　察

食道血管腫は食道に発生する良性腫瘍の2～3％に相当し，血管腫が全身の臓器の中で食道に発生することもまれである[1)2)]．本邦での報告例は自験例も含めて45例であるが，立石ら[3)]は年齢分布，性別ともに特徴を認めなかったが，中下部食道に発生する傾向がみられたと報告している．自験例は食道入口部を含めて頸部食道に発生した血管腫として本邦8例目である．主訴としては嚥下困難と消化管出血が2大症状と考えられているが，自験例のように腫瘍が小さい場合は無症状である．

診断はほとんどの報告例で食道内視鏡上の特徴的な所見が決め手となっている．食道造影上，壁を進展させると陰影が不明瞭になることにくわえ，内視鏡上，青色調の粘膜下腫瘍で生検鉗子で圧迫すると容易に陥凹させることができるのが診断上有用であると報告されている[4)5)]．小口ら[6)]は食道血管腫を3群に分類しており，自験例は第1群の“腫瘍粘膜は青色調から赤紫色調を呈しその形態が山田のIまたはII型のもの”に相当し診断は容易であった．しかし第3群である腫瘍表面は“黄白色調または色調変化のないもの”は診断

が困難と思われる．その場合には嚢腫や平滑筋腫との鑑別が問題となるが，食道血管腫の中でも頻度の高い海綿状血管腫の場合，超音波内視鏡で粘膜下のlow-echoicな所見に内部エコーをともなうことにより鑑別が可能である[7]．内視鏡下の生検により確定診断を得た報告例もあるが[8)9)]，特徴的な所見がそろえば特にその必要もなく，今回は出血の危険性も考慮し施行しなかった．腫瘍が血管に富むため造影CTが診断上有用であるとの報告があるが[9]，自験例では腫瘍は壁の肥厚として描出されたが造影は不十分であった．

本症は大出血の危険性があるため一般的には手術適応とされている．切除に際しては発生した部位を問わず，今回施行したように病変部の対側を切開し血管腫を正常粘膜ごと切除すれば，手技も簡便で病変部を確実に切除することができる．また病巣切除後に粘膜断端を縫合しないために発生した人工潰瘍の修復機転については食道壁約半周に及ぶ切除でも3週間で回復しているとの報告があり，安全性には問題はないと思われる[12]．自験例においても1か月後にはほぼ正常粘膜に被覆されており，狭窄，縫合不全などの合併症もなく短期間の入院で治癒が可能であった．本邦報告例の約半数の20例においては外科的切除がなされており，食道切除，摘出，核出術によるものであった．この中には術死例や，縫合不全を経験した症例も含まれており，腫瘍切除部を縫縮することによる瘢痕狭窄も十分予想されることである．良性腫瘍の手術であるため特に安全に，また侵襲を最小限にするよう努めなければならず，本術式はこの点において推奨される方法と思われた．

自験例のように頸部食道に血管腫が発生するものは頸部の小切開により容易に切除が可能である．しかし，胸部食道に発生した場合，開胸下に手術する必要がある．手術侵襲が過大となる可能性があるため，ポリペクトミーや硬化療法を施行し出血なく良好な結果を得たとの報告もみられる[10)11)]．最近では食道粘膜内がんに対して縮小手術の一環として内視鏡下での粘膜切除の報告があり[12)13)]，今後は血管腫をはじめとする粘膜下層に限局する食道の良性腫瘍に対しても適応症となりうるものと思われる．しかし血管腫の場合，外科的切除を選択しない場合には不慮の出血に備え，いつでも手術に移行できる態勢で臨まなければならないと思われる．

文　献

1) Palchta A: Benign tumor of the esophagus: Review of literature and report of 99 cases. Am. J Gastroenterol 38：639—652, 1962
2) Postlethwait RW: Benign tumors of the esophagus. Surg Esophagus 11：318—340, 1979
3) 立石訓己，有馬純孝，二見喜太郎ほか：食道血管腫—症例報告と本邦報告例の検討—．日消外会誌 27：1847—1850, 1989
4) 北村道彦，丹　正義，河内三郎ほか：頸部食道に発生した海綿状血管腫の1例．日消外会誌 19：2272—2275, 1986
5) 綾部公懿，中村　譲，南　寛行ほか：食道血管腫の1例．日胸外会誌 28：1882—1887, 1980
6) 小口晋平，鍋谷欣市，小野沢君夫ほか：内視鏡的ポリペクトミーを施行した食道血管腫の1例—新しい分類の試み—．Gastroenterol Endosc 29：96—100, 1987
7) 村田洋子，橋本　洋，遠藤　健ほか：上部消化管の超音波内視鏡．消内視鏡 2：1387—1395, 1990
8) Hanel K, Talley NA, Hunt DR: Hemangioma of the esophagus; An unusual case of upper gastrointestinal bleeding. Dig Dis Sci 26：257—263, 1981
9) Palchick BA, Alport MA, Holmes RA et al: Esophageal hemangioma; Diagnosis with computed tomography and radionuclide angiography. South Med J 76：1582—1584, 1983
10) 小野沢君夫，鍋谷欣市，本島悌司ほか：食道粘膜下腫瘍のポリペクトミー症例の検討．日気管食道会報 39：374—378, 1988
11) 長崎雄二，小林輝久，藤井康広ほか：食道血管腫と思われる病変に対するAethoxysklerol注入の1治験例．消内視鏡の進歩 24：206—209, 1984
12) 幕内博康，町村貴郎，宋　吉男ほか：食道粘膜癌に対する内視鏡的粘膜切除術の適応と限界．日消外会誌 24：2599—2603, 1991
13) 井上晴洋，遠藤光夫：食道新生物の内視鏡的治療—特に粘膜癌に対する内視鏡的切除—．総合臨 40：2284—2288, 1991

A Case Report of Esophageal Hemangioma Resected by Opening Opposite Side

Yoshinori Yamashita, Toshihiro Hirai, Takashi Iwata, Shuji Saeki, Akihiro Yoshimoto,
Tetsuya Toge, Wataru Yasui* and Takehiro Shimamoto**
Department of Surgery, Research Institute for Nuclear Medicine and Biology, Hiroshima University
*First Department of Pathology
**First Department of Internal Medicine

A case of esophageal hemangioma is described herein. The 52-year-old man had no symptoms. An esophageal tumor was found accidentally in a group examination. A hemangioma of the esophagus was revealed as a round defect by esophagography and a bluish soft tumor on the right wall of the cervical esophagus was also found by esophagoscopy. Through a left neck incision, the left normal esophageal wall on the side opposite the tumor was opened initially. Then, tumor on the right wall was resected completely by mucosectomy including normal esophageal mucosa. The microscopic section revealed a venous hemangioma. His postoperative course was completely uneventful. This method of resection is recommended for a benign tumor located in the submucosal layer as well as a hemangioma of the esophagus in view of its simplicity and safety.

Reprint requests: Yoshinori Yamashita　Department of Surgery, Research Institute for Nuclear Medicine and Biology, Hiroshima University
1-2-3, Kasumi, Minami-ku, Hiroshima, 734 JAPAN