日消外会誌　26（4）：1023～1027，1993年

腺上皮由来を示す組織像を有する頸部食道 spindle cell carcinomaの1例

国立岩国病院外科，岡山大学第1外科*
田中　紀章　　小林　元壮　　小長　英二
上川　康明*　　折田　薫三*

偽肉腫は肉腫様成分からなるポリープ状の腫瘍で，基部に癌腫を伴い，その多くは上皮内癌あるいは比較的早期の癌にとどまっている．この偽肉腫に類似した食道腫瘍であるが扁平上皮癌を伴っておらず，spindle cell carcinomaと診断された1症例を報告する．

腫瘤は頸部食道左壁に茎を有し，胸部食道Imに達する19.0×7.5cmの巨大なポリープで，気管を強く圧迫していた．このため呼吸困難は次第に著しくなり，緊急手術にて頸部切開創より腫瘍を食道壁とともに切除した．腫瘍組織の一部には，PASおよびアルシアンブルーに染まった粘液を含む腺管構造が認められ，腫瘍細胞は腺上皮由来であると考えられた．このような食道腫瘍の報告は本邦の文献上では最初のものと思われる．その後26か月間に2回の局所再発を生じ，3回目の手術で下咽頭，喉頭切除，遊離小腸移植により頸部食道を再建し，以後13か月間，健在である．

Key words: esophagus, pseudosarcoma, spindle cell carcinoma

食道腫瘍の中でポリープ状に発育するものには癌と肉腫成分の混在する比較的まれな腫瘍があり，癌肉腫[1]あるいは偽肉腫[2)3)]と呼ばれている．このうち偽肉腫は肉腫様成分からなるポリープの基部に扁平上皮癌を伴うという特徴的構造を示す．われわれは頸部食道に発生した乳頭状巨大腫瘤の1例を経験した．偽肉腫に類似した組織所見であったが扁平上皮癌を認めずspindle cell carcinomaと診断した．2回の再発を繰り返し3回の手術を余儀なくされたので，その診断，治療上の問題点を含めて報告する．

症　例

患者：39歳，男性

飲酒歴，喫煙歴：なし．

現病歴：昭和60年2月より嚥下困難を覚えていたがそのまま放置，61年9月呼吸困難を訴えて受診．

入院時所見

臨床所見：顔面，頸部浮腫状にて，頸部静脈の怒張あり，胸郭出口部より喉頭下縁にかけて腫脹を認め，気管は前方に圧迫され，喘鳴が聴取された．

血液・生化学所見：白血球数9,500/mm³，赤血球数365×10⁴/mm³，血色素9.3g/dl，血清アルブミン3.85g/dl，carcinoembryonal antigen（CEA）1.12ng/ml．

画像診断：上部消化管造影にてCeよりIuを占める19.0×7.5cmの巨大な腫瘍を認めた．内視鏡検査によりこの腫瘍はポリープ状の発育を示し，頸部食道左側前壁と細い茎でつながっているとみられた（**Fig. 1**）．

手術所見：その後入院時よりあった呼吸困難が急激に悪化，昭和61年9月13日，緊急手術を施行した．食道右側壁を切開，腫瘤茎部をとらえて引き上げつつ，3つに分割して取り出した．腫瘍の茎部は細く，周囲の正常粘膜・筋層とともに摘出した．腫瘤の表面は黄白色，不整で，分葉を示し，割面は灰白色・充実性で腫瘍茎部食道壁の外膜浸潤陰性であった．頸部リンパ節に腫大は認められず，緊急手術の制約からリンパ節郭清は行わなかった．食道癌取扱い規約[4)]に従い手術所見を整理すると，占居部位Ce，表在隆起型，ポリープ型，A_0，N（－），M_0，Stage I，R_0であった．

初発腫瘍病理所見

腫瘍は重層扁平上皮を被っており，一部は壊死となって広く浅い潰瘍を形成していた．細胞成分は主として互いに交錯する紡錘形細胞束からなっており，その中に混じって，卵形あるいは上皮様の細胞からなる

<1992年12月9日受理>別刷請求先：田中　紀章
〒700　岡山市鹿田町2－5－1　岡山大学医学部第1外科

Fig. 1 X-ray picture of the primary tumor showing a large polypoid lesion in cervical and upper thoracic esophagus. An arrow shows the site of the stalk.

Fig. 2 Photomicrograph of the lesion taken from the main bulk of the mass showing bundles of spindle cells and sheets of epithroid cells. (Hemotoxylin-eosin, ×50)

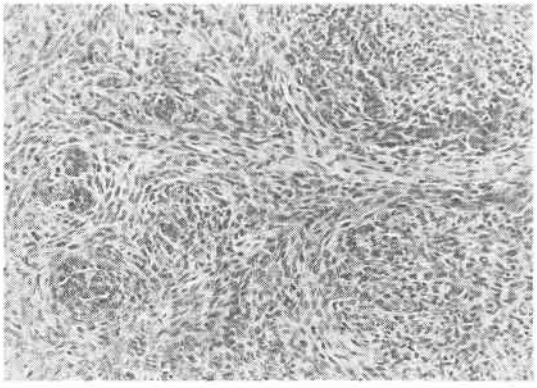

蜂巣状，柵状，小島状の細胞構築がみられた(**Fig. 2**)．また一部は腺腔を作って，内部にはPAS，アルシアンブルーに染まるムチンが認められた（**Fig. 3**，**Table 1**）．上皮様細胞，紡錘形細胞にはkeratin陽性のものが散見され，さらに上皮様細胞にはCEAが弱陽性ながら検出された（**Table 2**）．腫瘤茎部には著しい腫瘍細胞浸潤がみられたが，口側断端浸潤は陰性であった．

Fig. 3 A gland like structure containing PAS positive mucin (arrow) seen among the epithelioid cells. (Alcian blue, ×100)

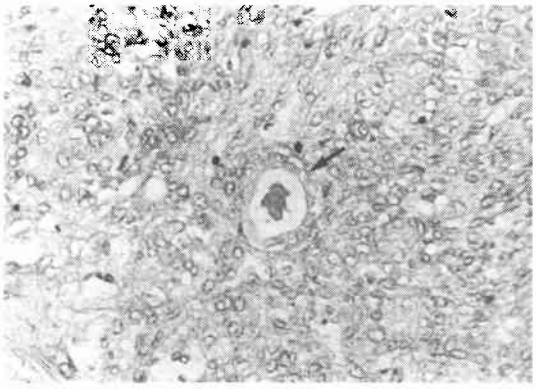

Table 1 Staining characteristics of the present case

Mucin in glandular spaces	
PAS with diastase	+
Alcian blue	+
Alcian blue with hyaluronidase	+
Colloidal iron with hyaluronidase	+
Mucicarmine	+
Extracellular mucin	
PAS with diastase	−
Alcian blue	+
Alcian blue with hyaluronidase	−
Colloidal iron	+
Colloidal iron with hyaluronidase	−
Mucicarmine	−

Table 2 Results of Immunoperoxidase Staining

	Epithelioid Cells	Spindle Cells
Myosin	−	−
Desmin	−	−
Actin	(+)	(+)
Vimentin	(+)	(+)
S-100 P	−	−
Keratin	+	+
Cytokeratin	(+)	(+)
CEA	(+)	−
EMA	+	+

(+) Weakly positive

再発時臨床所見

初回手術より1年後，右頸部手術創皮下に径0.5cmの腫瘤を触知，生検にて腫瘍再発と確認されたがリンパ節転移ではなく，また食道壁とのつながりもなかった．さらに上部消化管造影検査を行うと頸部食道に10.5×5cmのポリープ様腫瘤の再発を認めた．CTの所見からポリープの上縁は輪状軟骨より3cm下方と推定された．喉頭温存を計るため6回の術前動注化学療法を行い，総量にしてシスプラチン170mg，ペプレオ15mg，5FU 2,000mg，ADM 50mg，ビンデシン3mgを投与，この間，リニアック20Gyを照射して腫瘍は4×6cmと縮小，PRを確認した．胸部食道抜去による食道全摘と両側第2群までの頸部リンパ節郭清を行い，後縦隔経路により再建した．腫瘍は食道右壁に幅の広い基部を有しており，その対側に初発病巣の茎を切除した瘢痕を認めた．また食道右壁外に小指頭大の硬結があり，病理組織学的には腫瘍組織を認めたがリンパ節転移ではなかった．

再発時病理所見

紡錘形細胞が主体となった腫瘍で上皮直下から外膜にかけて比較的明瞭な境界を示して増殖しており，食道断端，外膜への浸潤は陰性で，また鎖骨上，深頸リンパ節に転移は認められなかった．細胞密度が非常に高い部分と，硝子化した間質が豊富で細胞密度の粗な部分とさまざまで，細胞分裂像は前者に顕著であった．ごく一部に粘液を有する腺様構造がみられた．また縫合糸に対する異物反応が散見された．

再々発時臨床経過

再手術後，鎖骨上窩に20Gyの照射を加えた．5か月後咽頭痛を訴えるようになり，耳鼻科にて下咽頭腫瘍が確認された．腫瘍は急速に増大して喉頭を圧迫，急性呼吸不全となり気管切開を施行した．放射線療法30Gy照射したが効果なく，浅頸リンパ節，咽頭後リンパ節を郭清，下咽頭切除，喉頭全摘，遊離空腸移植による下咽頭・頸部食道再建を行った．術後，咽頭部に30Gyを照射，1年を経過して再発の徴候を認めていない．

再々発時病理所見

領域リンパ節のすべてについて転移は認められなかった．腫瘍はこれまでと同様にspindle cellが束を形成しながら錯走，増殖する像が主体をなし，一部に多角形細胞がシート状に配列していた．細胞分裂像は前2回にまして豊富で，腫瘍の発育は固有筋層から外膜にかけてみられた．

考　察

癌肉腫[1]あるいは偽肉腫[2)3)]は，ともに早期には症状を起こさず，本症例のようにかなり大きくなってから発見されることが多い[5]．小型の扁平上皮癌にも[6]肉腫成分を合併したものもみられる．

Lane[2]，Stoutら[3]によると偽肉腫はポリープ状の腫瘤で，本体は肉腫様の紡錘細胞の増殖からなり，茎部にはかならず扁平上皮癌を伴っているもので，その癌腫は時に浸潤性のこともあるが，多くは上皮内癌あるいは比較的早期の癌にとどまっており，肉腫成分は転移や悪性傾向を示さず，予後は比較的良好である．しかしながらその後の臨床例では，局所再発[7]，リンパ節転移[8]，遠隔臓器転移[9]などが報告され，最近の集計では肉腫成分の転移は28例中10例を数えている[9]．

肉腫様細胞の起原については従来より扁平上皮細胞から紡錘細胞への段階的移行像がみられるとの指摘があり[10)~12)]，肉腫様細胞間にtonofilamentを伴うdesmosomeが存在するという電顕的観察がこれを裏付けている[13)14)]．さらに最近の免疫組織学的研究によると紡錘細胞の一部にkeratinが観察されており[15)16)]，肉腫様成分の由来を扁平上皮癌細胞のmesenchymal metaplasiaの結果とする考え方が強まっている．

本症例の初発腫瘍をみると紡錘細胞が錯走する中に上皮様細胞の配列がみられ，いずれにも免疫組織学的にkeratin，EMA陽性，vimentin，cytokeratin，actin弱陽性の細胞がみられ，本腫瘍の上皮由来を裏付けているものの[17]，偽肉腫の形態的特徴である扁平上皮癌の併存は認められず，肉腫様成分が扁平上皮由来とする根拠に乏しい．肉腫様成分中の上皮様細胞の配列を示す中に腺腔を形成するものがみられ，その中にPAS，アルシアンブルー陽性の粘液が認められた．扁平上皮癌は時に偽腺腔を作り，偽肉腫の中にも偽腺腔を認めたものもあるが，自験例は腺腔構造の中にムチンが観察され，偽腺腔ではない．さらにこの腺腔形成の部分はCEA陽性である．非常にまれではあるが肉腫様形態を伴った腺癌の報告[18]もあり，自験例もあるいは食道上皮の腺管由来なのかも知れない．再発腫瘍ではvimentin以外はすべて陰性であり，免疫組織学的に上皮由来を推定することは困難である．

いわゆる癌肉腫の発生部位は一般の食道癌と同様に中部食道に好発する[5)19)]．本症例は頸部食道に茎を有し，下端は胸部食道中部に達する大きな腫瘤であった．右頸部よりポリペクトミーを行ったが，狭い術創からそのまま取り出すのはむつかしく，いくつかに分断す

ることになった．腫瘍再発に際し，初回手術創皮下および食道右側壁外の2箇所にリンパ節転移ではない腫瘍組織が認められたことより，初回手術の際，腫瘍細胞のimplantを生じたと推定される．癌肉腫に放射線治療が有効であったとする報告もあり[20]術後照射を予定していたが，転医先で患者に忌避されたのは残念なことであった．

いわゆる癌肉腫の予後は比較的良好とされ，3生，5生率は44.4%，33.3%で一般の食道癌の26.5%，22.0%に較べて良好であるが，本疾患はep～sm症例の占める率が高く，このことを考慮するとかならずしも良好とはいえない[17]．したがって治療に際しては一般食道癌と同様に扱うべきであり，本症例は偽肉腫ということで取り扱いを手加減したところに再発を繰り返す原因があったのではないかと反省している．

稿を終えるにあたり病理所見につき御教示いただいた岡山大学医学部病理学教室赤木制二先生ならびに国立岩国病院病理部門間野正平先生に深謝いたします．

文　献

1) Saphir O, Vass A: Carcinosarcoma. Am J Cancer 33：331—361, 1938
2) Lane N: Pseudosarcoma (polypoid sarcoma like masses) associated with squamous cell carcinoma of the mouth, fauces, and larynx. Cancer 10：19—41, 1957
3) Stout AP, Humphreys GH, Rottenberg LA: A case of carcinosarcoma of the esophagus. Am J Roentgen 61：461—469, 1949
4) 日本食道疾患研究会編：食道癌取扱い規約．第8版，東京，1992
5) 小野田忠，山口　肇，吉田茂昭ほか：食道の"いわゆる癌肉腫"の内視鏡的検討．Prog Dig Endosc 28：78—82, 1986
6) 折田薫三，竹内義郎，折田洋二郎ほか：有茎ポリープ状の食道表在癌症例．外科診療　19：585—589, 1977
7) Hughes JH, Cruickshank AH: Pseudosarcoma of the esophagus. Br J Surg 56：72—76, 1969
8) Martin MR, Kahn LB: So-called pseudosarcoma of the esophagus. Arch Pathol Lab Med 101：604—609, 1977
9) 笠原　洋，山田幸和，田中　茂：食道の癌肉腫，癌偽肉腫．近畿大医誌　7：147—157, 1982
10) Sherwin RP, Strong MS, Vaughn CW: Polypoid and junctional squamous cell carcinoma of the tongue and larynx with spindle cell carcinoma ("pseudo-sarcoma"). Cancer 16：51—60, 1963
11) Shields TW, Eilert JB, Battifora H: Pseudosarcoma of the esophagus. Thorax 27：472—479, 1972
12) Matsusaka T, Watanabe H, Enjoji M: Pseudosarcoma and carcinosarcoma of the esophagus. Cancer 37：1546—1555, 1976
13) Lichtiger B, Mackay B, Tessmer C: Spindle cell variant of squamous carcinoma. Cancer 27：1311—1320, 1970
14) Buttifora H: Spindle cell carcinoma: ultrastructual evidence of squamous origin and collagen production by the tumor cels. Cancer 37：2275—2282, 1976
15) Hanada M, Nakano K, Li Y et al: Carcinosarcoma of the esophagus with osseous and cartilagenous production. A combined study of keratin immunohistochemistry and electron microscopy. Acta Pathol Jpn 34：669—678, 1984
16) Ooi A, Kawahara E, Okada Y et al: Carcinosarcoma of the esophagus. An immunohistochemical and electron microscopic study. Acta Pathol Jpn 36：151—159, 1986
17) Espinoza CG, Azar HR: Immunohistochemical localization of keratin-type proteins in epitherial neoplasms. Correlation with electron microscopic findings. Am J Clin Pathol 78：500—507, 1982
18) Xn L, Sun C, Wu LH et al: Clinical and pathological characteristics of carcinosarcoma of the esophagus: Report of four cases. Ann Thorac Surg 37：197—203, 1984
19) 浜辺　豊，佐藤美晴，小谷陽一ほか：肉腫様組織成分を伴った食道癌について　自験例5例と癌肉腫，偽肉腫としての本邦報告例63例の検討．外科治療　52：255—264, 1985
20) 桂木　誠，野辺泰久，奥村幸哉ほか：食道の「いわゆる癌肉腫」の2例．臨放線　32：735—738, 1987

Spindle Cell Carcinoma of the Esophagus with Histological Findings Suggesting Glandular Epithelial Origin

Noriaki Tanaka, Genso Kobayashi, Eiji Konaga, Yasuaki Kamikawa* and Kunzo Orita*
Department of Surgery, Iwakuni National Hospital
*First Department of Surgery, Okayama University Medical School

We presented a case of spindle cell carcinoma, a giant polypoid tumor resembling a pseudosarcoma but not combined with a squamous cell carcinoma. The tumor originated in the cervical esophagus and had grown up to 19.0 × 7.5 cm, compressing the trachea and leading to severe dyspnea. An emergent operation was performed, and the giant tumor was resected by cervical approach without additional thoracotomy. A glandular pattern including mucin stained with PAS and Alcian blue was observed in the tumor tissue. Tumor cells were thus considered to have derived from the glandular epithelium. This appears to be the first case in Japanese medical literatures. There were two instances of recurrence and three operations were conducted over a period of 26 months. Following a successful hypopharyngolaryngectomy with reconstruction using a free graft from the small bowel, the patient has remained well without any signs of recurrence after 13 months.

Reprint requests: Noriaki Tanaka First Department of Surgery, Okayama University Medical School
2-5-1 Shikata, Okayama, 700 JAPAN