日消外会誌　26（4）：1028～1032，1993年

腐蝕性食道狭窄後51年目に発生した食道癌の1治験例

千葉大学医学部第2外科
大淵　徹　添田　耕司　神津　照雄
原田　昇　小出　義雄　磯野　可一

腐蝕性食道狭窄（corrosive stricture of the esophagus：CSE）に発生した食道癌の1例を報告した．症例は，54歳の男性．3歳時に紙加工処理酸液を誤飲しCSEとなり頸部にて通過障害を認めていた．51年後胸部でも通過障害と嚥下困難が出現した．上部消化管造影により上胸部食道と中胸部食道（Im）に全周性狭窄を認めた．内視鏡検査では，Im狭窄部口側に表在軽度陥凹（0-IIc）型食道癌を認め食道癌根治術を施行した．切除標本でIm狭窄部とその口側に0-IIc型で固有筋層にわずかに浸潤した癌が認められ，その病理学的所見は扁平上皮癌であった．術後経過良好で36病日に退院し術後12か月後健在であった．本邦報告例21例の検討では，男性9例女性12例と女性に多く，平均年齢は54歳であった．アカラシアに食道癌を併発した症例に比較して，CSE後併発食道癌例では，食道狭窄後併発食道癌までの病悩期間は38年と長く，狭窄部とその口側に接した併発食道癌の頻度は68％と高かった．

Key words：corrosive stricture of the esophagus，esophageal cancer，esophagectomy

はじめに

腐蝕性食道狭窄[1)~4)]，食道アカラシア[5)]および胃酸[6)]や腸液[7)]逆流性食道炎などの慢性炎症性食道疾患には，食道癌が併発しやすいことが知られている．今回われわれは酸による腐蝕性食道狭窄発生後，51年目に発生した食道癌の1治験例を経験したので，若干の文献的考察を加え報告する．

症　例

患者：54歳，男性

主訴：嚥下困難

家族歴：父および2人の姉が悪性腫瘍で死亡した．

現病歴：3歳時に酸（紙加工液）を誤飲し腐蝕性食道狭窄となった．以後，経口摂取時頸部にて通過障害を認めていた．1991年2月になって胸部でも通過障害と嚥下困難が出現したため近医を受診した．食道造影および食道内視鏡検査によりIuおよびIm（食道癌取扱い規約[8)]による）に全周性狭窄が指摘され，Imの生検結果はGroup IIIであった．同年5月9日精査のため当科を紹介されて入院した．

入院時現症：身長174cm，体重71kgで貧血および黄疸なく，表在リンパ節は触知されなかった．胸部および腹部に理学的所見の異常を認めなかった．

＜1992年11月11日受理＞別刷請求先：大淵　徹
〒260　千葉市中央区亥鼻1－8－1　千葉大学医学部第2外科

入院時検査成績：末梢血液検査では，白血球数7,100/mm³，ヘモグロビン14.5g/dl，ヘマトクリット43.5％および血小板数296×10³/mm³であった．血液生化学検査では，血清総蛋白6.4g/dl，血清アルブミン4.0g/dlであり，他に異常値を認めなかった．また，心電図検査，肺および腎機能検査でも異常を認めなかった．

上部消化管造影所見：IuとImの2か所に全周性の狭窄を認めた．狭窄部の長さは，Iuでは2cm，Imでは4.5cmであった．Im狭窄部の口側には顆粒状の壁不整を認めた（**Fig. 1**）．

上部消化管内視鏡所見：門歯列より24cmに瘢痕様全周性狭窄があり，表面は滑らかでルゴール非染領域はなかった．さらに門歯列より35cmに全周性狭窄を認め，狭窄部とその口側に全周性のルゴール非染領域を認めた．この非染部の生検結果は，Group IIIでsevere dysplasiaであり，内視鏡の肉眼所見では，表在軽度陥凹（0-IIc）型食道癌と診断された．

超音波所見：頸部および腹腔内リンパ節転移を認めず，肝転移も認めなかった．

手術所見：1991年5月22日，全身麻酔下に食道癌根治術を施行した．右開胸開腹にて2か所の狭窄部を含め食道を切除し，胸骨後経路にて頸部食道胃吻合術を施行した．

切除標本所見：切除した食道は，追加切除したIu狭窄部の3cmを含め13.5cm，切除胃は3.5cmであった．

Fig. 1 Preoperative esophagograms show corrosive strictures at the upper part of the esophagus and the middle part of the esophagus (Im). The granular and irregular lesion was detected at the oral side of the stricture in Im

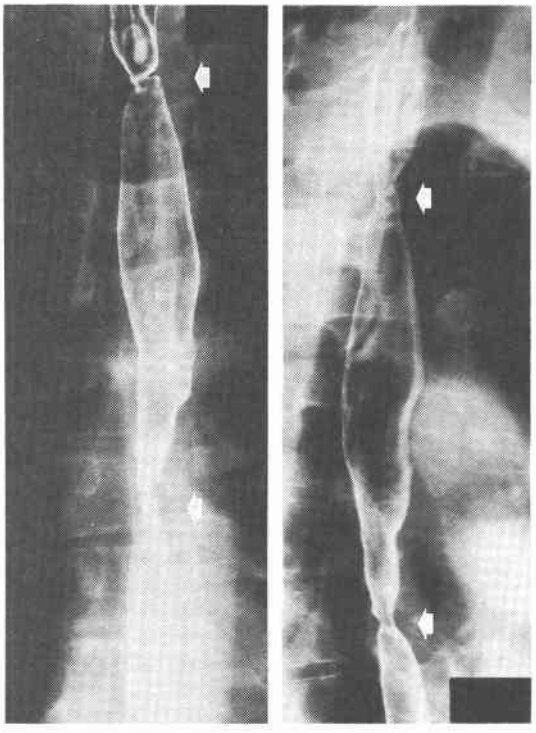

Fig. 2 The resected specimen of the esophagus and the cardiac portion. Lugol application showed no stained area at the stricture of Im and oral area from it. Esophageal cancer was noted at the same portion of no stained area and was superficial and slightly depressed (0-IIc) type

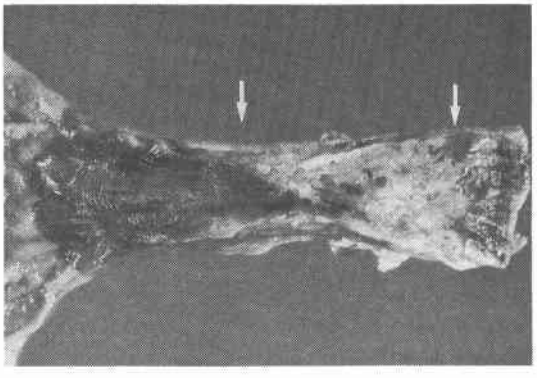

Fig. 3 The pathological finding of Im stricuture was moderately differentiated squamous cell carcinoma involving muscularis propria (×40 HE stain)

癌は，食道胃接合部から口側4cmのIm狭窄部に接しかつ口側に認められた．その大きさは5.5cm×3.0cmで，形態は，粗大顆粒状の軽度陥凹を呈する0-IIc型であった．その他の食道粘膜では，ルゴールに濃染しており異常は認められなかった（**Fig. 2**）．

病理組織学的所見：Imの肉眼的病変部に一致して，わずかに固有筋層（mp）に浸潤した中分化型扁平上皮癌が認められた．IuおよびImの狭窄部には，食道外膜の高度な線維性肥厚を認め，瘢痕性狭窄と診断された（**Fig. 3**）．脈管侵襲は，ly_3，v_0で進行度は，mp，n_0，pl_0，stage Iであった．

術後経過は良好で術後36病日に退院した．術後12か月現在健在である．

考　察

腐蝕性食道狭窄は，酸あるいはアルカリなどの薬剤服飲後，食道組織が，急性壊死，潰瘍，線維化を経て，服飲者の40～80%に発生し，8か月以内にその99%が完成される[4]．

腐蝕性食道狭窄後に食道癌を併発した本邦報告例は，本例を含めて21例であり，男性9例，女性12例で，癌併発時年齢は，31歳から75歳，平均53.8歳であった（**Table 1, 2**）．病理組織学的所見は，ほとんどが扁平上皮癌であった．服飲後は，酸10例，アルカリ10例，不明1例であった．癌を切除できたものは17例で，切除率は81%であった．

食道狭窄が発癌に与える影響について検討するために，本邦報告例で腐蝕性食道狭窄とアカラシアとを比較した．食道癌併発時までの病悩期間の平均は，腐蝕

Table 1　Reported cases of corrosive stricture of the esophagus developing esophageal cancer in Japan (1)

No.	year	reporter	age and sex		corrosive drugs	ingested situation	interval from injury to cancer	location of esophageal stricture
1	1955	Akiyama	45	M	acetate	by mistake	43 year	IU
2	1976	Nakayama	53	F	hydrochloric acid	enforced	33	Ce and Im
3	1976	Nakayama	76	M	caustic soda	by mistake	30	Iu to Im
4	1979	Hanawa	47	F	caustic soda	by mistake	24	Iu and Ei
5	1980	Sato	34	M	caustic soda	by mistake	29	Im
6	1980	Fukuda	47	F	hydrochloric acid	by mistake	29	Iu to esophagocardial junction
7	1980	Akaike	31	M	caustic soda	by mistake	30	Im
8	1980	Akaike	46	F	hydrochloric acid	at suicide	27	Ce and 2nd physiological stricture
9	1981	Okudaira	62	M	caustic soda	by mistake	30	Ei
10	1981	Takeuchi	64	F	alkaline lye	by mistake	47	Im
11	1982	Motojima	54	F	caustic soda	by mistake	51	Ce and Im
12	1983	Shouji	46	F	caustic soda	at suicide	20	unknown
13	1984	Watarai	75	M	sulfinic acid	at suicide	51	Im
14	1984	Okujima	38	F	acid	by mistake	35	Im to Ei
15	1984	Miyoshi	75	F	sodium hydroxide and sodium carbonate	by mistake	70	Im
16	1985	Kanou	53	F	sulfinic acid	at suicide	28	Im to Ei
17	1987	Harada	46	M	sulfinic acid	at suicide	25	Iu to Ei
18	1988	Yamashita	37	F	caustic soda	by mistake	over 30	Ce and, Iu to Im
19	1988	Yamashita	72	M	sulfinic acid	by mistake	51	thracic esophagus
20	1990	Ozawa	75	F	sulfinic acid	unknown	56	Iu and Im
21	1991	Ohbuchi	54	M	processing acid for paper	by mistake	51	Iu and Im

Fig. 4　Comparison with age and sex among corrosive stricture of the esophagus, non-operative achalasia and postoperative achalasia who developed esophageal cancer

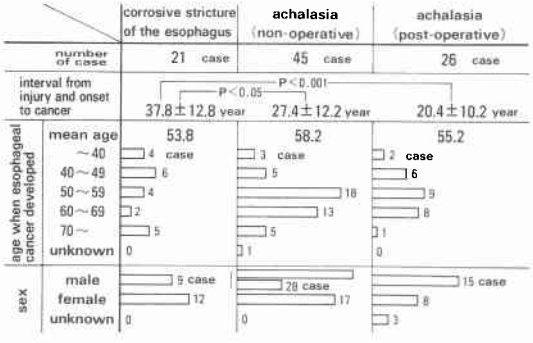

Fig. 5　Comparison with occupied location of esophageal cancer among corrosive stricture of the esophagus, non-operative achalasia and postoperative achalasia who developed esophageal cancer

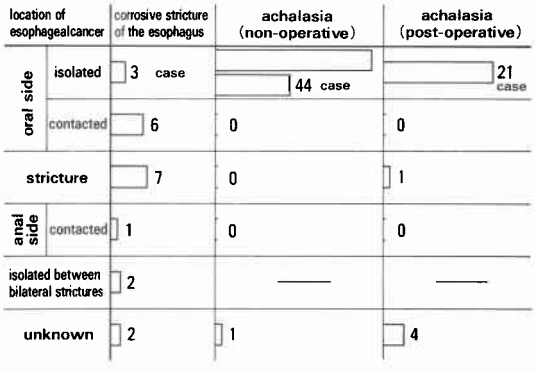

性食道狭窄が37.8年，アカラシア非手術例27.4年，アカラシア術後例20.4年であり，腐蝕性狭窄例では，他の2群にくらべ病悩期間が有意に長かった．食道癌併発時年齢は，いずれの群でも55歳前後で差はなかった(**Fig. 4**)．八板ら[9]は良性食道疾患の食道癌併存頻度を検討し，アカラシアと腐蝕性狭窄が食道癌と因果関係が強く，食道癌併発までの平均病悩期間は，アカラシアで18.5年であったが，腐蝕性狭窄では，27.9年と長かったと報告している．

Table 2 Reported cases of corrosive stricture of the esophagus developing esophageal cancer in Japan (2)

No.	year	location of development of esophageal cancer	findings of pathology	advances of esophageal cancer	treatment	prognosis (miscellaneous)
1	1955	stricture (Iu)	SCC	Ⅳ	no	(autopsy)
2	1976	upper the stricture (Im)	adenosquamous carcinoma	0	resection	survived, 14 years
3	1976	under the stricture (In to Im)	SCC	Ⅲ	resection	died, 6 months
4	1979	between bilateral strictures (Iu and Ei)	SCC	Ⅳ	radiation and chemotherapy	died, 6 months
5	1980	stricture (Im)	SCC	Ⅰ	resection	survived, 14 years
6	1980	upper the stricture (Iu to esophagocardial junction)	SCC	0	resection	survived, 14 years
7	1980	stricture (Im)	SCC	Ⅰ	resection	survived, 12 years
8	1980	2nd. physiological stricture	SCC	Ⅳ	no	died, 7 months (bypass before development of cancer)
9	1981	Im	SCC	Ⅳ	resection	died, 7 years
10	1981	stricture (Im)	SCC	Ⅰ	resection	unknown
11	1982	Iu	SCC	Ⅳ	resection	died 2 months
12	1983	upper the stricture (?)	SCC	Ⅱ	resection	survived, 8 years
13	1984	uppre the sticture (Im)	SCC	Ⅱ	resection	died during operation
14	1984	uppre the stricture (Im to Ei) and Iu	SCC	Ⅰ	resection	survived, 7 years
15	1984	stricture (Im)	SCC	Ⅰ	resection	survived, 8 years
16	1985	uppre the stricture (Im to Ei)	adenocarcinoma	0	resection	survived, 8 years
17	1987	Ce	SCC	Ⅳ	resection	died, 1 year (bypass before development of cancer)
18	1988	Iu	SCC	Ⅲ	resection	died, 2 years
19	1988	stricture (?)	SCC	Ⅳ	no	died, 9 months
20	1990	Iu and Im	SCC	unknown	resection	unknown
21	1991	uppre the stricture(Im)	SCC	Ⅰ	resection	survived, 12 months

次に狭窄部位と癌出現部位との位置関係について比較した．腐蝕性狭窄症例では，狭窄部とその口側に接して癌が認められた症例は，19例中13例68.4%と多かった．一方，アカラシア症例では，非手術例44例全例，手術例21例中20例と，ほとんどの症例で，狭窄部口側にそれより離れて癌が認められた（**Fig. 5**）．

塙ら[3]は，食道腐蝕後に併発した食道癌の発生機序について，瘢痕癌というより生理的な蠕動が消失した病的な状態に，長年の機械的，化学的刺激が加わって癌が発生しやすくなるのではないかと述べている．われわれも，食道狭窄症例における発癌の機序に，狭窄の長さや程度，食物残渣の滞留量やその時間などが関与するものと考えている．

一方，熱傷後の瘢痕癌21例の報告[10]では，年齢が平均44歳で，その病悩期間が平均34年と長く，腐蝕性食道狭窄後併発した食道癌例の平均病悩期間37.8年に近似していたことが注目された．

本論文の要旨は第82回日本胸部外科学会関東甲信越地方会（1992年6月20日）にて発表した．

文　献

1) Bigelow NH: Carcinoma of the esophagus developing at the site of lye stricture. Cancer 6：1159—1164, 1953
2) 秋山　登：食道の瘢痕性狭窄部より発生せる癌腫の1剖検例．耳鼻咽喉　27：649—650, 1955
3) 塙　充弘，戸田治雄，長島則夫ほか：苛性ソーダによる腐食性食道損傷後24年を経過して発症した食道癌の1剖検例．内科　44：490—494, 1979
4) 中山隆市，青木明人，岡芹繁夫ほか：腐蝕性食道狭窄と食道癌—自験例2例を含む本邦報告8例の検討を中心に．日外会誌　84：1094—1100, 1983
5) 嶺　博之，中村輝久，河野仁志ほか：アカラシアに併存した食道癌の統計的観察．日胸外会誌　32：2041—2047, 1984
6) Alder RH, Rodringuez J: The association of hiatus hernia and gastroesophageal malignancy. J Thorac Surg 37：553—569, 1959
7) Shearman DJC, Finlayson NDC, Arnott SJ et al: Carcinoma of the esophagus after gastric surgery. Lancet 1：581—582, 1970
8) 食道疾患研究会編：臨床・病理．食道癌取扱い規

約．改訂第8版，金原出版，東京，1992
9）八板　朗，嶺　博之，雷　哲明ほか：本邦における良性食道疾患に併存した食道癌．日消外会誌 17：681—689，1984
10）Giblin T, Pickell K, Pitts W et al：Malignant degeneration in burn scars. Ann Surg 162：291—297，1965

A Case of Corrosive Stricture of the Esophagus Appeared Esophageal Cancer after 51 Years

Toru Oufuchi, Kouji Soeda, Teruo Kouzu, Noboru Harada, Yoshio Koide and Kaichi Isono
Second Department of Surgery, Chiba University School of Medicine

We report a case of corrosive stricture of the esophagus (CSE) developing into esophageal cancer and investigate 21 reported cases of CSE including this case in Japan. The patient, a 54-year-old man who had ingested acid for processing papers at the age of 3 years, had felt a disturbance of passage of food or liquid in his throat. After 51 years, he suffered from difficulty in swallowing in his breast. Circulatory stricutres were detected in the upper part of the esophagus and the middle part of the esophagus (Im) by esophagography. Endoscopy showed esophageal cancer of the superficial and slightly depressed (0-IIc) type at the stricture of the Im and its oral area. Esophagectomy was performed. The resected specimen contained both stricutres and esophageal cancer of 0-IIc type in the Im. The pathological finding was moderately differentiated squamous cell carcinoma involving a part of the muscularis propria. He was discharged with no complications on the 36th postoperative day and is well after 12 months. The number of reported cases of CSE developing into esophageal cancer is 9 in males and 12 in females. These cases were compared with reported cases of achalasia developing into esophageal cancer. The mean interval from injury to cancer was 38 years or longer. The incidence of esophageal cancer which occupied the stricture and the oral area in contact with it was 68% or higher.

Reprint requests: Toru Oufuchi　Second Department of Surgery, Chiba University School of Medicine
1-8-1 Inohana, Chuo-ku, Chiba, 260 JAPAN