日消外会誌　26（4）：1033～1037，1993年

術前化学療法により高度なリンパ節転移が消失し切除可能となった胸部食道癌の1例

癌研究会附属病院外科，同　化学療法科*

坂本　英至　　松原　敏樹　　植田　　守　　奥村　　栄
中島　聰總　　西　　満正　　井上　雄弘*

症例は64歳の男性．進行食道癌で，両主気管支，左房，両下肺静脈浸潤を伴う高度な縦隔リンパ節転移を認め，手術不能と判断した．化学療法として，CDDP 75mg/m²/day 1/q4w，MMC 10mg/m²/day 1/q8w，5FU 600mg/m²/day 2～4/q4w（持続静注）を4クール施行した．

化療後原発巣および転移巣ともに消失したため根治術が可能となった．病理組織学的には主病巣には粘膜内に小癌巣を残すのみで他はまったく消失しており（Ef2），またリンパ節転移巣は完全に消失していた（Ef3）．

Key words：carcinoma of the thoracic esophagus，neoadjuvant chemotherapy

緒　言

食道癌に対する化学療法はcisdichlorodiammineplatinum（以下CDDP）を中心とした多剤併用療法が広く行われており，その成績も年々向上しているが，いまだ満足すべきものではない[1)~4)]．われわれは高度進行例および術後再発例に対してCDDP・mitomycin-C（以下MMC）・5-fluorouracil（以下5-FU）の3剤併用による化学療法（以下PMF療法）を実施しているが，今回化学療法単独で高度なリンパ節転移が消失し，切除可能となった胸部食道癌症例を経験したので報告する．なお本稿中の用語は食道癌取扱い規約[5)]に準拠した．

症　例

患者：64歳，男性

主訴：嚥下困難

家族歴：特記すべきことなし．

既往歴：57歳時，十二指腸潰瘍にて内服治療．

現病歴：1991年4月ころより，固形物をのみこむときにつかえ感が出現し，以後徐々に進行し，8月ころには嘔吐するようになったため，9月4日当院内科を初診した．初診時6か月間で4kgの体重減少を認めた．

初診時現症：身長163cm，体重50kg（体表面積1.5 m²），栄養やや不良，眼瞼結膜貧血なし．表在リンパ節触知せず．胸腹部に異常所見なし．

初診時検査所見：血液および生化学検査で異常を認めず，また腫瘍マーカーもすべて正常であった．

化療前食道造影検査所見：胸部中部・上部食道に前壁を主体として長径60mmの潰瘍限局型の病変を認めた（**Fig. 1a**）．

化療前食道内視鏡検査所見：切歯列から26cmより前壁に潰瘍を有する全周性の腫瘍が認められ，内視鏡の通過は不可能であった（**Fig. 2a**）．生検組織診断は低分化型扁平上皮癌であった（**Fig. 3**）．

化療前胸部CT検査：気管分岐部を中心に気管前から左右肺門まで一塊となった転移巣を認め，これが左房，左右主気管支，左右下肺静脈に浸潤していると考えられた（**Fig. 4a**）．また，左頸部傍気管リンパ節も11×6mmに腫大していた（**Fig. 5a**）．以上の所見より切除不能と診断した．

術前化療：9月30日よりPMF療法を開始した．CDDP 75mg/m²/day 1/q4w，MMC 10mg/m²/day 1/q8w，5-FU 600mg/m²/day 2～4/q4w（持続静注），を1クールとして計4クールを施行した．2クール終了後より嚥下障害は全く消失し，食道造影およびCT検査にてpartial response（以下PR）と判断した．副作用としては，軽度の腎機能低下（creatinine clearance 70ml/min程度）以外はとくに認めなかった．

化療後食道造影検査：軽度の壁硬化像を認めるのみで，腫瘍縮小率は73%であった（**Fig. 1b**）．

＜1992年12月9日受理＞別刷請求先：坂本　英至
〒170　東京都豊島区上池袋1―37―1　癌研究会附属病院外科

Fig. 1a Radiogram of the esophagus before chemotherapy showing a well demarcated ulcerative tumor 60mm in length located in the upper and middle intra-thoracic esophagus.

Fig. 1b Radiogram of the esophagus after chemotherapy showing only a slight stenotic change.

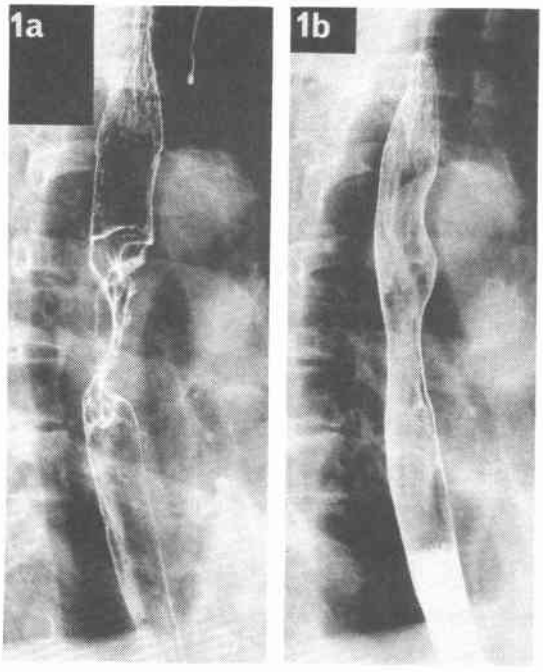

化療後食道内視鏡検査：わずかな陥凹を認めるのみで，ルゴールによく染まり，同部からの生検でも癌陰性であった（**Fig. 2b**）.

化療後胸部CT検査：分岐部前，左主気管支上，分岐部に10mm大までのリンパ節を認めるのみであった（**Fig. 4b, 5b**）.

以上の所見よりPRにて切除可能と判断し，第4クール終了後27日目に手術を施行した.

手術所見：1992年1月10日両側頸部腹部胸部3領域リンパ節郭清，右開胸胸部食道全摘，胸骨後胃管挙上，頸部食道胃管吻合術を施行した．化療前にリンパ節転移があったと思われる部位には線維性の癒着があるのみで腫瘍は認められず，術中所見は$A_0N_0M_0$であった.

切除標本病理所見：食道には50×17mmの浅い粘膜の陥凹を認めるもののルゴールに染まり，明らかな癌の遺残や粘膜欠損は認められなかった（**Fig. 6**）．組織学的には化療前腫瘍があったと思われる部位の粘膜の一部に約2mmの癌巣（depth mm）を認めるのみであった（**Fig. 7a**）．また粘膜の陥凹部分に一致して，固有筋層の断裂と食道壁全層にわたる広範な線維化を認め，その中に異物型巨細胞が散見され，化療前の深達度はa1からa2と推察された（**Fig. 7b**）．化療前に臨床的に転移があったと思われたリンパ節も，病理組織学的には線維化が認められるのみで癌細胞はみられなかった．病理組織学的にはdepth m，n（－）で原発巣はEf2，転移リンパ節はEf3と判定された.

術後化学療法：術後46日より補助化学療法として，術前と同様のCDDP, MMC, 5-FUによる治療を開始，2クール施行後外来follow up中であるが術後10か月

Fig. 2a Endoscopic examination of the esophagus before chemotherapy showing a circular tumor.

Fig. 2b Endoscopic examination of the esophagus after chemotherapy showing only a shallow depression.

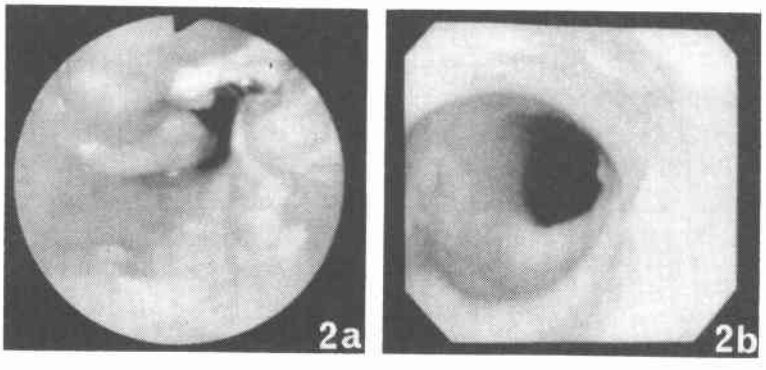

Fig. 3 The biopsy specimen showing poorly differentiated squamous cell carcinoma. (H.E. stain, ×100)

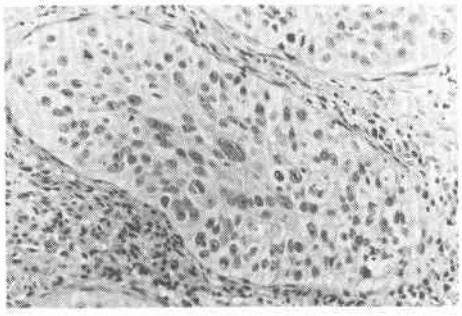

Fig. 4a Computed tomogram of the mediastinum before chemotherapy showing metastatic lesion at bifurcation of trachea invading to the bilateral main bronchi (arrow). Infiltration of the left atrium and bilateral inferior pulmonary veins was also demonstrated on caudal sections.

Fig. 4b Computed tomogram of mediastinum after chemotherapy showing subcarinal lymph node normal in size.

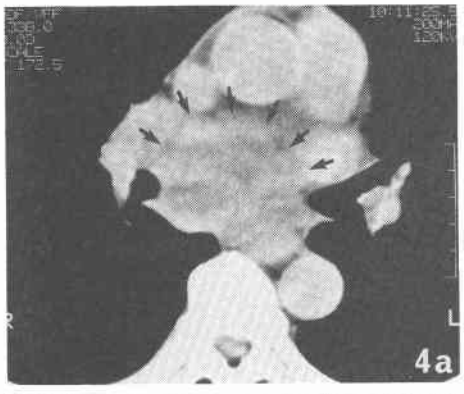

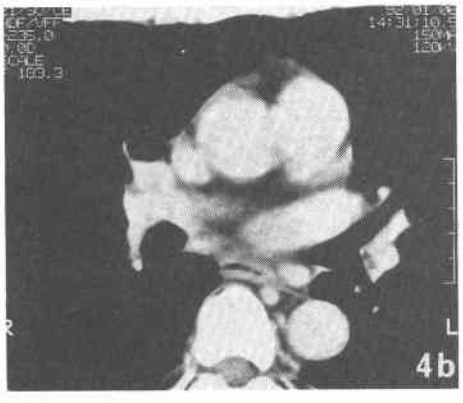

Fig. 5a Computed tomogram of the upper mediastinum before chemotherapy showing enlarged left cervical paratracheal lymph nodes strongly suggesting cancer involvement (arrow).

Fig. 5b After chemotherapy theses lymph nodes disapperred on conputed tomogram.

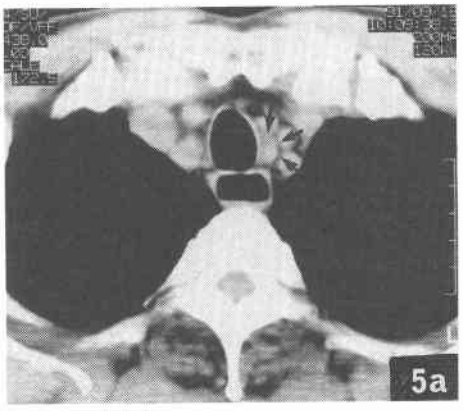

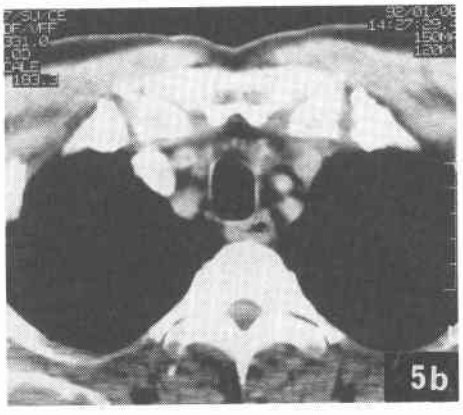

の現在再発の兆候はなく元気に外来通院中である.

考　察

最近の食道癌に対する抗癌剤療法は，CDDPを中心とした多剤併用療法であり，その成績は年々向上してきている[1)~4)]．しかし奏効率は20～50%であり，また奏効期間の中央値は6か月前後で，延命効果の点ではいまだ満足できるものではない．さらにたとえ化学療法が奏効しても，再燃してきた場合その腫瘍細胞は薬剤耐性になっていることが多い[6)]．このような点より切除不能例に対し化学療法が奏効し切除可能になったと判断された場合，早い時期に外科的切除を試みることが合理的と考えられる．

最近Neoadjuvant chemotherapyの概念が導入され，食道癌に対しても術前療法として化学療法が単独

Fig. 6 Macroscopic view showing shallow depression mesuring 50×17mm.

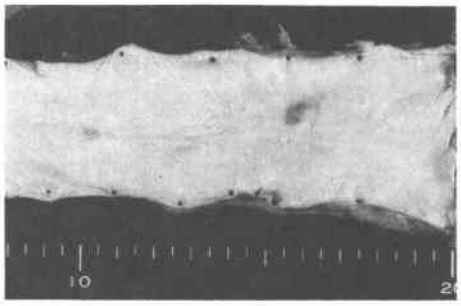

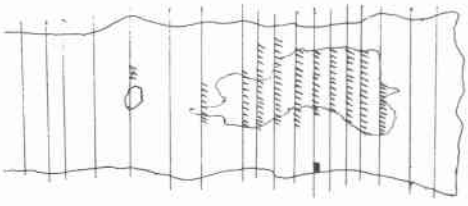

squamous cell carcinoma
interruption of the proper muscle layer and fibrosis

Fig. 7a Microscopic view showing squamous cell carcinoma remaining in the mucosa. (H.E. stain, ×40)

Fig. 7b Microscopic view showing the interruption of the proper muscle layer and fibrosis substituting all layer of the esophageal wall. (H.E. stain, ×20)



でまたは放射線照射との組み合わせで施行されるようになってきている[7)8)]．しかし，化学療法単独でEf3をえた例はわれわれが検索した範囲では報告されていない．本症例のように頸部から分岐部・肺門に及ぶ高度なリンパ節転移が消失し，なおかつ原発巣もほとんど消失した例はわれわれが検索した範囲ではみられなかった．われわれは1986年より，切除不能と考えられる高度進行食道癌症例および食道癌術後再発例に対し，上記のPMF療法を施行してきた[9)]．1991年までの6年間に24例に施行しているがその内訳は，高度進行例5例，再発例7例，術後補助療法として12例である．術後補助療法例を除いた12例の治療成績をみると，PR 4例，no change(NC) 5例，progressive disease(PD) 3例で奏効率33%であった．このうち再発例では奏効率14%と低いのに対し，高度進行例では奏効率60%と高くなっている．これらは報告されている進行食道癌の化学療法の成績に比べ，良好である．高度進行例でPRを得た3例は化療前高度なリンパ節転移のために切除不能と考えられていた症例だが化療が奏効し切除可能となった症例であった．

今後は本症例のごとく高度なリンパ節転移により切除不能とされた症例に対しても，化療により著効が得られれば，積極的に外科的アプローチを試みる方針である．

文　献

1) Kelsen DP: Chemotherapy of esophageal cancer. Edited by Roth JA, Ruckdeschel JC, Weisenburger TH. Thoracic oncology. Sanders, Philadelphia, 1989, p395—403
2) Kelsen DP, Bains M, Hilaris B et al: Combination chemotherapy of esophageal carcinoma using cisplatin, vindesine, and bleomycin. Cancer 49: 1174—1177, 1982
3) Vogel S, Greenwald E, Kaplan B: Effective chemotherapy for esophageal cancer with methotrexate, bleomycin and cisdiamminedichloroplatinym (II). Cancer 48: 2555—2558, 1981
4) Shields T, Rose S, Hellerstein S et al: Multimodality approach to treatment of carcinoma of the esophagus. Arch Surg 119: 558—562, 1984
5) 食道疾患研究会編：食道癌取扱い規約．第8版．金原出版，東京，1992
6) 河野公俊，菊地淳子，桑野信彦：薬剤耐性と細胞修飾．癌と化療　15: 2853—2857, 1988
7) Schlag P, Raeth U, Lehner B et al: Preopetative (Neoadjuvant) chemotherapy in squamous cell cancer of the esophagus. Recent Results Cancer Res 110: 14—20, 1988

8) 桑野博行, 馬場欽也, 北村　薫ほか：食道癌に対する Neoadjuvant Chemotherapy. Oncologia 24：21—28, 1991

9) 井上雄弘, 小川一誠, 堀越　昇ほか：シスプラチンを中心とした食道癌に対する化学療法. 日消外会誌　22：2913—1914, 1989

A Case of Cancer of the Thoracic Esophagus with Extended Lymph Node Involvement Well Controlled by Preoperative Chemotherapy

Eiji Sakamoto, Toshiki Matsubara, Mamoru Ueda, Sakae Okumura, Toshifusa Nakajima, Mitsumasa Nishi and Katsuhiro Inoue*
Department of Surgery and Cancer Chemotherapy*, Cancer Institute Hospital

The patient was a 64-year-old man who suffered from advanced esophageal cancer with extended mediastinal lymph node metastasis involving the bilateral main bronchi, left atrium and bilateral inferior pulmonary veins. He was treated by four cycles of continuous infusiona of a combination of cisplatin (75 mg/m^2/day 1/q4w), mitomycin-C (10 mg/m^2/day 1/q8w) and 5-FU (600 mg/m^2/day 2–4/q4w). After chemotherapy, both of the primary and the metastatic lesions disappeared and a radical operation was successfully performed. Microscopically, the main lesion almost disappeared with only a small cancer nest remaining in the mucosa (Ef2), and lymph node metastasis completely disappeared (Ef3).

Reprint requests: Eiji Sakamoto Department of Surgery and Cancer Chemotherapy, Cancer Institute Hospital
1-37-1 Kamiikebukuro, Toshimaku, Tokyo, 170 JAPAN