日消外会誌　26（4）：1038～1042，1993年

食道静脈瘤に対する内視鏡的硬化療法後に exulceratio simplex をきたした2例

公立宍粟郡民病院外科，山中医院*

辻　福正　木村　文敏　山崎　良定　山中　陽一*

Exulceratio simplex（Es）は微小な胃粘膜欠損の底部において比較的太い動脈が破綻し大量の出血をきたすまれな疾患である．食道静脈瘤に対する内視鏡的硬化療法後にEsをきたした2例を経験したので，Esの成因などについて文献的考察を加えて報告する．

症例1：63歳，男性．主訴：吐血．現病歴：食道静脈瘤より出血し硬化療法後に再吐血した．Esophago-cardiac junction（ECJ）直下後壁側の破綻動脈より噴出する出血が確認された．

症例2：53歳，男性．主訴：全身倦怠感，現病歴：食道静脈瘤破裂し硬化療法後にECJ直下の後壁より動脈性出血部位を認めた．

硬化療法後にEsをきたす成因については，肝硬変に起因する動静脈シャントにより左胃動脈領域に生じた血栓による循環障害，また左胃動脈血流量の増大および血栓による血管抵抗増大による動脈破綻をきたすことが示唆された．

Key words：endoscopic sclerotherapy，exulceratio simplex，esophageal varices

はじめに

Exulceratio simplex（Es，Dieulafoy潰瘍）は微小な胃粘膜欠損の底部において比較的太い動脈が破綻し大量の出血をきたし，しばしば致命的となりうる[1]．頻度は上部消化管出血の0.2%～2.3%[2)~4)]を占める比較的まれな疾患である．このEsの成因に関してはいまだ判然としていない．今回われわれは食道静脈瘤に対する内視鏡的硬化療法後にEsをきたした2例を経験したので，Esの成因などについて文献的考察を加えて報告する．

症　例

症例1：63歳，男性

主訴：吐血

既往歴，家族歴：特記すべきことなし．

現病歴：昭和60年の検診にて食道静脈瘤を指摘されて肝硬変にて当院内科で加療を受けていた．平成元年1月27日吐血をきたし入院した．2回の内視鏡的硬化療法により食道静脈瘤は軽快し退院した．5月4日タール便をきたし，食道静脈瘤よりの出血が確認され，硬化療法を施行し軽快退院した．10月9日再度吐血をきたし緊急入院した．

入院時現症：体格：中等度．全身状態：不良．血圧：測定不能．脈拍：120/分．意識：清明．吐血を繰り返した．結膜：中等度の貧血を認めた．胸腹部に異常を認めない．

内視鏡的所見：Esophago-cardiac junction（ECJ）直下の胃体部後壁の浅く小さい潰瘍の中央より噴出する動脈出血を認めた（**Fig. 1**）．

Esに対する硬化療法後は出血もなく外来にて経過観察中である．

症例2：53歳，男性

主訴：全身倦怠感，食欲不振

既往歴：15年前より肝機能障害．平成2年3月肝癌にて肝部分切除．

現病歴：平成3年1月29日吐血をきたした．食道静脈瘤破裂のため，6回内視鏡的硬化療法を施行．5月31日軽快退院した．その後も全身倦怠感，食欲不振が持続するため7月8日再入院した．

入院時現症：体格：中等度．全身状態：不良．最高血圧：60mmHg．脈拍：92/分．意識：傾眠状態．結膜：中等度の貧血，黄疸を認めた．胸部にクモ状血管腫を，腹部は膨満し腹水，静脈怒張を認めた．両下腿前面に浮腫を認めた．

＜1992年11月11日受理＞別刷請求先：辻　福正
〒658　兵庫県神戸市東灘区向洋町中2－11

Fig. 1(Case 1) Endoscopic finding of the stomach. Blood is gushing from the ruptured artery on the posterior wall just below the ECJ.

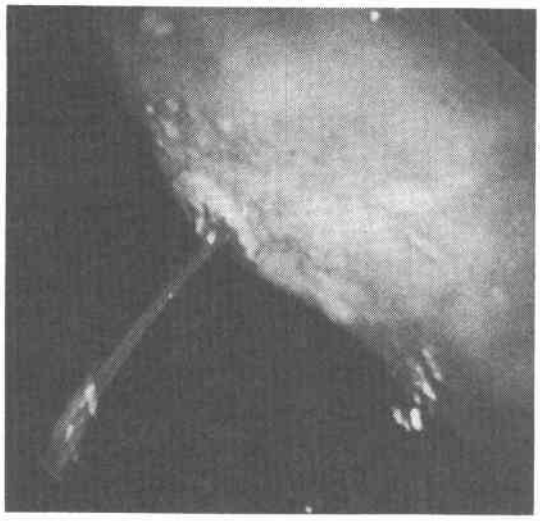

Fig. 2(Case 2) Endoscopic finding of the stomach. Two protrusions of the artery (arrows) are seen on the posterior wall just below the ECJ.



入院後経過

平成3年7月25日吐血したため，同日緊急内視鏡を施行したが，食道静脈瘤はLi，F_1，C_w，RC（－）[5]，で同部よりの出血は否定的であった．ECJの周辺部のびらんが認められたが，明らかな出血部位は確認できなかった．7月26日の内視鏡ではECJ直下の後壁の2箇所より動脈性出血部位を認めた．この露出血管に対して内視鏡的止血を行った．

内視鏡所見：ECJ直下の後壁の2箇所の粘膜欠損部に露出血管（矢印）を認めた．その周囲の粘膜にはびらん，潰瘍などは認められなかった（**Fig. 2**）．

出血は一時的に止血されていたが，8月11日に再度吐血したため，内視鏡を施行すると，前回と同様の露出血管よりの動脈性出血を認め，内視鏡的止血を行った．止血されたものの8月13日肝不全のため亡くなった．剖検はえられなかった．

Table 1 Laboratory findings on admission

CASE 1		CASE 2	
RBC :	265×10^4/mℓ	RBC :	316×10^4/mℓ
Hb :	9.1 g/dℓ	Hb :	10.3 g/dℓ
Ht :	25.5 %	Ht :	27.7 %
WBC :	84×10^2/mℓ	WBC :	43×10^2/mℓ
Plt :	8.7×10^4	Plt :	6.4×10^4
T-Bil :	0.92 mg/dℓ	T-Bil :	3.87 mg/dℓ
CH-E :	0.33 ΔPH	CH-E :	0.17 ΔPH
GOT :	33 KU	GOT :	139 KU
GPT :	12 KU	GPT :	71 KU
ICG R :	14.0 %	hepap :	42 %
K :	0.105	NH_3 :	688 μg/dℓ

考　察

Esは1884年にGallard[6]がsubmucosal miliary aneurysmの破裂によるとされる胃大量出血の2剖検例を，1897年にDieulafoy[1]が胃噴門直下の微小な孤立性粘膜欠損部の動脈破綻による大出血例を報告したのが始まりである．Dieulafoyによれば，その病理所見として，1）限局するきわめて表在性（主として粘膜層の欠損）の潰瘍性病変で，その周囲に隆起や硬結を伴うことがない，2）主に噴門部や胃体部に単発し，最大径約2～3cmまでのほぼ円形あるいは楕円形の病変である．3）潰瘍性病変の中に出血源となった血管の断裂や側壁破綻がみられ，病変部以外の粘膜は健常である[1)7)]．本2症例は内視鏡的所見（限局する表在性の潰瘍もしくは粘膜欠損が存在し，その中央には露出した破綻動脈が認められた）により急性胃粘膜病変とは鑑別され，Esと診断された．

Esの病因である破綻動脈には，粘膜下に異常動脈が指摘され，動脈瘤説[8)9)]，動脈硬化説[2)]，動静脈奇形説[10)]，走行異常説（先天性）[3)11)]，後天性[12)13)]などがある．Esの破綻動脈には出血性潰瘍の破綻動脈とに差異をみいだしえず[4)]，さらに破綻動脈には異常が認められないとの指摘もあり[11)14)~17)]，統一見解は得られていない．ただ後述するように食道静脈瘤に対する内視鏡的硬化療法後にEsが生じたことから，破綻動脈に特別な特

徴を有さずとも一般の動脈においても十分に破綻しうる機序，つまり血栓形成による循環障害および血流量の増大などによりEsが発生しうるのではないかと考えられる．

Esの成因に関しては，以下の説がある．

1）潰瘍が破綻動脈の直上に偶然に発生[18]．2）動脈による直上粘膜の圧迫萎縮に基づく潰瘍化[19]．3）動脈により挙上された粘膜の機械的損傷に基づく潰瘍化[20]．4）動脈壁の血栓形成部位における変性による動脈破綻が胃に穿孔[14)21]．5）血流量の増大が関与[13)22]などがある．

食道静脈瘤に対する内視鏡的硬化療法後にEsが生じた成因として大別すると潰瘍形成の要因と動脈破綻の要因の2つに分けられる．まず潰瘍形成の要因としては以下の3説が考えられる．1）胃粘膜下血流量の低下．これは肝硬変のhyperdynamic stateによる胃粘膜下組織における動静脈シャントの増大が，胃粘膜組織の血流量の低下をきたすことをさす[23]．2）左胃静脈および左胃動静脈シャントの血栓形成部位における虚血．3）左胃動脈の挙上による粘膜圧迫部位の虚血．これは左胃静脈を遮断することで，左胃動脈の血管抵抗の増大および，左胃動脈血流量の増大により左胃動脈が胃粘膜下組織より挙上し粘膜を圧迫するものと考えられる．次に動脈破綻の要因としては以下の3説が考えられる．1）左胃動脈の血管内圧の上昇．これは左胃動脈血管抵抗の増大と左胃動脈血流量の増大に基づく動脈破綻をさす．2）潰瘍の侵食による動脈破綻．3）左胃動脈の血栓形成部位における動脈壁の変性[14]．これらはEsの成因と共通するものが認められる．しかしながら，われわれの症例では病理学的検討は行えておらず，今後の研究に期待する．

われわれの施設では最近の3年間に食道静脈瘤破裂21例に対して硬化療法を行い2例（9.5%）にEsを認めたが，肝硬変に伴う食道静脈瘤の患者に対して硬化療法を施行すれば，Esが生じうる可能性があると推察される．

Esの臨床症状としては，前駆症状には15～25%に心窩部痛，胸やけなどがみられる[24)25]．既往歴には胃潰瘍が10%，吐下血が7%に認められた．Esの誘因として，大動脈瘤術後，脳外科術後，脳梗塞，小脳出血，黄疸，喘息，狭心症，高血圧などのストレスまたアルコールの過飲，薬剤（ステロイド，アスピリン等）の服用などが挙げられ，これらは急性胃粘膜病変の要因と一致する[24)26]．特徴的な症状としては吐下血(99%)，ショック（82%）がある[24)27)28]．

Esの診断には粘膜下の拡張蛇行を伴う異常動脈の存在とその破綻を病理組織学的に証明することが必要と考えられるが，内視鏡的硬化療法で止血できる症例が増加している今日では病理学的検討を加えることが困難になってきている．したがって，診断には内視鏡が最も有効と考えられる[26]．鑑別すべき疾患として急性出血性胃潰瘍があげられるが，その分布は左胃動脈領域に多発しており，病理および組織化学的検討よりその成因として循環障害を示唆する説がある[30)31]．この循環障害による組織所見（粘膜下層における血管の蛇行，鬱血，浮腫）が，Dieulafoyの記載したEsの所見と極めて類似しており，UlIIIの出血性潰瘍とEsとの鑑別が困難となっている．ところでEsの潰瘍性病変の病理所見はUlII(94%)，UlIII(3%)，UlIV(3%)とUlIIIが大部分を占めている．食道静脈瘤の患者で出血した場合，食道静脈瘤(37.2%)，胃静脈瘤(34.7%)，出血性胃炎（10.7%），胃潰瘍（3.1%），十二指腸潰瘍（4.1%）と胃よりの出血が約半数を占め，意外に多いことに注目される[32]．これらの出血性胃炎，胃潰瘍の中にはEsが存在するものと思われる．したがって，上部消化管出血で出血部位が確認できない例では，Esの存在について十分に注意を払う必要がある．次にEsの好発部位は胃体上部（62%），体中部（22%）で，後壁（68%），前壁（32%）と，胃体上部後壁にやや多い傾向にあった[24)29]．Esの治療は外科的治療が行われてきた．術式は胃全摘術，胃亜全摘術，楔状切除術，胃切除術などが施行された[29]．一方，最近の内視鏡的治療法の進歩により，多くの止血例が報告されている．たとえば，HS-E（hypertonic saline epinephrine），エタノール，クリップ法，高周波電気凝固法，レーザー凝固法，ヒートプローブ法などの止血法があるが，評価はまだ一定していない[24]．以上の点より，1）食道静脈瘤患者の出血に対してはEsを含め胃上部よりの出血にも十分に注意すべきである．2）Esの治療は内視鏡的治療法にてほぼ止血されうるが，不可能な場合は外科的治療を考慮する．3）食道静脈瘤に対する硬化療法の合併症としてEsが生じる可能性が示唆された．

文　献

1）Dieulafoy G: Exulceratio simplex. L' intervention chirurgicale dans les hematemeses foudroyantes consecutives a l' exulceration simple de l' estomac. Bull Acad Med 39: 49—84, 1898
2）Palmer ED: Sclerotic submucosal gastric

artery : A source of hemorrhage. Am Surg 30 : 83—87, 1964
3) Goldmann R : Submucosal arterial malformation (Aneurysm) of the stomach with fatal hemorrhage. Gastroenterology 46 : 589—594, 1964
4) 岩淵三哉, 渡辺英伸, 石原法子ほか：病理からみた胃の Dieulafoy 潰瘍. 胃と腸 22 : 1113—1124, 1987
5) 日本門脈圧亢進症研究会：食道静脈瘤の内視鏡所見判定基準. 肝臓 17 : 566—568, 1978
6) Gallard T : Miliary aneurysms of the stomach giving cause to fatal hematemesis. Bull Soc Med Hop Paris 1 : 84—91, 1884
7) 島津久明：原典を繙く. 臨外 40 : 789—791, 1985
8) Frank W : Hematemesis associated with gastric arteriosclerosis. A review of the literature with a case report. Gastroenterology 7 : 231—240, 1946
9) Millard M : Fatal rupture of gastric aneurysm. Arch Pathol 59 : 363—371, 1955
10) Mortensen NJ, Mountford RA, Jeans WD et al : Dieulafoy's disease : A distinctive arteriovenous malformation causing massive gastric haemorrhage. Br J Surg 70 : 76—78, 1983
11) Richter RM : Massive gastric hemorrhage from submucosal arterial malformation. Am J Gastroenterol 64 : 324—326, 1975
12) Louwerens JWK, Gratama S, Zwaan A et al : Dieulafoy's erosion in the stomach as a result of an intraabdominal vascular anomaly. Br J Surg 75 : 489—490, 1988
13) Grace PA, O'sullivan R, Adam AN et al : Case report : Vascular anomaly in Dieulafoy's disease. Clin Radiol 44 : 201—202, 1991
14) Juler GL, Labitzke HG, Lamb R et al : The pathogenesis of Dieulafoy's gastric erosion. Am J Gastroenterol 79 : 195—200, 1984
15) Miko TL, Thomazy VA : The caliber persistent artery of the stomach : a unifying approach to gastric aneurysm, Dieulafoy's lesion, and submucosal arterial malformation. Hum Pathol 19 : 914—921, 1988
16) Durham JD, Kumpe DA, Rothbarth LJ et al : Dieulafoy disease : arteriografic findings and treatment. Radiology 174 : 937—941, 1990
17) Okada M, Iida M, Fuchigami T et al : Submucosal arterial malformation of the stomach diagnosed endoscopically. Gastrointest Endosc 29 : 30—31, 1983
18) Voth D : Zur Pathogenese ungewo hnlicher arterieller Magenblutungen. Med Welt 19 : 1095—1097, 1962
19) Chapman I, Lapi N : A rare cause of gastric hemorrhage. Arch Intern Med 112 : 347—351, 1963
20) Streicher HI : Massive gastrointestinal bleeding due to solitary simple gastric erosion (of Dieulafoy). Germ Mth 11 : 448—452, 1966
21) Umlauft M, Zimmermann G : Die exulceratio simplex Dieulafoy. Wien Klin Wochenschr 89 : 404—406, 1977
22) Louwerens JWK, Gratama S, Zwaan A et al : Dieulafoy's erosion in the stomach as a result of an intraabdominal vascular anomaly. Br J Surg 75 : 489—490, 1988
23) 青木春夫：食道・胃静脈瘤の血行異常の病態と治療. 日消外会誌 24 : 2309—2319, 1991
24) 松本利彦, 松本文子, 河島祥彦ほか：純エタノール局注療法により止血し得た Exulceratio simplex (Dieulafoy) と思われる3例. 本邦報告123例の集計. Gastroenterol Endosc 29 : 141—151, 1987
25) Chandler KM, Cheek RC : Ruptured submucosal gastric artery microaneurysm. Am Surg 42 : 421—426, 1976
26) 橋本光代：関連病態, 類縁疾患の診断と対処法 Dieulafoy 潰瘍. Med Pract 7 : 2019—2022, 1990
27) 熊田 卓, 綿引 元, 中野 哲ほか：上部消化管出血の臨床的検討(第2報)緊急内視鏡検査による出血性胃潰瘍の臨床的検討. Gastroenterol Endosc 22 : 1169—1179, 1980
28) 前田袖郎, 奥 英敏, 金山博友ほか：出血性胃・十二指腸潰瘍に対する緊急手術の適応. 手術 33 : 659—665, 1979
29) 田中昌宏, 荒井博義, 木村 健：統計を主とした Dieulafoy 潰瘍93症例（本邦報告例）の臨床的分析. 胃と腸 22 : 1125—1133, 1987
30) 中 英男, 相原正弘, 五十嵐正広ほか：急性出血性胃潰瘍の病理学的研究. 北里医 11 : 321—330, 1981
31) 中村紀夫, 長尾房大：急性胃粘膜病変の病理. 臨消内科 3 : 1379—1385, 1988
32) 幕内博康, 町村貴郎, 杉原 隆ほか：食道・胃静脈瘤の出血点とその経時的変化. 消内視鏡 1 : 1031—1037, 1989

Two Cases of Exulceratio Simplex Following Sclerotherapy for Esophageal Varices

Fukumasa Tsuji, Fumitoshi Kimura, Yoshisada Yamasaki and Yoichi Yamanaka*
Department of Surgery, Shiso Municipal Hospital
*Yamanaka Clinic

Exulceratio simplex (Es) is a rare disease that is characterized by the rupture of comparatively thick arteries in the bottom of a gastric ulcer, resulting in massive hemorrhage. We encountered two cases of Es which developed after endoscopic sclerotherapy for esophageal varices. The etiology of Es is discussed with reference to the literatures. Case 1: A 63-year-old man. The chief complaint was hematemesis. He had experienced hemorrhage from esophageal varices, and it recurred after sclerotherapy. Observation revealed blood gushing from a ruptured artery in the posterior wall directly below the EC junction. Case 2: A 53-year-old man. The chief complaint was general fatigue. He had undergone sclerotherapy for ruptured esophageal varices, but then a site of hemorrhage was seen on the posterior wall directly below the EC junction. The etiology of Es following sclerotherapy is assumed to be as follows: a thrombus forms in the left gastric artery due to the development of an arteriovenous shunt as a result of liver cirrhosis, the thrombus, in turn, causes a circulatory disorder, which leads to degeneration of the arterial wall and ulcer formation in the gastric mucosa, then the internal pressure in the left gastric artery becomes elevated due to (1) the increased blood flow in the left gastric artery caused by liver cirrhosis and (2) the increased vascular resistance in the left gastric artery caused by the thrombus.

Reprint requests: Fukumasa Tsuji
2-11 Koyochonaka, Higashinada, Kobe, 658 JAPAN