日消外会誌　26（4）：1043～1047，1993年

胃軸捻転症および胃癌を併存した胃脂肪腫の1例

泉胃腸科外科病院（現・高知医科大学第2外科*）
小野　寛人*　福島　淳一　泉　武　山本勝美

胃脂肪腫は良性腫瘍の中でもまれな疾患であるが，今回われわれは，胃軸捻転症および胃癌を併存した胃脂肪腫の1例を経験したので報告する．

症例は78歳の男性．嘔気と全身倦怠感を認め近医受診．上部消化管造影・内視鏡検査により，胃粘膜下腫瘍の診断にて当院紹介，入院となった．精査により，胃体中部大弯側の粘膜下腫瘍とともに体下部大弯側後壁寄りにBorrmann 3型胃癌を認め，同時に胃軸捻転症を併存していた．さらに，体中部の病変はCT値から脂肪組織に由来するものと考えられ，胃亜全摘術（Billroth II法），R_2を行った．病理組織学的にも漿膜下組織層の脂肪腫および漿膜下組織層に浸潤した低分化型腺癌と診断された．胃脂肪腫に胃癌を併存したものは本邦において18例の報告があるのみで，しかも胃軸捻転症を伴ったものは過去報告例がなく，きわめてまれな症例と思われた．

Key words: lipoma of stomach, gastric cancer, gastric volvulus

はじめに

胃脂肪腫は本邦では1954年水野ら[1]の報告に始まり，現在までに約130例余りの報告がみられ，良性腫瘍の中でもまれな疾患とされている．今回われわれは，内視鏡，腹部computed tomographyにより胃脂肪腫と考えられ，さらに胃軸捻転症および胃癌を併存した1例を経験したので，若干の文献的考察を加え報告する．

症　例

患者：78歳，男性

主訴：嘔気，全身倦怠感

家族歴：特記すべきことなし．

既往歴：1980年，上部消化管造影・胃内視鏡検査にて胃ポリープを指摘された．また，1983年より脳梗塞にて左片麻痺がある．

現病歴：1990年9月，嘔気，全身倦怠感が出現し，近医受診．上部消化管造影，内視鏡検査により胃粘膜下腫瘍と診断され，またタール便および貧血も認められ，輸血にて補正された後，精査目的にて当院紹介，入院となった．

入院時現症：身長161cm，体重54kgと体格中等度，栄養良好．眼瞼結膜に貧血を認めず，眼球結膜に黄染なし．表在リンパ節を触知せず．腹部所見は，平坦・軟であり，圧痛は認めず．左上下肢に片麻痺を認める．

Table 1　Examination findings at admission

WBC	4,500 /mm³	T. Bil	0.6 mg/dl
RBC	426×10⁴ /mm³	Na	140 mEq/l
Hb	11.8 g/dl	K	4.2 mEq/l
Ht	34 %	Cl	100 mEq/l
Plt	22.6×10⁴ /mm³	BUN	8.8 mg/dl
GOT	20 IU/L	CRE	1.1 mg/dl
GPT	18 IU/L	Amy	115 U
LDH	236 IU/L	CRP	(−)
ALP	184 IU/L	FBS	86 mg/dl
TP	6.5 g/dl	CEA	2.4 ng/ml
Alb	3.5 g/dl	AFP	3.0 ng/ml

入院時検査成績：心電図にて不完全右脚ブロックを認めた以外特記すべき異常なし（**Table 1**）．

胃X線検査所見：胃前庭部が噴門より上方に転位し，胃は逆α型を呈し，短軸性胃軸捻転の所見であった．また，体中部大弯側にbridging foldを伴う，大きな半球上の陰影欠損を認め，さらに体下部大弯側に辺縁不整が認められた（**Fig. 1**）．

胃内視鏡検査所見：体中部大弯側に表面平滑な隆起性病変を認め，潰瘍，びらんは見られず，伸展された粘膜よりやや黄色調の腫瘤が透見された（**Fig. 2-a**）．また，体下部大弯側後壁寄りに周堤を伴った進行癌があり，生検の結果はGroup Vの低分化腺癌であった（**Fig. 2-b**）．

＜1992年12月9日受理＞別刷請求先：小野　寛人
〒783　南国市岡豊町小蓮　高知医科大学第2外科

Fig. 1　X-ray findings of the stomach showing a giant defect of shadow of middle body (→) and the irregularity of the gastric wall of lower body. (⇨)This stomach is complicated with the shape of an inverted alpha.

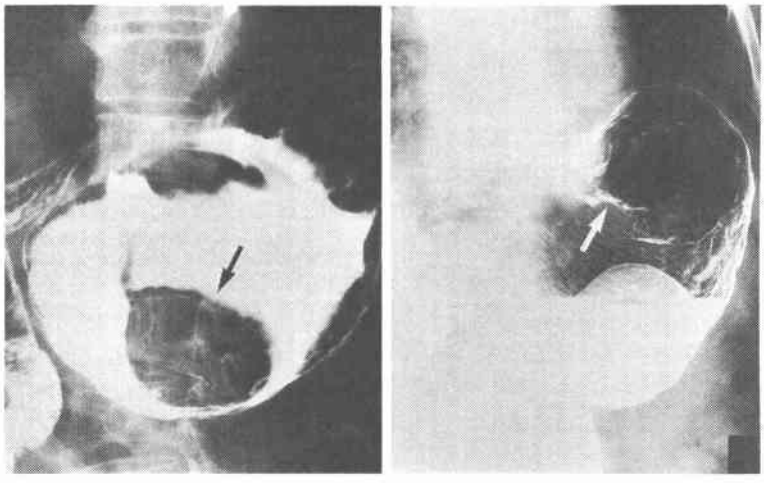

Fig. 2　Gastroendoscopic pictures showing, a) a yellowish round mass with a smooth surface at middle body, b) a tumor with ulceration at lower body.

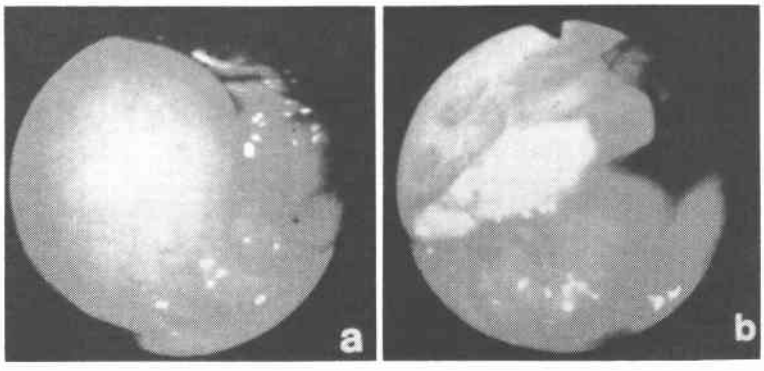

腹部超音波検査所見：境界明瞭で5.6×5.0cmの腫瘤が認められ，内部はびまん性中等度エコー域群と，粗な高エコー域群から成っていた．

腹部computed tomography（以下CT）所見：胃体部に径約5cm大の円形で内部構造がほぼ均一な腫瘤を認め，表面は平滑であり，さらにCT値が−109（Haunsfield unit）とfat densityを有することより，胃粘膜下腫瘍は脂肪腫と診断された（**Fig. 3**）．

以上の所見より，胃軸捻転症およびBorrmann 3型胃癌を伴った胃脂肪腫の診断のもと，1990年10月24日手術を施行した．

手術所見：上腹部正中切開にて開腹すると，短軸性胃軸捻転をきたしており，前庭部，十二指腸の著明な

Fig. 3　Computed tomography showing a fatty density (−109H.U.) which appeared to be on the gastric wall.

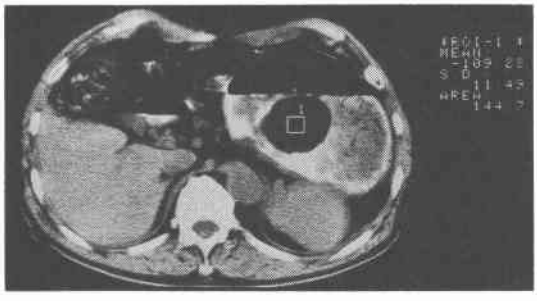

Fig. 4 The resected specimen showing a lipoma at middle body (→) and a Borrmann type 3 cancer at lower body (⇨).

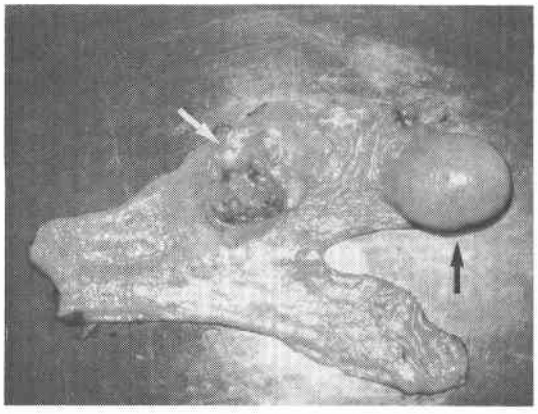

Fig. 5 Pathohistrogical findings showing, a) mature adipose tissue in subserosa at middle body, b) poorly differentiated adenocarcinoma(H-E staining, ×100)

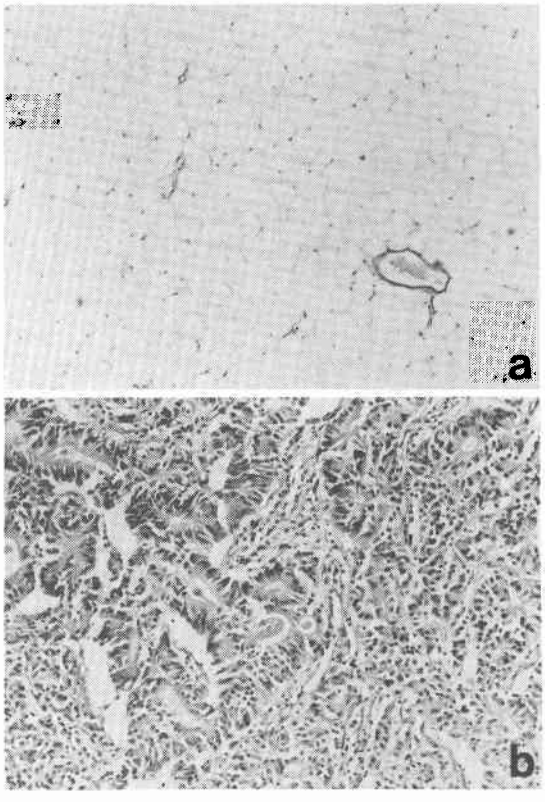

可動性を認め，徒手的に正常位に整復された．手術は胃切除術およびR2郭清を施行し，Billroth II 法にて再建した．胃癌の肉眼的所見は，胃癌取扱い規約[2]に従うとM，大後，S_1，N_1（+），P_0，H_0，Borrman 3型，AW（−），OW（−），(Stage II）であった．

切除標本肉眼所見：胃体中部大弯側に大きさ6.3×5.0×2.5cmの境界明瞭で，表面平滑な腫瘤を認め，また，体下部大弯側後壁寄りにBorrmann 3型進行癌を認めた（**Fig. 4**）．

病理組織学的所見：体中部の粘膜下腫瘍は，漿膜下層に成熟した脂肪細胞の増生を認め，胃脂肪腫と診断した．また，体下部の病変は漿膜下層に浸潤した低分化腺癌（poorly differentiated adenocarcinoma）であり，一部に高分化型腺癌（well differentiated adenocarcinoma）も混在していた．胃癌取扱い規約[2]に従うと，por，int，INFβ，ssγ，ow(−)，aw(−)，ly_1，v_1，n_1（+），n_2（−），n_3（−），stage II であった（**Fig. 5**）．

術後経過は良好で第42病日に退院となった．

考　察

胃脂肪腫は胃良性腫瘍に対し0.6～4.8%[3]であり，まれな疾患とされている．本邦においては，1954年に水野ら[1]が報告して以来，現在約130例余りが報告されている．

能登ら[4]の報告によれば，本症は50歳から60歳台に多く，性別はやや女性に多い．

発生部位は，幽門部が63.8%と多数を占めており，体部は18%であり，噴門部に発生したものはきわめてまれである．大きさは76%のものが5cm以下であり，大部分が単発性である[5]．

発育様式としては，粘膜下に発生する胃内型がほとんどで，漿膜下に発生し胃外方に突出する胃外型は自験例を含め4例のみであった[6)~8)]．

症状としては特異的なものはなく，心窩部痛，空腹時不快感，悪心，嘔吐など不定の消化器症状を呈するものが多い．

診断では，胃内視鏡検査にて粘膜が周囲の粘膜と同色あるいはやや黄色調を呈し，柔らかさについては，生検鉗子で押すとへこみが見られ，tenting signやcushion sign[9]と呼ばれている．その他，高周波凝固後の生検[5]，腹部CT，超音波内視鏡などが有用である．

併存病変は，本邦において胃癌が過去18例と比較的多く[10)11)]，その他潰瘍17例[5)12)13)]，胆石5例[5)14)]などがあり，本症例のように胃軸捻転症を併存した報告はない．胃軸捻転症には捻転軸により，(1) 臓器軸性(長軸性)，(2) 間膜軸性（短軸性），(3) 両軸性（複合軸性）があ

り，捻転の方向により，(1) 前方型，(2) 後方型がある．病因としては，(1) 特発性，(2) 続発性があり，続発性のものには，a) 胃自体の病変によるもの（胃炎，胃潰瘍，胃腫瘍など），b) 横隔膜性のもの（横隔膜弛緩症，横隔膜ヘルニア，食道裂孔ヘルニアなど），c) 胃周囲臓器性のもの（気胸，無気肺，肺切除後など）と分類されており[15]，本症ではa)が最も考えられる．即ち胃癌と胃脂肪腫による影響を受けて短軸性の軸捻転症をきたしたものと考えられる．

Roggerら[16]は胃脂肪腫の1/3に潰瘍を認めると報告しているが，本症例のように胃癌を併存したものは本邦においては過去18例[10)11)]と比較的多く，そのうち同時異所性のものがほとんどで，脂肪腫と癌が同一部位に見られたものは3例のみであった[3)17)18)]．

胃癌との併存について田中ら[19]は，胃粘膜下腫瘍の存在が胃粘膜のびらん，再生，びらんなどの病的状態の反復を促し，これが胃癌発生の要因となりえるとし，両者が離れて存在する場合でも，胃脂肪腫が胃癌の発生を促した可能性は否定しえないとしている．

胃脂肪腫の治療としては，一般の胃良性腫瘍の治療に準ずるが，悪性化の頻度はきわめて低いといわれるものの，脂肪腫の直上粘膜に早期胃癌を併発した症例[10]など癌併存例が比較的多く認められ，経過観察の場合には厳重な注意が必要である．

文　献

1) 水野尚武，手島甲子郎，千葉　博：胃脂肪腫の共存せる胃癌．東北医誌　50：221—223，1954
2) 胃癌研究会編：胃癌取扱い規約．改訂第11版，金原出版，東京，1985
3) 市岡四象：その他の隆起性病変．鎮目和夫，石川誠，鈴木秀郎 編．新内科学体系17B．中山書店，東京，1978，p68—70
4) 能登啓光，佐藤和広，揚　萬和ほか：胃脂肪腫の1例．日臨外医会誌　50：2393—2397，1989
5) 仙波　宗，北岡久三，犬飼緯経ほか：術前診断可能であった胃脂肪腫の1例—105例の文献的考察．外科治療　45：589—595，1981
6) 西村辰雄，矢野薫夫，福島　清ほか：一部肉腫化せる胃繊維腫，胃脂肪腫の1例．臨外　14：313—315，1959
7) 七条小次郎，中村　篤，関口利和ほか：胃脂肪腫の1例．内科　19：368—372，1967
8) 北島政樹，竹下利夫，米川　甫ほか：胃癌，胃迷入膵，胆石症に合併した胃脂肪腫の1例と文献的考察．胃と腸　10：1637—1642，1975
9) Chu AG, Clifton JA: Gastric lipoma presenting as peptic ulcer: Case report and review of the literature. Am J Gastroenterol 78：615—618，1983
10) 佐藤　徹，茂木好則，東　弘志ほか：胃脂肪腫の直上粘膜に発生したII a型早期胃癌の1例．日消外会誌　23：2798—2802，1990
11) 廣本雅之，日下部輝夫，津嶋秀史ほか：早期胃癌合併胃脂肪腫の1例．日臨外医会誌　50：1365—1370，1989
12) 永塚　健，狩野　敦，折居正之ほか：内視鏡的ポリペクトミーによる摘出しえた出血性胃脂肪腫の1例．Gastroenterol Endosc 27：1345—1348，1985
13) 岩永　剛，古河　洋，福田一郎ほか：胃の脂肪腫．外科治療　44：100—102，1981
14) 加藤一吉，渡辺賢司，藤田好雄ほか：胃脂肪腫の1例．手術　38：857—860，1984
15) Singleton AC: Chronic gastric volvulus. Radiology 34：53—61，1940
16) Roger JV Jr, Adams EK: Gastric lipoma. Radiology 67：84—86，1956
17) 磯　利次，大槻道夫，山田雅宏ほか：慶大外科において経験した胃良性腫瘍．臨外　17：1237—1248，1962
18) 小味淵智雄，中嶋健一，西山広芳ほか：胃脂肪腫の2例．Gastroenterol Endosc 9：228，1967
19) 田中貞夫，徳永正義，福田　実：胃脂肪腫の5例，とくに胃癌併存3例の報告と文献的考察．癌の臨　23：1263—1266，1977

A Case of Gastric Lipoma with Gastric Cancer and Volvulus

Hiroto Ono*, Junichi Fukushima, Takeshi Izumi and Masami Yamamoto
Izumi Gastroenterological Surgery
*Second Department of Surgery, Kochi Medical School

Gastric lipoma is a rare benign tumor of the stomach. We experienced a case of gastric lipoma with gastric cancer and volvulus. A 78-year-old man, who was diagnosed by a neighborhood practitioner as having a gastric submucosal tumor by an upper gastrointestinal series and endoscopy because of his nausea and general fatigue, was admitted. Detailed examination revealed a submucosal tumor on the greater curvature side of the middle body of the stomach, and an advanced gastric cancer (Borrman 3 type) near the posterior wall of the lower body of the

stomach on the greater curvature side. Furthermore, they were accompanied by gastric volvulus. CT showed that the lesion at the middle body of the stomach arose from adipose tissues. Subtotal gastrectomy (Billroth II method), and R_2 lymphadenectomy were performed. The pathohistological diagnosis was a lipoma in the subserosa and a poorly differentiated adenocarcinoma with subserosal invasion. Gastric lipoma accompanied by gastric cancer is rare; we found only 18 cases in the Japanese literature. Further, we found no report concerning a gastric lipoma with gastric cancer and volvulus.

Reprint requests: Hiroto Ono Second Department of Surgery, Kochi Medical School
Kohasu, Okocho, Nankoku, 783 JAPAN