日消外会誌　26（4）：1048～1052，1993年

門脈本幹に腫瘍塞栓を形成した胃癌の切除例

日本鋼管病院外科
白部多可史　中村　修三　安井　信隆　太田　正敏
安村　和彦　角本陽一郎　中川　自夫

門脈本幹内に長径7.5cmに及ぶ全周性の腫瘍塞栓を形成した胃癌の切除例を経験した．症例は38歳の男性で胃体下部から前庭部の大彎側を中心としたBorrmann 3型胃癌で，術中に上腸間膜静脈から門脈本幹におよぶ腫瘍塞栓を認め，門脈を8cm切除するとともに膵頭十二指腸切除と横行結腸合併切除を施行した．本症例では肝転移はなく，1年1か月経過した現在も再発の徴候なく，社会復帰している．

胃癌が門脈内に腫瘍塞栓を形成することは極めてまれで，現在までにわずかに18例が報告されているのみである．しかも腫瘍塞栓を含めた切除が可能であったのは4例に過ぎない．これらの報告のほとんどが最近5年以内にされている．したがって，画像診断の進歩により今後同様の症例が増加すると考えられるので，進行胃癌の診断・治療にあたっては門脈腫瘍塞栓を念頭に置く必要があると考えられる．

Key words: gastric cancer, portal vein tumor thrombus

はじめに

門脈腫瘍塞栓を形成する腫瘍としては肝細胞癌がよく知られているが，胃癌による門脈腫瘍塞栓の形成はまれである．今回われわれは門脈本幹内への腫瘍塞栓形成を伴う胃癌の1例を経験したので若干の文献的考察を加え報告する．

症　例

患者：38歳，男性

主訴：空腹時心窩部痛

既往歴・家族歴：特記すべきことなし．

現病歴：平成3年1月上旬より心窩部痛が出現したが放置していた．4月になっても症状が改善しないため，近医を受診し，上部消化管造影で異常を指摘された．精密検査の目的で4月24日上部消化管内視鏡検査が施行され，入院加療が必要といわれたため，5月10日当院外科を受診し，24日に入院した．

入院時現症：体格筋肉質・肥満型（身長171.2cm・体重93.5kg），栄養状態良好，眼瞼・眼球結膜に貧血・黄疸を認めず，体表リンパ節は触知せず，上腹部に軽い圧痛が認められたが腫瘤は触知しなかった．

入院時検査所見：血液・生化学検査では膠質反応とGPTの軽度上昇が認められた以外には異常値はみられなかった．腫瘍マーカーも正常範囲内にあった（**Table 1**）．

上部消化管造影検査，内視鏡検査：胃体下部から前庭部大彎を中心としたBorrmann 3型胃癌が認められた．

腹部超音波検査：胃体下部大彎の壁肥厚が著明で，その周囲にリンパ節の腫大が認められたが，肝内に転移を疑わせる所見は認められなかった．

体部computed tomography（以下CTと略す）検査：胃体下部大彎の壁肥厚が著明で，横行結腸間膜へ

Table 1　Laboratory data on admission

WBC	5,200 /μl	γ-GTP	40 mU/ml
RBC	485×10⁴ /μl	T-Bil	0.4 mg/dl
Hb	13.2 g/dl	BUN	17 mg/dl
Ht	39.0 %	Cr	1.2 mg/dl
Plt	25.3×10⁴ /μl	Na	142 mEq/l
ZTT	13 U	K	4.6 mEq/l
TTT	11 U	Cl	105 mEq/l
TP	7.7 g/dl	T-Cho	210 mg/dl
GOT	37 mU/ml	Amy	141 U
GPT	74 mU/ml	AFP	<0.5 mg/ml
ALP	6.2 K-Au	CEA	0.6 ng/ml
LDH	205 mU/ml	CA19-9	<0.7 U/ml

＜1992年11月11日受理＞別刷請求先：白部多可史
〒327　栃木県佐野市堀米町1555　佐野厚生総合病院外科

Fig. 1 CT shows remarkable swelling of lymph nodes (arrows) in front of the pancreas head

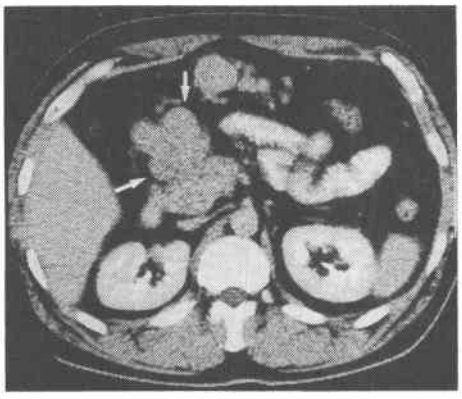

Fig. 2 Portogram shows obstruction of portal vein (white arrows) and splenic vein (black arrows) and collateral veins

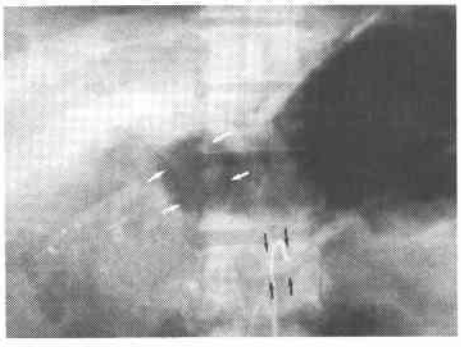

の直接浸潤が疑われた．また，膵頭部前面に著明なリンパ節腫脹を認めた．術前の続影では見落としていたが，門脈本幹が腫瘍塞栓により途絶している所見が認められた（**Fig. 1**）．

腹部血管造影：腹腔動脈造影で右胃大網動脈領域に濃染像が認められ，幽門下および膵頭前部リンパ節の腫脹が疑われた．また，静脈相では脾静脈と門脈本幹肝臓側との間に陰影欠損が認められ，門脈内腫瘍塞栓を示していた（**Fig. 2**）．しかし，この所見は術前には見逃されていた．上腸間膜動脈造影は施行しなかった．

以上の検査所見より，膵頭部前面のリンパ節への転移を伴った体下部大彎から後壁中心の Borrmann 3型胃癌と診断し，膵頭十二指腸切除術の適応と考え，6月10日手術を行った．

手術所見：開腹時の所見は次のごとくであった．占居部位は MA，Maj-Post で，S3(横行結腸間膜)，P0，

Fig. 3 (a) Schema of reconstruction method after pancreatoduodenectomy and transverse colectomy. (b) Schema of resection of the portal vein with reanastomosis

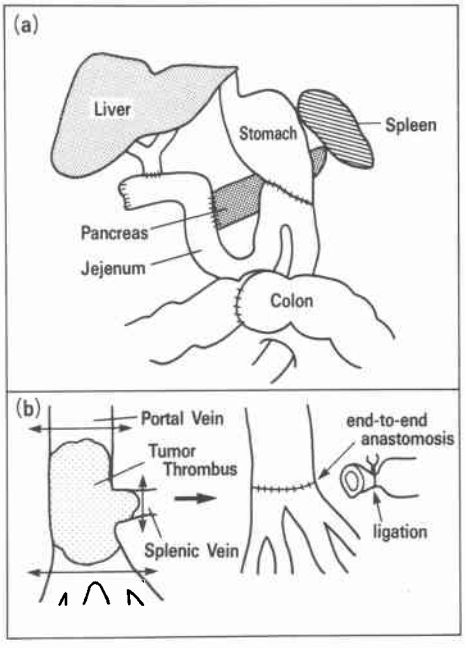

H0，N3(＋)の Borrmann 3型胃癌で Stage IV であった[1]．横行結腸間膜への直接浸潤に加え，幽門下から膵頭部前面のリンパ節が一塊となって膵頭部に浸潤していた．さらに肝十二指腸間膜内を中心に静脈の怒張が著しかった．これは門脈系の側副血行路によるものと考えられた．膵頭部を後腹膜より遊離すると，門脈本幹は固い腫瘤として触れ，門脈は完全に閉塞しているものと思われた．側副血行路の遮断によって小腸の鬱血を認めたため，小腸間膜内の静脈と右大伏在静脈の間にアンスロンチューブによる門脈一下大静脈バイパスを造設した．そして門脈合併切除を伴う膵頭十二指腸切除（Whipple 法再建）と横行結腸切除術（端々吻合）を施行した．門脈を約8cm 切除し，Novafil 4-0を使用し，連続縫合によって端々吻合で再建した．吻合は緊張なく容易であった（**Fig. 3**）．

摘出標本所見：原発病巣は胃体下部から前庭部の大彎を中心に9.0×6.5cm の Borrmann 3型の胃癌であった（**Fig. 4**）．長径7.5cm に達する固い腫瘍塞栓が門脈の前壁側に強固に付着し門脈を完全に閉塞していた（**Fig. 5**）．

病理組織学的所見：tub2，髄様型，INFβ，sm(ただ

Fig. 4 Photomacrogram of the stomach shows a Borrmann type 3 advanced gastric cancer in the greater curvature of the antrum

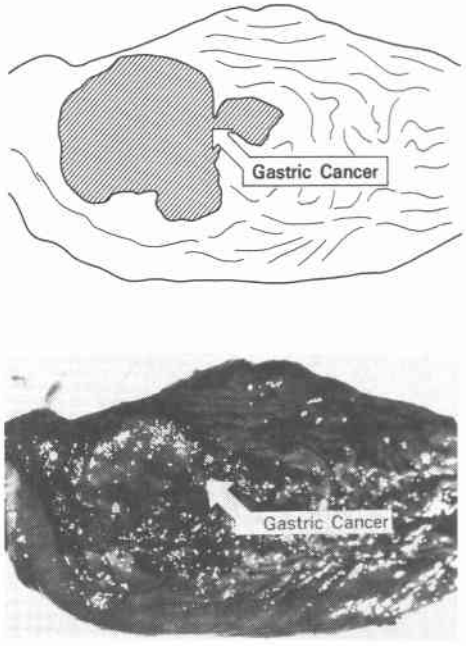

Fig. 5 Photomacrogram of the pancreas head shows tumor thrombus located in the portal vein

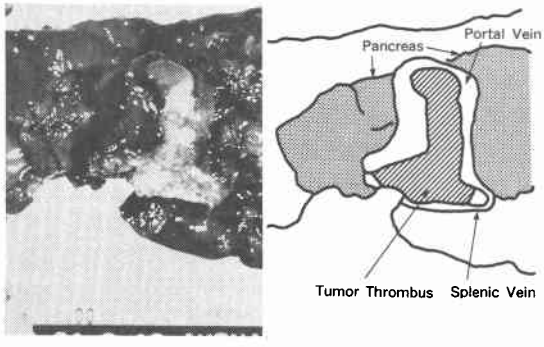

し固有筋層および漿膜下の静脈内には腫瘍塞栓が多数かつ広範囲にわたって形成されていた.), ly3, v3, n3(+)[1] (**Fig. 6**). 門脈内には腫瘤形成性の腺癌の転移病巣が認められた(**Fig. 7**). 胃壁内の静脈内に腫瘍の増殖が認められ, 膵実質内にも静脈内腫瘍が散在しており, 腫瘍細胞が膵内の静脈系を介して門脈本幹に腫瘤を形成した可能性が示唆された (**Fig. 8**).

術後経過：結腸吻合部の小さな縫合不全が発生したが, 保存的治療で治癒した. 7月30日 (第50病日) に

Fig. 6 Photomicrogram of the stomach shows moderately differentiated adenocarcinoma in the mucosal and submucosal layer (black arrows) and a host of venous tumor thrombi in the muscle layer (white arrows) (H&E stain ×40)

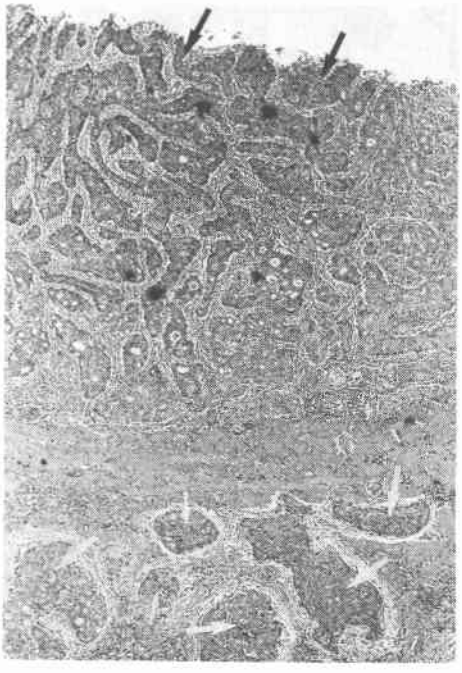

Fig. 7 Photomicrogram of the portal vein shows tumor thrombus of moderately differentiated adenocarcinoma (arrows) (H&E stain ×40)

施行した上腸間膜動脈造影の門脈相で門脈再建部に閉塞・狭窄は認められず, 腫瘍塞栓の遺残も認められなかった. 8月5日 (第56病日) に軽快退院し, 1年1か月後の現在, 再発の徴候なく元気に社会復帰している.

Fig. 8 Photomicrogram of the pancreas head shows a host of venous tumor thrombi (arrows) (H&E stain ×40)

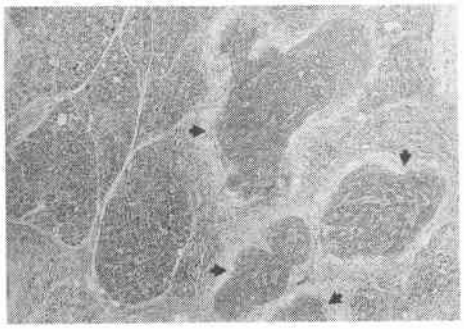

考　察

悪性疾患により肝外門脈が閉塞する原因としては，腫瘍による直接浸潤・圧排と腫瘍塞栓の形成が考えられる．門脈の浸潤・圧排は肝臓・胆道・膵臓の癌をはじめ比較的よく経験される．しかし，門脈内腫瘍塞栓は肝細胞癌ではしばしば見られるが，他の悪性腫瘍ではまれである．われわれの調べたところでは，門脈内に腫瘍塞栓を形成した胃癌の報告例は自験例も含めて18例で，そのうち11例が文献報告されている[2)~9)]．18例中，原発巣の切除ができた症例は7例で，門脈腫瘍塞栓の切除が可能であった症例は4例のみである(**Table 2**)．

門脈腫瘍塞栓は肝細胞癌に多いことから胃癌症例においてもalpha-fetoprotein(以下AFP)高値との関連が報告されている[8)9)]．報告症例中AFP値の記載があった13例のうち，100ng/dl以上の上昇が4例に認められた．しかし，7例では全く正常であり，AFP高値と門脈内腫瘍塞栓の形成との間に強い相関関係があるとはいえない．また従来，胃癌では乳頭状腺癌や高分化型腺癌に肝転移症例が多いとされているが，Kaibaraら[10)]は，分化度に関わらず髄様型の症例に肝転移が多いと報告している．さらに，深川ら[11)]は胃周囲静脈内に腫瘍塞栓を認めた胃癌症例に髄様型の低分化型腺癌が多いと報告している．癌組織中の間質量が記載されている報告は5例のみである．髄様型3例・中間型2例で，しかも中間型のうち1例では門脈腫瘍塞栓部は髄様増殖した低分化型腺癌であったと報告されている．われわれの症例でも髄様型の増殖を呈しており，しかも直接の胃壁深達度が粘膜下層までであるのに，固有筋層から漿膜下にかけて多数の静脈内腫瘍塞栓が認められ，脈管侵襲が著しい特異な進展形式を呈していた．これは髄様型症例では静脈内侵襲の傾向が高いとする深川らの報告を裏付けている．

肝転移が17例中9例に認められるなど門脈内腫瘍塞

Table 2 Survey of patients with gastric cancer with tumor thrombus in the portal vein

Author(Year)		Age	Sex	Liver metastasis	AFP(ng/ml)	Prognosis
Koizumi*	(1983)	53	M	No	not clear	alive (5yrs)
Yamauchi	(1983)	81	M	not clear	not clear	dead (not clear)
Kaneko	(1984)	52	F	Yes	not clear	dead (not clear)
Amano	(1986)	72	M	No	not clear	dead (1mo.)
Yamada	(1986)	71	M	No	3,500	dead (not clear)
Ariga	(1986)	77	M	Yes	11	dead (7mo.)
Konishi	(1987)	59	M	Yes	1,896	not clear
Itoh	(1987)	63	M	No	not clear	dead (4mo.)
Ozeki	(1988)	73	M	No	15.9	alive (2mo.)
Ishikawa	(1988)	37	F	No	normal	dead (1yr. 9mo.)
Takayasu	(1989)	54	M	Yes	normal	dead (5mo.)
Hoshino*	(1990)	63	M	No	<6	alive (2yrs.)
Araki	(1990)	77	M	Yes	760	dead (not clear)
Araki	(1990)	63	M	Yes	230	not clear
Araki	(1990)	60	M	Yes	23	not clear
Inada*	(1991)	66	M	Yes	78.3	alive (1yr. 2mo.)
Inada	(1991)	50	M	Yes	5	alive (6mo.)
Our case*	(1992)	38	M	No	<5	alive (1yr. 1mo.)

* : Resectable cases for gastric cancer with portal tumor thrombus

栓を形成する胃癌の予後は当然のことながら極めて不良である．しかし切除例では5年生存例も報告されているので，手術以外に有効な治療法がない現状においては予後の改善をはかるためには，切除を断念することなく，積極的な合併切除に取り組むべきであると考えている．

従来血管造影以外の方法では診断できなかった門脈腫瘍塞栓の診断も超音波検査やCTなどの画像診断の発達で容易になってきており，今後同様の症例は増加していくものと考えられる．当症例では画像診断の読影が不十分で術前に診断できなかったが，進行胃癌では常に門脈腫瘍塞栓も念頭において診断に当たるべきであると考えている．

稿を終わるにあたり，御校閲を賜りました慶應義塾大学外科学教室，都築俊治教授に深謝いたします．

文　献

1) 胃癌研究会編：胃癌取扱い規約．改訂第11版，金原出版，東京，1985
2) 金子周一，金井正信，山本嘉治ほか：門脈腫瘍塞栓により肝外門脈完全閉塞をきたした胃癌の1例．日消病会誌　81：2854—2855，1984
3) 有賀明子，渡辺恒家，檜山義昭ほか：胃癌に伴う門脈内腫瘍塞栓によりcavernous transformationを呈した1例．日消病会誌　83：1143—2247，1986
4) 尾関　豊，鬼束惇義，松本興治ほか：門脈腫瘍塞栓を形成した胃癌の1例．日消病会誌　85：2255—2260，1988
5) 石川浩一，小玉雅志，丹羽　誠ほか：腫瘍塞栓により肝外門脈閉塞をきたした胃癌の一切除例．外科診療　30：1569—1572，1988
6) Takayasu K, Tajiri H, Noguchi M et al: Imaging diagnosis of portal tumor thrombus secondary to gastric cancer. Gastrointest Radiol 14：161—163，1989
7) 星野光典，新井一成，田村清明ほか：門脈腫瘍塞栓を伴う進行胃癌の1治験例．日臨外医会誌　51：322—326，1990
8) Araki T, Suda K, Sekikawa T et al: Portal venous tumor thrombosis associated with gastric adenocarcinoma. Radiology 174：811—814，1990
9) 稲田高男，尾形佳郎，尾澤　巌ほか：肝外門脈腫瘍栓を伴った胃癌の2切除例．日消外会誌　24：2753—2757，1991
10) Kaibara N, Kimura O, Nishida H et al: High incidence of liver metastasis in gastric cancer with medullary growth pattern. J Surg Oncol 28：195—198，1985
11) 深川　茂，佐々木寿英，永井貞彦ほか：著名な腫瘍塞栓を認めた胃癌症例．日癌治療会誌　18：2088—2089，1983

Case Report of Gastric Cancer with Tumor Thrombus Extending into the Portal Vein

Takashi Shirobe, Shuzo Nakamura, Nobutaka Yasui, Masatoshi Ohta, Kazuhiko Yasumura, Youichiro Kakumoto and Yorio Nakagawa
Department of Surgery, Nipponkokan Hospital

A 38-year-old man was admitted to Nipponkokan Hospital with a diagnosis of gastric cancer. At surgery we found a tumor thrombus extending from the superior mesenteric vein to the portal trunk along with gastric cancer. Metastatic lymph nodes in the subpyloric and prepancreatic area were adhering to the pancreas head. The mesocolon was also invaded by cancer. Therefore, pancreatoduodenectomy, resection of the transverse colon and resection of the portal vein were carried out. The resected portal vein was 8 cm in length. End to end anastomosis of the stumps were performed without tension. The patient is alive without signs of recurrence 13 months after surgery. Thus far, 18 patients with gastric cancer with a tumor thrombus in the portal vein have been reported and 4 of them could undergo resection. With the development of imaging technics, this condition is likely to be diagnosed preoperatively. Surgeons should be aware of the possibility of treating such patients.

Reprint requests: Takashi Shirobe　Department of Surgery, Sano Kosei Hospital
1555 Horigome, Sano, 327 JAPAN