日消外会誌　26（4）：1057～1061，1993年

開心術後に著明な肝転移をきたしたalpha fetoprotein産生胃癌の1例

自治医科大学附属大宮医療センター外科，同　病理*

島貫　公義　　宮田　道夫　　清崎　浩一　　佐竹　賢仰
篠原　浩一　　鈴木　　済　　甲斐　敏弘　　山田　茂樹*

手術適応のある心疾患と消化器悪性腫瘍の合併症例に対する外科治療においては，開心術と悪性腫瘍根治術をどの時期に施行すべきかが問題となる．今回，大動脈弁狭窄・閉鎖不全症に対する大動脈弁置換術を先行させ，術後の著明な肝転移のために根治術の機会を逸したα-fetoprotein（αFP）産生胃癌症例を経験したので報告する．症例は76歳の男性で心不全・狭心症を認め，大動脈弁置換手術を目的として入院した．血中αFPが高値のために施行した画像診断にて進行胃癌を認めたが，肝転移と2群（胃癌取扱い則約）以上のリンパ節転移は確認されなかった．心不全症状のため開心術を先行させ，その28日後に開腹手術を施行したところ著明な肝転移を認め，胃切除術後45日目に肝転移巣の増大進行のため肝不全にて死亡した．胃癌の手術時期に関してはそれぞれの胃癌の進行度と予後を考慮し検討する必要があるものと思われる．

Key words: alpha-fetoprotein producing gastric cancer, open heart surgery

はじめに

最近，開心術症例の高齢化に伴い，心疾患と悪性腫瘍が併存する症例に対し，同時または異時的に両者への外科治療を行った報告[1]が散見されるようになった．今回，大動脈弁狭窄・閉鎖不全症に対する大動脈弁置換術後に著明な肝転移を来したα-fetoprotein（α-FP）産生胃癌の手術症例を経験したので報告する．

症　例

患者：76歳，男性

主訴：動悸，息切れ

家族歴：特記すべきことなし．

既往歴：特記すべきことなし．

現病歴：労作時の動悸，息切れを認め，当センターを受診した．聴診上，心雑音を認め，心臓超音波検査にて，大動脈弁狭窄・閉鎖不全症と診断され，精査および心不全治療目的にて入院となった．

入院時検査所見：聴診にてLevine 3/VIの収縮期雑音，Levine 2/VIの拡張期雑音を認めた．腹部に腹水および腫瘤は認めず，体表のリンパ節も触知しなかった．

＜1992年11月11日受理＞別刷請求先：島貫　公義
〒330　大宮市天沼町1－847　自治医大大宮医療センター外科

心臓カテーテル検査，心臓超音波検査にてII度の大動脈弁逆流と80mmHgの大動脈－左室圧較差を認め大動脈弁狭窄・閉鎖不全症と診断された．

血液・生化学検査所見では，軽度の貧血とlactic dehydrogenase（LDH）475mU/ml，BUN 40mg/dlと上昇を認めた．肝機能，血液凝固能に異常を認めなかったが，α-FP値が4,000ng/dlと高値を示したため，消化器悪性病変の有無を検索した．

胃内視鏡所見：胃角部から前壁にかけて，表面凹凸で，白苔をかぶった，易出血性のBorrmann（Borr）I型の隆起性病変が認められた（**Fig. 1**）．生検の結果は未分化腺癌であった．

Computed tomography（CT）検査所見：胃前壁よりに胃内腔へ突出する，辺縁の比較的整な腫瘤像を認めた．胃壁に接したリンパ節の腫大を認めたが，その他の部位に明らかなリンパ節の腫大はなく，肝内腫瘤性病変も認められなかった（**Fig. 2**）．

腹部超音波検査所見：腹腔内に小量の腹水が認められたが，肝内の転移性病変は認められなかった．左季肋部走査にて胃角部前壁よりに胃内壁との連続性を認める22×39mmの有茎性腫瘤病変を認め，胃外壁に接する腫大したリンパ節が描出された．しかし，大動脈周囲のリンパ節腫大は認められなかった（**Fig. 3**）．

Fig. 1 Endoscopic examination shows Borrmann 1 type lesion with white coat

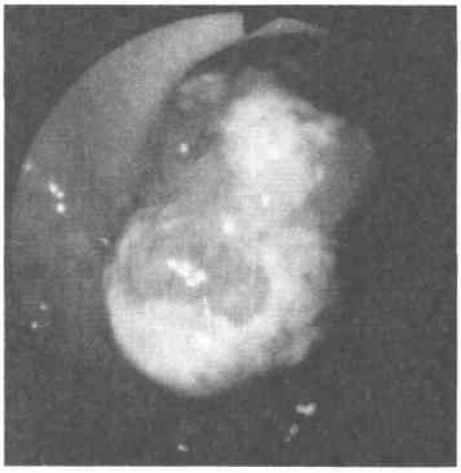

Fig. 2 Computed tomography shows well-defined Borrmann 1 type lesion of the stomach (↑ : tumor * : gastric lumen)

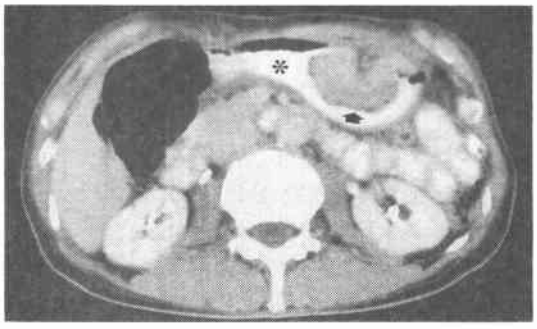

胃癌の肝転移および胃癌取扱い規約[2]による2群以上のリンパ節転移はないものと判断した．また，血清 α-FP の高値は α-FP 産生性胃癌によるものと思われた．

入院後経過：狭心症，心不全症状を示した大動脈弁狭窄・閉鎖不全症のため，まず大動脈弁置換術（1991 7/26）を施行した．術後に心機能の改善が得られ，C-reactive protein (CRP) は正常になったが，末梢血中リンパ球数および小野寺ら[3]の栄養指数（白血球数×リンパ球%×0.005＋Alb×10＝PNI： prognostic nutritional index）の改善のないまま，開心術後28日目に胃切除術を施行した．

手術所見：腹腔内に小量の腹水を認め，肝両葉に転移巣を認めた．胃癌取扱い規約による病期分類では

Fig. 3 Abdominal ultrasonography shows well-defined tumor with heterogenous echo pattern (↑ : tumor ★ : gastric lumen)

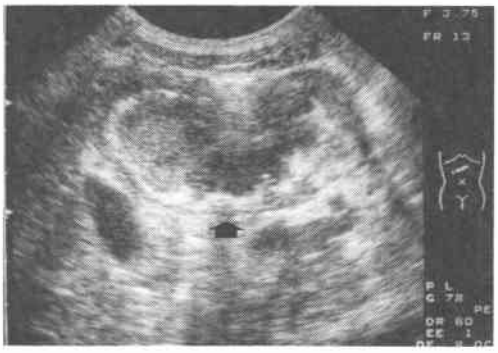

Fig. 4a Resected specimen shows Borrmann type 1 cancer

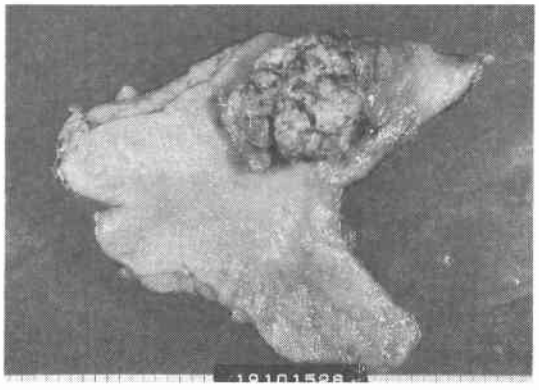

Fig. 4b Alpha fetoprotein stained (αFP) section shows that αFP is distributed in the cytoplasma of the adenocarcinoma (15×2.5) (peroxidase-labeled antibody method)

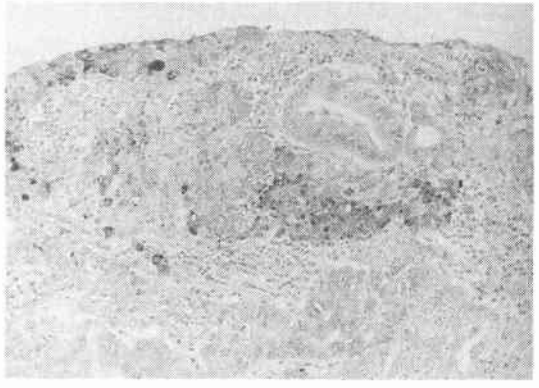

$H_3P_0S_2N_2$の所見で，R_1の胃部分切除術を施行した．

病理所見：胃前壁に6.5×5.0×3.0cmの分葉状のBorr 1型の隆起性病変を認めた（**Fig. 4a**）．酵素抗体法にて未分化型腺癌部位にα-FP陽性所見が認められα-FP産生胃癌と診断した(**Fig. 4b**)．また分化型腺癌部位においてはcarcinoembryonic antigen陽性所見も認められた．

術後経過：術前後のα-FP値は，術前4,000ng/dlであったが，開心術後の26日目に11,000ng/dlに増加し，胃切除後は50,000ng/dlまで上昇した．LDH値は開心術後1次的に増加(932mU/ml)したがこれは人工心肺使用および大動脈弁置換術にともなう溶血によるもので，胃切除術前には437mU/mlまでに低下したが，胃切除後に8,390mU/mlまで上昇した．小野寺らの栄養指数(PNI)は，入院時29.9と低値であったが，開心術前には42.5まで増加し，開心術後7日間は40以上の値を示した．しかし，その後胃切除術前まで40以下の低値が継続した（**Fig. 5**）．

開心術前のCT検査では明らかな肝転移病変は認められなかったが(**Fig. 6a**)，胃切除術後3日目のCT検査では，肝両葉に転移を認めた（**Fig. 6b**）．さらに，術後10日目に上腹部痛および創部ドレーンよりの出血を認めたため，肝転移部位の増大，破裂を疑い再度CT検査を施行したところ肝転移巣の著明な増大を認めた(**Fig. 6c**)．その後，肝不全のために胃切除術後45日目に死亡した．

考　察

α-FP産生胃癌そのものが予後不良で肝転移をきたしやすいと報告[4]されているが，本症例は，開心術，とくに人工心肺の使用，および輸血等による術後の宿主免疫機能低下が肝転移巣の増大を助長した可能性を示す1症例と思われる．

開心術後はInterleukin-2値の低下，Phytohemagglutinin反応の低下を認め，さらにリンパ球サブセットの変動をきたし[5]，また麻酔や手術侵襲および輸血により，術後に免疫機能が低下すると報告されている[6)~8)]．また，本症例と同様に，開心術後に胃癌の急激な進行を認めた症例が報告[1]されていることより，癌発育を抑制しているなんらかの免疫機能が，開心術，

Fig. 5 Changes of LDH (mU/ml), alpha fetoprotein (αFP ng/dl) and prognostic nutritional index (PNI). POD: postoperative day after open heart surgery

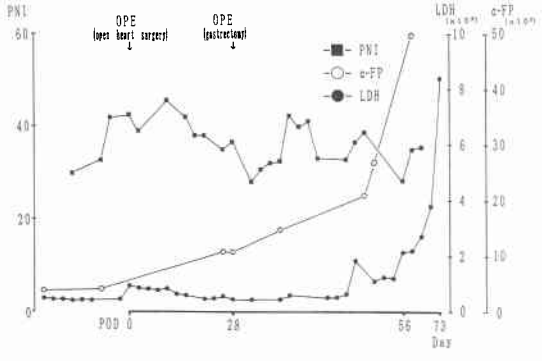

Fig. 6 a: Computed tomography befor open heart surgery shows no metastatic lesion of the liver
b: Three days after the gastrectomy. Multiple liver metastasis were detected
c: Ten days after the gastrectomy. Computed tomography shows prominet growth of metastatic lesions of the liver (↓：site of metastasis)

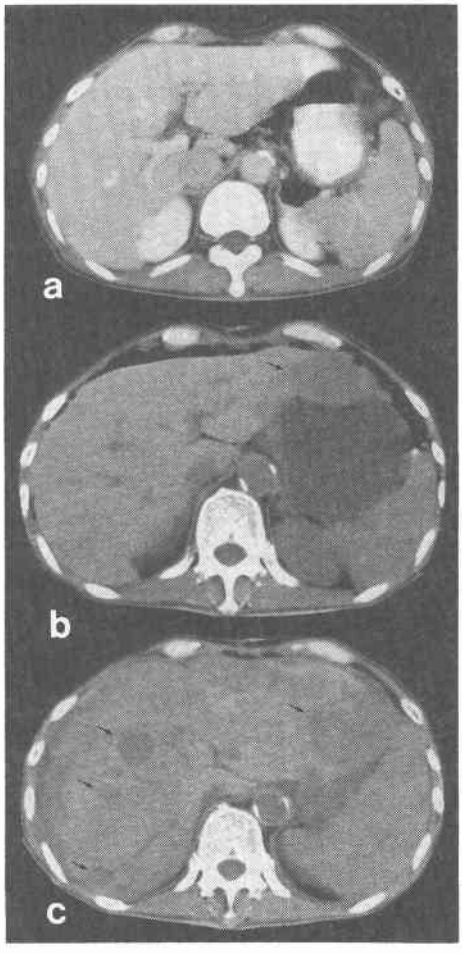

とくに人工心肺装置の使用によって低下し，癌病変の進行を助長した可能性を示唆するものと思われる．

本症例では免疫機能検査は施行していないが，免疫機能とある程度相関するといわれている末梢リンパ球数と血中アルブミン値からみた栄養指数(PNI)を検討すると，胃切除術後早期に経口摂取が開始されてはいるが，術後のPNI値が10日目より40以下に低下し，改善傾向が認められなかった．術後合併症を認めない一般的な胃切除術例では，術後7～10日目にはPNIが改善するが，人工心肺の使用と異時的な2度の手術侵襲により，癌の進展や免疫機能の低下を引き起こし，栄養状態の低下をきたしたものと思われた．

開心術と消化器悪性病変に対する，それぞれの手術時期に関してはさまざまな報告があるが，一定した方針をたてることは困難であると思われる．本症例は，すでに狭心発作と心不全症状をきたした突然死を来す可能性の高い大動脈弁狭窄・閉鎖不全症に併存した進行胃癌症例であり，さらに開心術前にPNIの低下を認めている低栄養状態の症例であったため，開心術を先に施行した．

種々の心疾患と消化管悪性病変に対する外科的処置を同時に行うか，異時性に行うかを問題とする場合に，まず，存在する心疾患に対し，interventional radiologyなどの内科的処置を用いた心機能の改善が期待できるかを検討する必要がある．胃切除術を先に施行し，術後の心不全症状の発現にたいしては大動脈内バルーン駆出法（IABP : intra-aortic balloon pumping）の併用などにより術後の循環機能管理を行い，全身状態の改善後に開心術を行う方法も考えられ，また，虚血性心疾患の場合は経皮的冠動脈形成術の施行により，術前に心病変の改善を期待し，術後のIABP使用にて心機能を管理し，その後冠動脈バイパス術を施行することも可能であると思われる．しかし，本症例のごとく，狭心症発作，心不全症状を示した大動脈弁狭窄・閉鎖不全症では，その予後は急速に悪化し，早急に手術を施行すべきといわれており，開心術を先行させた．大動脈弁狭窄症のみであれば経皮的経動脈的弁形成術を施行し，狭窄を改善させた後に胃切除術を施行し，その後大動脈弁置換術を施行することが可能であると考えられる．

これらの開心術以外の補助的処置により，消化管悪性腫瘍に対する根治術を施行しうる心機能の改善が得られる場合は，消化管に対する手術を先行すべきと思われる．

次に，併存する消化管悪性病変の進行度と根治性，および予後を，手術時期の決定に際して考慮しなければならない．本症例はα-FP産生胃癌であり，根治術が可能な病期と評価したが，予後の面からは胃癌に対する手術を先行させるべきとも考えられる．しかし，根治術を施行したα-FP産生胃癌において，術後早期に肝転移を来す症例が報告[4]されており，α-FP産生胃癌根治術後の開心術が肝転移を助長する可能性を否定することはできず，同時期に手術を施行した場合でも同様の危険性があるものと思われる．術前栄養状態の良好な早期胃癌症例では開心術と同時施行が可能であると報告[1]されているが，すでに低栄養状態の進行胃癌症例では，術後の宿主病変機能低下と低栄養状態を来す開心術との同時施行は術後合併症，および根治性を保つ手術を施行することを考慮した場合かなり難しいものと思われる．また，開心術を先行させ，心機能の改善を得た後に，一刻も早く根治術を施行する方法も考えられるが，開心術を先行させた場合は，本症例のごとく根治術の可能性を失うほどに胃癌病変が短期間に進行することがある．さらに，開心術を先行させた場合，異時手術の時期に関しても問題になる．Crawfordら[9]は冠動脈バイパス術後30日以内に施行した一般外科手術症例では合併症が多く，手術成績が不良で，開心術後，6週間以上置くことが望ましいと報告している．また，高橋らはrapid turnover proteinが低値を示した開心術後3週目に施行した胃切除症例は縫合不全をきたしたと報告[1]している．本症例は開心術後28日目にPNI値が40以下であったが，術後の縫合不全はなく経過した．しかし，消化管悪性疾患の場合は，より早期の手術が必要であり，本症例のように著明な肝転移を認め根治術の機会を逸することがある．

以上より，開心術以外の手段により心機能の改善を期待できる場合は，消化管悪性病変に対する手術を先行することがよいものと思われる．今後，高齢者で胃癌と心疾患が併存し，それぞれに対しての手術適応を認める症例が増加してくるものと思われるが，手術時期に関しては，それぞれの胃癌の進行度と予後および術前栄養状態を十分に考慮して検討しなくてはならないものと思われる．

文　献

1) 高橋俊樹，中埜　粛，松田　暉ほか：冠動脈疾患・悪性腫瘍合併症例に対する外科治療―二期的手術及び同時手術の検討―．日外会誌 90：2037―2043，1989

2) 胃癌研究会編：胃癌取扱い規約．第11版．金原出版，東京，1985
3) 小野寺時夫，五関謹秀，神前五郎：Stage IV, V(Vは大腸癌)消化器癌の非治癒切除，姑息的手術に対するTPNの適応と限界．日外会誌 85：1001—1005，1984
4) Chang YC, Nagasue N, Kohno H et al: Clinicopathologic features and longterm result of alpha-fetoprotein-producing gastric cancer. Am J Gastroenterol 85：1480—1485，1990
5) Hisatomi K, Isomura T, Kawara T et al: Changes in lymphocyte subsets, mitogen responsiveness, and interleukin-2 production after cardiac operations. J Thorac Cardiovasc Surg 98：580—591，1989
6) Eskola J, Salo M, Viljanen MK et al: Impaired B lymphocyte hunction during open heart surgery. Effect of anestheshia and surgery. Br J Anesth 56：333—338，1984
7) Ryhanen P, Huttunen K, Ilonen J: Natural killer cell activity after open heart surgery. Acta Anesthesiol Scand 28：490—492，1984
8) 富樫賢一，矢沢正知，横沢忠夫ほか：開心術後早期の患者における輸血の免疫動態に及ぼす影響．日胸外会誌 36：448—453，1988
9) Crawford ES, Morris GC, Howell JF: Operative risk in patients with previous coronary artery bypass. Ann Thorac Surg 26：215—221，1978

A Case of Alpha-fetoprotein-producing Gastric Cancer with Pronounced Liver Metastasis after Open Heart Surgery

Kimiyoshi Shimanuki, Michio Miyata, Hirokazu Kiyozaki, Masataka Satake, Kohichi Shinohara, Wataru Suzuki, Toshihiro Kai and Shigeki Yamada*
Department of Surgery and *Pathology, Omiya Medical Center, Jichi Medical School

We report a case of alpha-fetoprotein-producing gastric cancer associated with aortic valvular disease. Computed tomography (CT), and ultrasonography for preoperative evaluation of gastric carcinoma revealed no liver metastasis. The patient, a 76-year-old man, underwent aortic valve replacement and gastrectomy in a two-stage fashion. Twenty-eight days after the open heart surgery, gastrectomy was performed. Curative surgery for gastric cancer could not be performed, because of multiple liver metastases. After the gastrectomy, CT showed prominent growth of metastatic tumors of the liver and the patient died of hepatic failure 45 days after the gastrectomy.

Reprint requests: Kimiyoshi Shimanuki Department of Surgery, Omiya Medical Center, Jichi Medical School
1-847 Amanumacho, Omiya, 330 JAPAN