日消外会誌　26（4）：1062～1066，1993年

早期多発胃癌と直腸進行癌の同時性重複癌の1例

金沢西病院外科
牧野　哲也　　林　外史英　　菊池　　誠

われわれは胃多発癌と直腸癌の重複癌症例に対し1期的根治術を施行しえた．症例は56歳の男性．便通異常を主訴に来院，直腸指診にて腫瘤を触知し，大腸内視鏡検査にて限局隆起型進行癌を認めた．生検にて中分化型腺癌との診断をえた．

術前検査中の胃内視鏡検査にて，早期多発胃癌を発見した．1期的根治術可能と考え，胃全摘術＋第Ⅰ群リンパ節の郭清および直腸癌に対して低位前方切除術＋リンパ節郭清を施行した．

術後約1年の現在健在であり，特記すべき腹部症状もない．胃と大腸の重複癌はまれではないが，胃癌が早期多発癌であった点はまれである．

Key words: multiple early gastric cancer, advanced rectal cancer, continuous double cancer

はじめに

最近，平均寿命の延長，術前検査を含めた診断技術の進歩，術後の長期生存，切除標本の詳細な病理組織学的検索などにより，多発癌，重複癌の症例が増加している．

重複癌は1879年 Billroth[1]により報告され，多発癌は1885年 Barth[2]により報告された．それ以来重複癌も多発癌も報告は多数認められる．

しかし，多発早期胃癌と直腸進行癌の同時性症例はきわめて少ないと思われる．

症　例

患者：56歳，男性

主訴：便通異常

既往歴：20歳時虫垂切除を受けた．

現病歴：1991年2月頃より便秘，下痢が頻回にあり，しだいに増強してきたため5月8日当科受診し精密検査のため入院となった．

入院時現症：身長160cm，体重54kg と体格中等．眼瞼結膜に貧血なく，眼球結膜に黄疸もなかった．腹部は平坦で腫瘤も触知しなかった．直腸指診では6時方向に腫瘤辺縁を触知した．

入院時検査所見：一般血液学的検査では異常を認めなかった．腫瘤マーカーは，carcinoembryonic antigen（CEA）7.8ng/ml，carbohydrate antigen（CA）19-9 82.0U/ml，tissue polypeptide antigen（TPA）159U/l と高値を示したが，α-fetoprotein（AFP），CA72-4，National Cancer center stomach 4～39（NCC-ST-439）は正常範囲であった（**Table 1**）．

注腸X線検査：肛門より約10cm の部位に陰影欠損を認め同部位で完全閉塞をきたしバリウムの肛門外への逸脱を認めた（**Fig. 1**）．

大腸内視鏡所見：歯状線より10cm の部位（Ra）に腸管全周を占居する腫瘤を認め，生検にて class V（moderately differentiated adenocarcinoma）であった（**Fig. 2**）．

胃内視鏡検査所見：幽門部大彎線上に辺縁不整な陥凹性病変（IIc）が2つ相接するように認められた．こ

Table 1　Laboratory data on admission

Hematological examination		LDH	327 U/L
WBC	4,800 /mm³	ChoE	0.76 ⊿pH
RBC	493×10⁴ /mm³	BUN	16.1 mg/dl
Hb	14.0 g/dl	Cre	1.07 mg/dl
Ht	41.6 %	Na	144 mEq/l
Plts	24.2×10⁴ /mm³	K	4.1 mEq/l
Blood biochemistry		Cl	105 mEq/l
TP	6.7 g/dl	T-chol	129 mg/dl
T-Bil	0.71 mg/dl	CRP	0.1 mg/dl
D-Bil	0.26 mg/dl	Tumor marker	
Alp	108 U/L	CEA	7.8 ng/ml
GOT	19 Kar. U	CA19-9	82.0 U/ml
GPT	14 Kar. U	TPA	159.2 U/l
S-AMY	173 U/dl	AFP	2.0 ng/dl
γ-GTP	10 U/l	CA72-4	W.N.L
		NCC-ST-439	W.N.L

＜1992年11月11日受理＞別刷請求先：牧野　哲也
〒920　金沢市北町甲77　金沢西病院外科

Fig. 1 Barium enema shows obstruction at the portion of middle to upper rectum

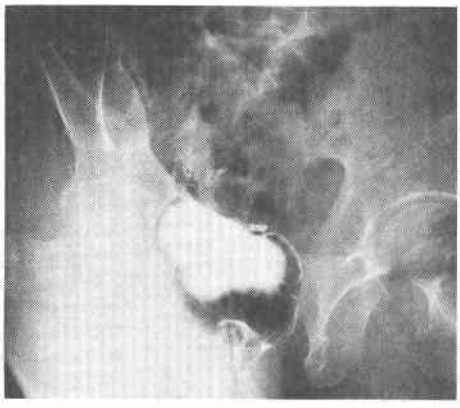

Fig. 2 Colonoscopy reveals an large elevated lesion (Borrmann 1) in the rectum

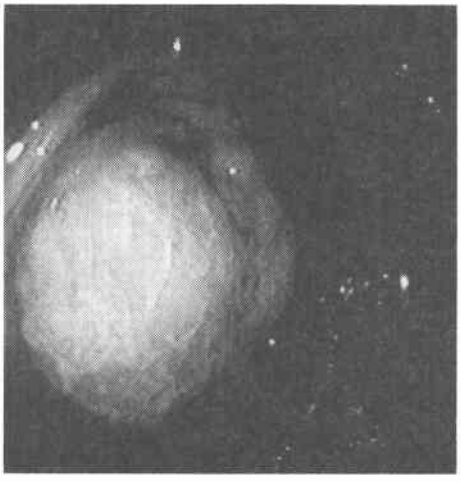

の2病変は内視鏡的に連続性のあるものか否かは，はっきりしなかった．さらに胃体上部後壁にも辺縁不整な陥凹性病変（IIc）を認めた．生検にて幽門部病変は，それぞれ class V(poorly differentiated adenocarcinoma)，胃体上部病変も class V（moderately differentiated adenocarcinoma）であった（**Fig. 3**）．

腹部CT検査：直腸に腫瘤を認めたが，周辺臓器への浸潤および肝転移は認めなかった（**Fig. 4**）．

以上より多発早期胃癌，直腸進行癌の診断のもとに5月22日胃全摘術＋リンパ節郭清術（R1手術）および低位前方切除＋リンパ節郭清術（R3手術）を1期的に施行した．

手術所見：腹水なく，肝転移も認めなかった．直腸癌は腹膜翻転部に一部浸潤していたが腫瘍の主体は腹膜翻転部よりも肛門側に存在し，Ra～Rbと判断した．

肉眼所見：胃幽門前庭部大彎に23×10mmのIIc型早期癌（A），その口側に相接するようにして大彎前壁寄りに10×11mmのIIc型早期癌（B），さらに体部後壁に13×9mmのIIc型早期癌（C）を認めた（**Fig. 5**）．

直腸（Ra～Rb）に全周性にBorrmann 2型（5.8×6.0cm）進行癌を認めた（**Fig. 6**）．

病理組織学的所見：胃癌取扱い規約[3]では病変Aは

Fig. 3 Endoscopic findings.
A. Endoscopic picture shows the depressed lesion (IIc) in the greater curvature of antrum
B. Endoscopic picture shows the depressed lesion (IIc) in the greater curvature of antrum at the oral side of A region
C. Endoscopic picture shows the depressed lesion (IIc) in the posterior wall of upper corpus

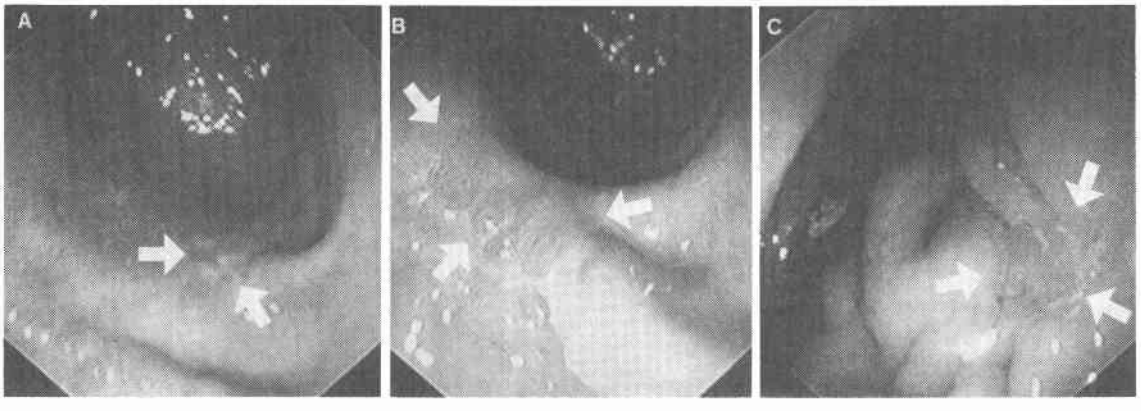

Fig. 4 Computed tomography of the pelvis: The tumor extends into the rectal cavity and no lymph node swelling was detected

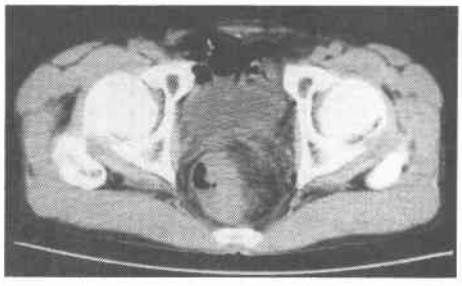

Fig. 5 Macroscopic appearance of resected stomach. Arrows show three IIc type early gastric cancers

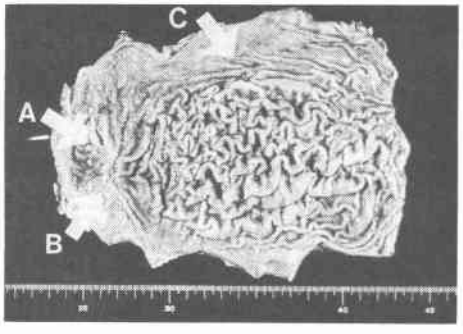

Fig. 6 Macroscopic appearance of resected colon and rectum. Arrow shows the advanced cancer with ulceration (Borrmann 2)

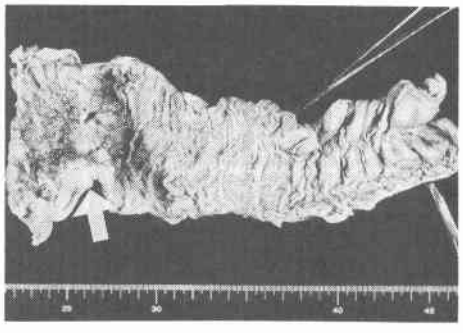

低分化型腺癌でINF β, m, ly_0, V_0であり，病変Bは低分化型腺でINF β, m, ly_0, V_0であり，病変Cは中分化型管状腺癌でINF β, m, ly_0, V_0であった．また所属リンパ節転移は認めなかった．図は組織所見の再構築図（シェーマ）である（**Fig. 7**）．大腸癌取扱い規

Fig. 7 Schematic drawing of the fixed specimen. A, B and C (Three cancers) are separated from each other by the normal mucosa

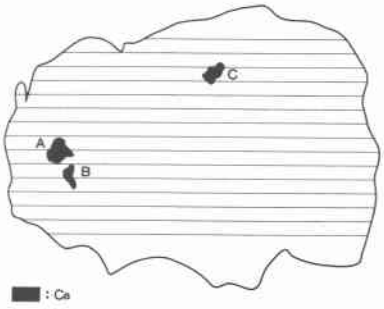

約[4]では直腸病変は高分化～中分化型腺癌でINF β, S, a_2, ly_2, V_1であり所属リンパ節転移をNo, 251に2/16認めた．

術後経過：術後約1年の現在，再発の徴候もなく健在である．

考　察

重複癌と多発癌については本邦では浜田ら[5]が同一臓器に多発するものを多発癌，他臓器と重複した癌を重複癌と定義している．重複癌については，Warren & Gates[6]によれば，(1) 各腫瘍は明らかな悪性像を示す．(2) 各腫瘍は互いに離れた部位に存在する．(3) 一方が他方の転移ではない．とされている．また多発癌については，(1) おのおの病巣が病理組織学的に悪性である．(2) おのおの病巣間に正常粘膜を有する．(3) 一方の病巣が他方の病巣の局所伸展または転移を除外できる．とされている．北畠らは初発癌から1年以内を同時性，1年以上を異時性と定義している[7]．同時性は，最初に診断された癌に対する手術の際行われる術前諸検査で発見されるものが多く自験例も術前検査中に多発早期胃癌が発見された．また異時性は初発癌治療開始後の経過観察中に発見されるものが多い[8]．重複癌，胃多発癌合併症例の予後は，それぞれの癌により決まり，重複癌，胃多発癌合併が，予後に影響をおよぼすことはない．

重複癌のうち胃癌との併存が多いものとして，大腸癌，子宮癌，食道癌，乳癌があげられ[9)10]，また大腸癌との合併としては，胃癌が多い[11)~13]．胃癌と大腸癌の組み合わせの頻度は，2～4％程度と報告されている[14)15]．また多発胃癌の発生頻度は，胃癌全体の5～8％といわれている．自験例のように，早期多発胃癌と進行直腸癌の症例は少なく，1981年1月から1991

Table 2 Previously reported cases of multiple early gastric cancers which had malignancy in rectum during last 10 years

Case No.	Author Reported year		Age & Sex		No. of early gastric cancers
1	Kikuchi[16]	1984	47	F	2
2	Kikuchi[16]	1984	65	F	2
3	Tsuji[10]	1989	58	M	2
4	Mitani[17]	1989	59	M	3
5	Munakata[18]	1989	71	M	2
6	Takahashi[19]	1989	50	M	3
7	Our case	1992	56	M	3

年12月までの医学中央雑誌の検索によれば6例が報告されており自験例を併せて7例（**Table 2**）に過ぎない[10)16)~19)]．この7例の検討では年齢は47～71歳，平均58.0歳．性別は男性5例・女性2例で男性に多かった．胃病変は2病巣4例，3病巣3例であった．また多発胃癌と他臓器癌との重複癌症例は自験例を含めて19例であり，結腸癌，直腸癌との合併が多かった[9)~11)13)14)16)~22)]．

胃内の多発癌の組み合わせでは，早期癌どうしの組み合わせが最も多く[18)23)]，その組織型はほとんどが分化型腺癌であった．自験例は低分化型腺癌と中分化型腺癌の組み合わせであり，まれなものであった．

多発胃癌と単発胃癌を比較すると，多発胃癌では他の癌を併存する頻度が有意に高いとの報告がみられる[24)]．重複癌の場合，とりわけ自験例のごとく同時性重複癌に対しては原則として1期的根治手術施行が適当であろう．しかし，患者の全身状態，およびそれぞれの癌の進行度ならびに根治術の可能性など諸要因により1期的根治手術をあきらめざるをえない症例もあろう．

重複癌症例では，将来，他の臓器に異時性重複癌の発生をみることがあり，精査の間隔を密にすべきと考える．

文　献

1) Billroth T: Die allgemeine chirurgische pathologie und Therapie in 51. Vorlesungen: Ein Handbuch fur Studierende und Arzte. 14 Aufl. Reimer, Berlin, 1899, p908—909
2) Barth: Abstract of presentation. Bull Soc Anat Paris 30: 1, 1855
3) 胃癌研究会編：胃癌取扱い規約．金原出版，東京，1985
4) 大腸癌研究会編：臨床・病理，大腸癌取扱い規約．金原出版，東京，1986
5) 浜田政彦，菅原　努：臨床よりみた重複癌．癌の臨 30：1473—1474，1984
6) Warren S, Gates O: Multiple primary malignant tumors. A survey of the literature and a statistical study. Am J Cancer 16: 1358—1414, 1932
7) 北畠　隆，金子昌生，木戸長一郎ほか：重複悪性腫瘍の発現頻度に関して一症例報告並びに統計的考察．癌の臨　6：337—345，1960
8) 吉野肇一，浅沼史樹，花谷勇治ほか：胃と他臓器の重複癌，その頻度治療成績など．癌の臨　30：1514—1523，1984
9) 安名　主，畑山善行，苅部徳郎ほか：胃と他臓器重複癌の検討．癌の臨　30：1893—1898，1984
10) 辻　一弥，飯塚紀文，加藤抱一ほか：胃多発癌に併った食道，直腸同時性3重複癌の一期的根治手術．日消外会誌　22：123—126，1989
11) 関根　毅，須田雍天：大腸と他臓器との重複癌の検討．日消外会誌　20：765—771，1987
12) 矢部清寿，橋本大定，上寺祐之ほか：大腸胃重複癌の検討．日臨外医会誌　46：512—515，1985
13) 谷川精一：同時性直腸胃（多発癌）重複癌の一例．山口医会誌　22：180—185，1987
14) 加藤知行，山内晶司，森本剛史ほか：大腸と他臓器の重複癌．日消外会誌　14：1099—1107，1981
15) 谷川精一，浜武義征，増田正孝：同時性直腸胃（多発癌）重複癌の1例．外科診療　30：1409—1414，1988
16) 菊地史郎，広田映五，板橋正幸ほか：多発早期胃癌104例の臨床病理学的特徴および重複癌の検討．消内視鏡の進歩　24：121—125，1984
17) 三谷祐司，大久保靖，大和幸保ほか：直腸癌に多発胃癌を伴った重複癌の1例．日臨外医会誌　50：2284，1989
18) 宗像周二，饗場松年，大西雄太郎ほか：扁平隆起型早期大腸癌と早期多発胃癌の同時性重複癌の1例．Endosc Forum digest dis 5：253—257，1989
19) 高橋かおる，大橋　薫，奥山耕一ほか：大腸多発癌（3病巣）と多発早期胃癌（3病巣）との重複癌（計6病巣）の一船員例．海上医研　26：155—159，1989
20) 竹内仁司，小長英二，中村　純ほか：同時性三重複癌（胃，胆嚢，S状結腸）の1治験例．日臨外医会誌　47：増刊号92，1986
21) 梅田貴之，山村義孝，紀藤　毅ほか：18年間にわたり発生した胃（2病変）・大腸（4病変）多発重複癌の1例．臨外　46：375—378，1991
22) 坂井謙一，石黒　淳，石塚俊一郎ほか：多発早期胃癌と大腸絨毛腺腫内癌の同時性重複癌の1例．消内視鏡の進歩　39：364—367，1991

23) 高野　敞，秋田泰郎，竹本照彦ほか：重複癌(早期胃癌と早期直腸癌）の1例．青森中病医誌　29：164—169，1984

24) 福嶋博愛，橋本　謙，小深田盛一ほか：胃と他臓器の重複癌．癌の臨　28：1526—1529，1982

A Synchronous Double Cancer of the Multiple Early Gastric Cancer and Advanced Rectal Cancer

Tetsuya Makino, Toshihide Hayashi and Makoto Kikuchi
Department of Surgery, Kanazawa Nishi Hospital

A one-stage radical operation was performed to treat a patient with multiple early gastric cancer and concurrent rectal cancer. The patient, a 56-year-old man, had had a chief complaint of abnormal defecation. A tumor was palpable on digital examination of th rectum, and colonoscopy revealed an advanced stage Borrmann I tumor. The biopsy diagnosis was moderately differentiated adenocarcinoma. In addition, multiple early gastric cancers were detected by preoperative gastroscopy. The patient, who was received total gastrectomy + lymph node dissection and low anterior resection + lymph node dissection, has remained well for 1 year after the operation. Double cancer consisting of gastric cancer and rectal cancer is not rare, but only a few cases of multiple early gastric cancer and rectal cancer have been reported.

Reprint requests: Tetsuya Makino　Department of Surgery, Kanazawa Nishi Hospital
Koh 77 Kitamachi, Kanazawa, 920 JAPAN