日消外会誌　26（4）：1067～1071，1993年

選択的動脈内セクレチン注入法により局在診断しえた十二指腸ガストリノーマの根治的切除例

京都大学第1外科（*現・京都大学第2外科），
京都大学医療技術短期大学病理**，西宮市立中央病院外科***
上田　幹子*　今村　正之　嶋田　裕　服部　泰章
高橋，清之**　柴田　信博***　野口　貞夫***

悪性十二指腸粘膜下ガストリノーマの根治的切除をした1症例を報告した．37歳の男性．1981年より再発潰瘍に対し計3回の胃切除とさらにイレウスに対する開腹術を受けていた．1989年3月の血清ガストリン値（IRG）は602pg/dlと高く，精査目的で当院に紹介された．セクレチンテスト陽性にてZollinger-Ellison症候群と診断されており，当院で選択的動脈内セクレチン注入法を用いて局在診断したところ，胃十二指腸動脈および上腸間膜動脈内へのセクレチン30単位急速注入40秒後に肝静脈血IRGはそれぞれ370pg/mlと150pg/ml上昇し，脾動脈では有意な上昇を認めなかった．したがって膵頭十二指腸領域にガストリノーマが局在すると診断した．開腹したところ膵頭部に腫瘍を認めず，十二指腸切開にて下行脚内に8×9mmの粘膜下腫瘍を認めたので摘出した．膵頭十二指腸領域のリンパ節郭清後の術中迅速ガストリンアッセイ法を用いたセクレチン試験は陰性で，治癒切除と判定しえた．2年10か月後の現在，無再発生存中である．

Key words：duodenal gastrinoma，selective arterial secrecin injection test，Zollinger-Ellison syndrome

はじめに

最近，十二指腸ガストリノーマの摘出術によりZollinger-Ellison症候群（ZE）を根治しえたという報告[1)~3)]が散見され，局在不明のガストリノーマの多くは十二指腸ガストリノーマであるとする論文もある．今回われわれは選択的動脈内セクレチン注入法（selective arterial secretin injection test：SASIテスト）にて局在診断し十二指腸切開により粘膜下ガストリノーマの摘出術とリンパ節郭清により根治しえたZEの1症例を経験したので報告する．

症例報告

患者：37歳，男性

主訴：精査希望

家族歴：特記すべき事なし．

現病歴：1981年4月8日，胃透視中の十二指腸潰瘍穿孔に対して西宮市立中央病院において緊急的幽門側胃切除術，Billroth-II法による再建術が施行された（第1回手術）．同年4月15日，イレウスに対する手術を受けた．腹腔内に残存するバリウムが原因と考えられた（第2回手術）．1982年7月7日，胃透視を受け吻合部潰瘍を指摘され，内科的治療を受けたが改善せず，同年9月21日残胃追加切除術が施行された（第3回手術）．12月25日，高度貧血および空腸潰瘍を指摘された．セクレチンテストの結果が陽性でZollinger-Ellison（ZE）症候群と診断され，各種画像検査を受けたがガストリノーマを描出できず，1983年1月18日残胃全摘術が施行された（第4回手術）（**Fig. 1**）．

以後無症状のまま経過したが，1989年3月血清ガストリン値は602pg/dlと高値を示し，精査目的にて当院に紹介された．同年5月31日ガストリノーマの局在診断のため今村らが開発した選択的動脈内セクレチン注入法（SASIテスト）を施行した[4)5)]．SASIテストの要点は，腹部動脈造影の際カテーテルの先端を脾動脈，胃十二指腸動脈，上腸間膜動脈におのおの超選択的に進めてセクレチン30uを急速注入した後，肝静脈血を前，20，40，60，90秒後に採取し，肝静脈血ガストリン濃度（HV・IRG）を測定する．セクレチン注入後40秒のIRGが前値から80pg/ml以上かつ前値の20％以上上昇した時，ガストリノーマの栄養動脈と判定して

＜1992年11月11日受理＞別刷請求先：上田　幹子
〒606　京都市左京区聖護院川原町54　京都大学医学部第2外科

Fig. 1 The schema of four previous operations performed since 1981

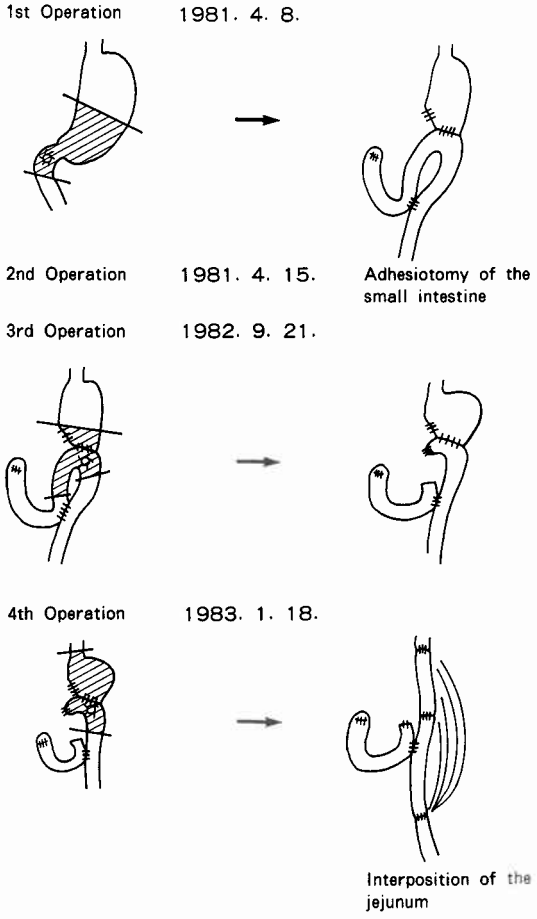

いる（**Fig. 2**）.

本例では，胃十二指腸動脈および上腸間膜動脈にセクレチンを注入した時 HV・IRG はそれぞれ40秒後に370pg/ml と150pg/ml 上昇し，脾動脈では1分間有意な上昇が見られなかった（**Fig. 3**）．したがって胃十二指腸動脈と上腸間膜動脈がガストリノーマの栄養動脈であり，ガストリノーマは膵体尾部には存在せず膵頭十二指腸領域に局在すると診断した．

1989年8月3日5回目の開腹術を施行した．視診，触診，術中エコーにて膵頭部に腫瘍を発見できず十二指腸下行脚内に腫瘍を触知したため同部を切開し，後壁に8×9mm，黄白色の粘膜下腫瘍を認め（**Fig. 4**），正常粘膜を含めて腫瘍摘出術を施行した．迅速病理診断はカルチノイドであった．No. 8, 12, 13ab, 17ab リンパ節[6]を郭清した後，術中迅速ガストリンアッセイ

Fig. 2 The schema illustrates how to perform selective arterial secretin injection test. Bolus injection of secretin are done from the catheter selectively inserted in the gastroduodenal, splenic or superior mesenteric arteries. Then blood samples are taken from the hepatic vein. If the rise in hepatic venous IRG level is above 80pg/ml and also above 20% from the basal level at 60 seconds after the injection of secretin into some artery, the artery is considered to be the feeder of gastrinoma

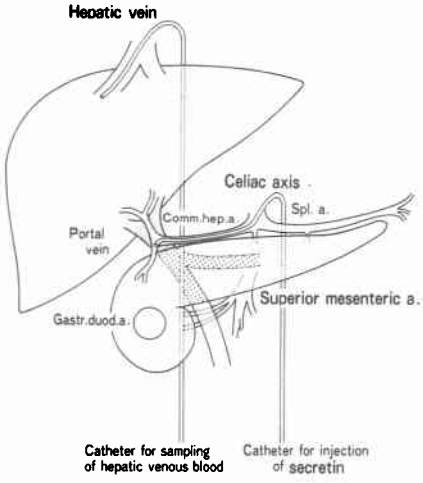

Fig. 3 The result of SASI test shows that the gastroduodenal and superior mesenteric arteries are the feeders of gastrinomas

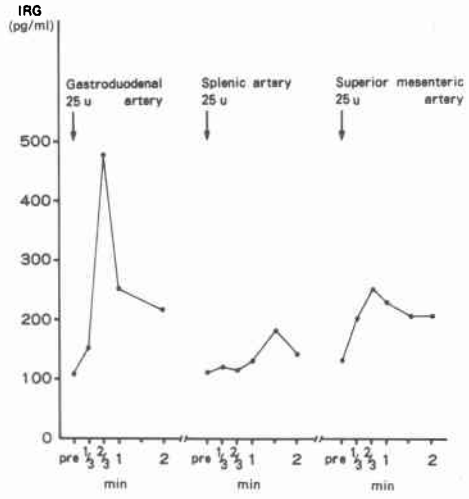

法によるセクレチン試験を行った．結果は陰性であった．術後18時間の IRI は32pg/ml と正常化した（**Fig.**

Fig. 4 The gastrinoma (8×9mm) was found in the submucosa of the posterior wall of the descending duodenum (arrow)

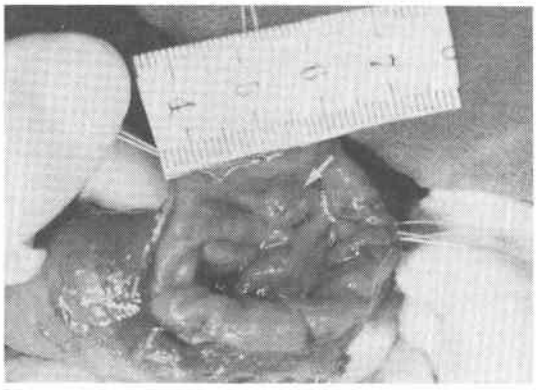

Fig. 5 Intraoperative secretin test shows negative response, which leads us to conclude the operation to be curative

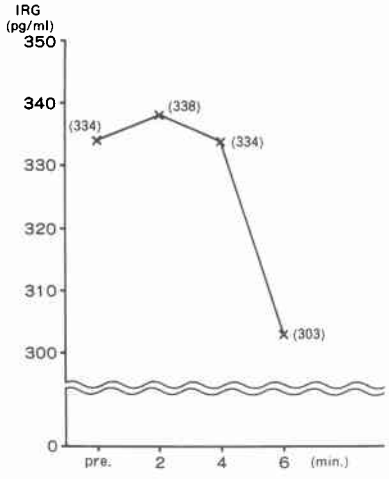

5).

十二指腸粘膜下腫瘍を病理組織学的に検索した結果，核比の増大など細胞異型を示す類円形細胞が不規則な集塊状ないしリボン状配列を示して浸潤性に増生していた(**Fig. 6a**). これらの腫瘍細胞は Grimelius 銀染色陽性所見を示すとともに，酵素抗体法（間接法）においてガストリン陽性所見を呈した．同時に，ソマトスタミン陽性細胞，グルカゴン陽性細胞も少数(1％以下)混在していた．リンパ節は1個の17b リンパ節のみに，原発巣と同様な組織学的所見を示す転移を認めた（**Fig. 6b**).

Fig. 6a The histological examination of duodenal submucosal tumor shows invasive growth of atypical cells with focal and ribbon-like irregular arrangement (H.E. ×200)

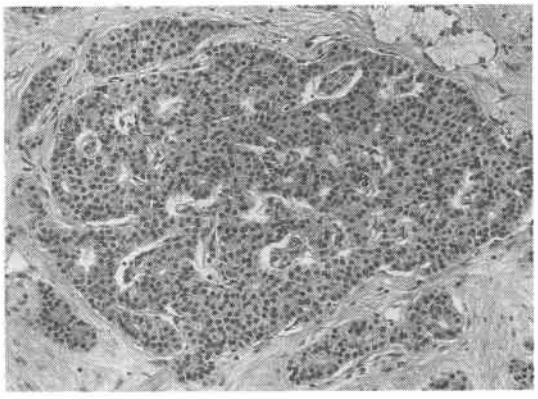

Fig. 6b The histological examination of No. 17b lymph node shows the same finding as the main tumor which means to be metastatic (H.E. ×200)

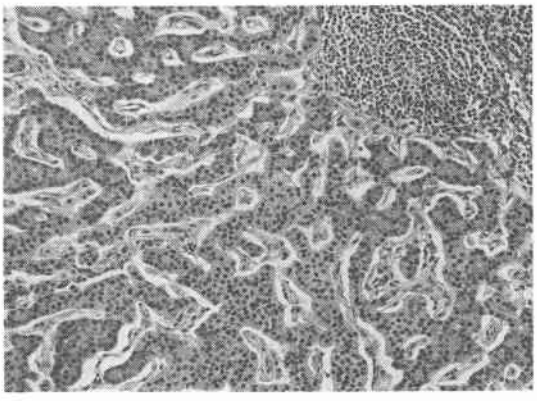

以上のごとく No. 17b リンパ節転移を有する十二指腸ガストリノーマと診断された．術後2年10か月経過した現在患者は無再発生存中で根治切除しえたと考えられる．

考　察

ガストリノーマは，1955年に Zollinger-Ellison により胃酸過剰分泌と難治性消化性潰瘍を伴う非 β 膵島腫瘍として初めて報告された[7]．1958年 Oberhelman らは胃全摘をすることなく十二指腸粘膜下ガストリノーマ摘出術により治癒切除しえた症例を報告した[8]．最近では，ZES の3分の2は膵外性ガストリノーマであると推測する報告もあり[9]，中でも十二指腸ガストリノーマ症例の報告が増えている．それとともに，

膵ガストリノーマと十二指腸ガストリノーマでは異なった病態を呈することも明らかにされつつある[3]．本症例はSASIテストにて局在を診断したが，本法は画像診断で描出しえない1cm以下のガストリノーマの局在診断法に有用である[10)~12)]．膵頭十二指腸領域のガストリノーマで丹念な検索をしても発見できないガストリノーマの場合しばしば十二指腸壁内にミクロガストリノーマが存在するとThompsonらは述べており[1]，本症例も触診や術中エコーにて膵頭部にガストリノーマを発見できず十二指腸壁内腫瘤の触知がガストリノーマの発見につながった．1991年度第12回米国内分泌外科学会の報告では，65例の十二指腸ガストリノーマの大きさは2.8～10.1mm（平均6mm）で全例粘膜下腫瘍であり，固有筋層までの浸潤例も7例みられ，約50%にリンパ節転移を有したとしている[13]．本症例のごとく粘膜下ガストリノーマを壁外から触知するのはまれであり，Thompsonらは全例に十二指腸切開による粘膜下腫瘍の検索を勧めている[1]．また，十二指腸ガストリノーマの認識とともに内視鏡下生検法による局在診断例も散見される[14)15)]が，リンパ節転移率を考慮すると，内視鏡下腫瘍摘出では不十分と考えられる．本症例は発症より9年経過していたが肝転移はなかった．私達の集計でも十二指腸ガストリノーマは肝転移率9%と低く膵ガストリノーマの肝転移率60%より有意に低かった[3]．

以上より，十二指腸ガストリノーマは腫瘍の十二指腸全層部分切除による摘出とリンパ節郭清により治癒切除が期待でき[1)3)13)]，これまでの原発巣を同定できずに胃全摘出術を施行されたZES症例の中には，本症例のごとく十二指腸ミクロガストリノーマが原因のものもかなり含まれていたと推察され，SASIテストによる正確な局在診断に基づく根治的手術により治癒切除しうる症例も多いと考えられる．しかし私達も報告してきたように十二指腸と膵頭部の両方にガストリノーマが存在する症例があり，その確認のため術中セクレチン試験が必須である[4)5)]．術中迅速ガストリンアッセイ法を用いた術中セクレチン試験は手術の根治性の評価に有用で，とくに胃が残存する患者においては残胃全摘出術をする必要がないことを確認できる点でも有用と考えられる．

文　献

1) Thompson NW, Vinik AI, Eckhauser FE: Microgastrinoma of the duodenum. Ann Surg 209：396—404, 1988
2) Delcore R Jr, Cheung LY, Friesen SR: Characteristics of duodenal wall gastrinomas. Am J Surg 160：621—624, 1990
3) Imamura M, Shimada Y, Kanda T et al: Clinicopathological characteristics of duodenal microgastrinomas. World J Surg 16：703—710, 1992
4) Imamura M, Takahashi K, Adachi H: Usefulness of selective arterial secretin injection test for localization of gastrinoma in the Zollinzer-Ellison syndrome. Ann Surg 205：230—239, 1987
5) Imamura M, Takahashi K, Tobe T: Curative resection of multiple gastrinomas aided by selective arterial secretin injection test and intraoperative secretin test. Ann Surg 210：710—718, 1989
6) 日本膵臓学会編：膵癌取扱い規約．第3版，金原出版，東京，1986
7) Zollinger RM, Ellison EH: Primary peptic ulcerations of the jejunum associated with islets cell tumors of the pancreas. Ann Surg 142：709—728, 1955
8) Oberhelman HA Jr, Nelson TS, Dragstedt LR: Peptic ulcer associated with tumors of the pancreas. Arch Surg 77：402—415, 1958
9) Norton JA, Doppman JL, Collen MJ et al: Prospective study of gastrinoma localization and resection in patients with Zollinger-Ellison syndrome. Ann Surg 204：468—479, 1986
10) Doppman JL, Miller DL, Chang R et al: Gastrinoma: Localization by means of selective intraarterial injection of secretin. Cardiovasc Radiol 26：25—29, 1990
11) Williams DM: Intraarterial secretin injection for gastrinoma localization. Radiology 10：9—11, 1990
12) Rosato FE, Furnary AM, Gardiner GA et al: Selective arterial stimulation of secretin in localization of gastrinomas. Surg Gynecol Obstet 171：196—200, 1990
13) Thom AK, Norton JA, Axiotis CA et al: Location, incidence, and malignant potential of duodenal gastrinomas. Surgery 110：1086—1093, 1991
14) Peter R, Wickbom G, Ohrn PG et al: Endoscopic diagnosis and treatment of duodenal gastrinoma. Gastrointest Endosc 36：511—513, 1990
15) Darrell DW, Manne RK, Robert AS et al: Endoscopic diagnosis of a duodenal gastrinoma. Gastrointest Endosc 34：430—431, 1988

Curatively Resected Case of a Duodenal Gastrinoma which was Located by Selective Arterial Secretin Injection Test

Mikiko Ueda*, Masayuki Imamura, Yutaka Shimada, Yasuaki Hattori, Kiyoyuki Takahashi**, Nobuhiro Shibata*** and Sadao Noguchi***
First (now Second*) Department of Surgery, Kyoto University Medical School and
**Division of Pathology, College of Medical Technology of Kyoto University
***Department of Surgery, Nishinomiya City Central Hospital

A malignant duodenal submucosal gastrinoma in a 37-year-old man is reported. Since 1981 he has had three times gastrectomies and one operation for lieus. In May 1989, hypergastrinemia (602 pg/dl) was noticed by a doctor and he was sent to our hospital. The diagnosis was Zollinger-Ellison syndrome because of a positive secretin test. We performed the selective arterial secretin injection test for locating gastrinomas. Increase of the hepatic venous IRGs 40 seconds after bolus injection of 30 units secretin into the gastroduodenal artery and superior mesenteric artery was 370 pg/dl and 150 pg/dl, respectively. But the increase was not meaningful after the injection of secretin into the splenic artery. Thus gastrinoma was diagnosed as being located in the pancreaticoduodenal region. At the operation, the tumor (8 × 9 mm) was found in the submucosal layer of the descending duodenum, not in the pancreatic head, and was resected. An intraoperative secretin test by the rapid gastrin immunoassay method after the lymph node dissection around the pancreaticoduodenal region was negative, which led us to conclude that the operation was curative. The patient is alive with no recurrence 2 years and 10 months after the last operation.

Reprint requests: Mikiko Ueda Second Department of Surgery, Kyoto University Medical School
54-Kawara-cho, Shogoin, Sakyo-ku, Kyoto, 606 JAPAN