日消外会誌　26（4）：1072～1075，1993年

大腸癌肝転移に対して肝切除と術後肝動注多剤免疫化学療法を施行した4例の検討

山口大学第2外科
岡　正朗　内山　哲史　清水　良一　矢野　一麿
西田　峰勝　硲　彰一　下田　宏二　鈴木　道成
原田　菊夫　鈴木　敞

肝臓内には，Kupffer細胞やPit細胞をはじめとする種々の非実質細胞が存在しており，これらの細胞は強い抗腫瘍活性を持つことが報告されている．そこで，肝非実質細胞および腫瘍浸潤リンパ球を活性化することにより残存腫瘍細胞を制御することが残肝再発防止に有効と考え，4例の大腸癌肝転移症例に肝切除後，教室独自の肝動注多剤免疫化学療法を行った．すなわち，開腹時に肝動脈内にカテーテルを留置，皮下埋め込み式リザーバーよりinterleukin-2(IL-2)，OK-432，adriamycin(10mg)およびcyclophosphamide(300mg)を肝動注し，さらにOK-432を筋注，famotidineを経口投与した．対象となった4例は，H_1が2例，H_2およびH_3が1例であり，肝切除後動注療法を施行しなかった9例（H_1が7例，H_2が2例）と比較した．その結果，40か月生存率は，非動注例の45%に対して，動注例100%と良好な結果を得た．また，本動注療法により末梢血natural killer活性の増強を認めた．

Key words: liver metastases from colorectal cancer, hepatic resection, intrahepatic combined immunochemotherapy

はじめに

大腸癌の予後は比較的良好といわれているものの，肝転移がその予後を大きく左右している．大腸癌の肝転移巣の特徴として比較的限局していることが多く他の遠隔転移が少ないことや発育が緩徐であること，また，画像診断の進歩や腫瘍マーカーの開発により肝再発の早期診断が可能になってきたことなどにより肝切除が積極的に行われるようになってきた．

肝切除が現在のところ大腸癌肝転移に対する最も有効な治療と考えられているが[1]，その適応や切除範囲，さらには肝切除後の再発予防など，いまだ解決されていない多くの問題を抱えている．とくに，肝切除後の残肝再発は，肝切除後の予後を左右する重要な因子といえる．現在，われわれは，切除不能肝細胞癌に対して，肝非実質細胞および腫瘍浸潤リンパ球の抗腫瘍活性を増強することによる癌治療を新しく考案し，種々のbiological response modifier（BRM）および少量の抗癌剤を併用した．教室独自の肝動注多剤免疫化学療法を施行しているが，CR 4例を含め有効率53.3%と良好な結果を得ている[2]．

以上の結果を基に，今回，大腸癌肝転移にて肝切除を施行した4例に，術後本療法を行い，その効果を免疫能および予後の面から検討した．

対象および方法

対象：1976年から1990年までに，山口大学第2外科にて入院加療した大腸癌肝転移症例は64例であり，同時性肝転移41例，異時性肝転移23例であった．これら肝転移症例のうち，17例（同時性8例，異時性9例）に肝切除を施行したが，今回，これら肝切除17例のうち，術後肝動注多剤免疫化学療法を施行した4例と術後動注療法を施行しなかった9例を対象とした．なお，対象外の4例は，2例が術死，また2例は5-Fluorouracil（5Fu）の動注療法例であった．対象例にはすべて，原発巣の治癒切除を施行した．なお，肝転移度および治癒切除の判定は大腸癌取扱い規約[3]により行った．

肝切除後の肝動注多剤免疫化学療法：動注療法は，術中に胆嚢摘出術，胃十二指腸動脈および右胃動脈を結紮切離後，胃十二指腸動脈より肝固有動脈内にカ

＜1992年12月9日受理＞別刷請求先：岡　正朗
〒755　宇部市小串1144　山口大学医学部第2外科

Fig. 1 Schedule of intrahepatic combined immunochemotherapy

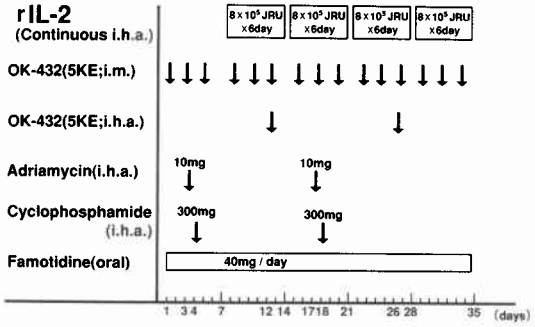

テーテル（Anthron P-U catheter, Toray）を挿入し，同カテーテルを接続した皮下埋め込み式リザーバー（Infuse-A-Port, Infusaid Inc.）より，肝切除 2 週後に開始した．肝動注多剤免疫化学療法のレジメンとしては，recombinant interleukin-2（rIL-2）を 1 日80万 JRU，週 6 回の肝動注を 4 週間施行し，また，OK-432（5 KE）を day 1より週 3 回筋注および day 12と26に5KE の肝動注，adriamycin を day3と17に10m 肝動注，cyclophosphamide を day4と18に300mg 肝動注し，H_2-blocker（famotidine）を連日全身投与した（**Fig. 1**）．

免疫能パラメーター：末梢血単核球（PBMC）を比重遠心法にて分離後，K562を target とし，クロム放出試験にて natural killer 活性（NK 活性）を測定した．

統計処理：累積生存率は，Kaplan-Meier 法より算出し，generalized Wilcox 検定により有意差検定を行った．

結　果

対象例の背景因子：術後動注施行 4 例の臨床的背景は，男性 3 例，女性 1 例で，H_1が 2 例，H_2および H_3 がそれぞれ 1 例であり，すべて同時性肝転移症例であった（**Table 1**）．肝切除術式は，H_1症例には肝部分切除と亜区域切除それぞれ 1 例，H_2症例と H_3症例には外側区域切除＋部分切除を施行した．なお，H_3を除く 3 例では，すべての肝転移巣を摘出したことを，術中エコーにて確認した．一方，術後動注非施行 9 例の臨床的背景は，男性 6 例，女性 3 例で，H_1が 7 例，H_2 が 2 例であり，異時性肝転移 7 例，同時性肝転移 2 例であった．術式は，H_1症例には肝部分切除（3 例），区域切除（2 例），および肝葉切除（2 例）を行い，H_2症例には肝葉切除＋肝部分切除を施行した．

Table 1 List of patients with liver metastases from colorectal cancer having hepatic resection

Non-ACIT group

No	H	Meta. or Syn.	Procedure
1	H_1	Metachronous	Partial resection (PR)
2	H_1	Synchronous	Segmentectomy
3	H_1	Metachronous	Segmentectomy
4	H_1	Metachronous	Right lobectomy
5	H_1	Metachronous	Partial resection
6	H_1	Metachronous	Extended right lobectomy
7	H_1	Metachronous	Partial resection
8	H_2	Metachronous	Left lobectomy＋PR
9	H_2	Synchronous	Right lobectomy＋PR

ACIT group

1	H_1	Synchronous	Partial resection
2	H_1	Synchronous	Segmentectomy
3	H_2	Synchronous	Segmentectomy＋PR
4	H_3	Synchronous	Segmentectomy＋PR

Fig. 2 Survival time of patients with liver metastases after hepatic resection. ACIT : intrahepatic combined immunochemotherapy, No treatment : without intrahepatic chemotherapy

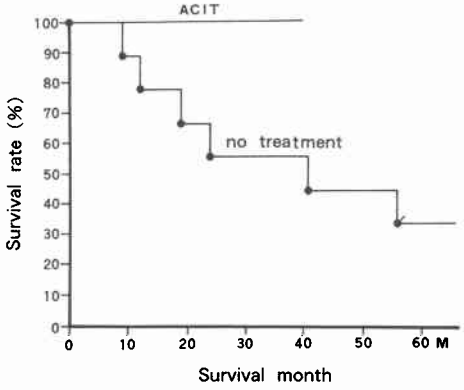

術後肝動注多剤免疫化学療法施行例の予後：肝切除 2 週間後より ACIT を施行したが，2 例が最長 3 年 4 か月の生存，他の 2 例が 2 年 4 か月，2 年 3 か月それぞれ生存しており，40か月生存率は100％と，非動注 9 例が45％であったのに比較して良好な結果を行た（**Fig. 2**）．

NK 活性の推移：動注療法前後の末梢血 NK 活性を比較検討したところ，動注後には明らかな NK 活性の増強が認められた（**Fig. 3**）．

考　察

最近，大腸癌肝転移に対する肝切除が積極的になさ

Fig. 3 Change of NK activity during intrahepatic combined immunochemotherapy

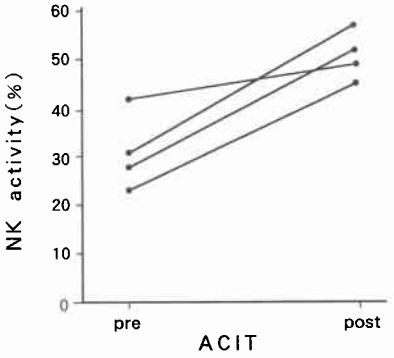

れるようになり，その治療成績も5年生存率が20～25%と報告され[4]，非切除例よりも予後良好なことから[1)5)~7)]肝切除術が大腸癌の肝転移に対する最も有効な治療と考えられるようになった．一方，肝切除後の予後規定因子の1つとして残肝再発が挙げられる．Iwatsuki ら[8]も肝切除後2年以内に再発する症例が最も多いと報告しており，また，再発形式の検討では残肝再発が多いとされている[9)~11)]．これら残肝再発は，肉眼的に取りきれたと思われても，すでに存在する微小転移や術中に散布された腫瘍細胞が術後増殖するためと考えられ，何らかの術後補助療法が必要となることを示唆している．

肝切除後の再発予防に関しては，全身化学療法を勧めるもの[8]や，腹腔内の5Fu投与の報告[9]がある．一方，残肝再発を重視した場合，やはり肝局所に抗癌剤を投与することが考えられ，Kemeny ら[12]は fluorodeoxyuridine の持続肝動注が良好であり，副作用として硬化性胆管炎の発生が最も重篤であったと報告している．本邦では，術前術後の肝動注[11]や薬剤感受性試験に基づいた術後肝動注療法[10]の有効性が報告されている．これら化学療法の報告は多いものの，免疫療法の有用性についてはいまだ検討されていないのが現状である．

術後には免疫能が明らかに低下すること[13]，また大腸癌患者では免疫抑制に働く prostaglandin E2が門脈内で明らかに高いこと[14]，さらに，経験的に術後に残存腫瘍が急激に増大することがあるなどは免疫療法の必要性を示唆しているものと考えられる．もともと肝臓には強い抗腫瘍活性を持つ肝非実質細胞が存在し[15]，実験的にも門脈内に移植した腫瘍細胞の約70%は4時間以内に破壊される[16]．したがって，肝非実質細胞を活性化することは残肝再発を防止するための有力な方法と考えられる．われわれは，動物実験において，IL-2血管内投与が肝非実質細胞を活性化し，肝転移巣の増殖を著しく抑制することを観察しており[17]，臨床研究においても，肝細胞癌患者に対して前述の肝動注免疫化学療法を施行し良好な結果を得ていることから[2]，免疫療法により肝腫瘍の制御は可能であると思われた．そこで，本免疫療法を大腸癌肝転移症例の肝切除後再発防止に有効と考え，施行した．なお，本療法施行例は，全例同時性肝転移症例であり，非施行例に異時性肝転移症例が多かったが，肝切除後の予後については，同時性と異時性で差を認めないと報告されている[8]．症例数が少なく，十分な評価は行えないものの，患者末梢血のNK活性は明らかに増強され，肝切除後に肝動注療法を施行しなかった症例に比べ，現在のところ全例生存していることから，術後免疫療法が再発防止に有効である可能性を示唆していると考えられ，現在症例を重ね検討中である．

本研究の一部は文部省一般研究（C）02670579の援助を受けた．

文　献

1) Coppa GF, Eng K, Ranson JH et al: Heptic resection for metastatic colon and rectal cancer. Ann Surg 202：203—208, 1985
2) 岡　正朗，硲　彰一，下田宏二ほか：各種BRMを併用した新しい肝動注療法（複合免疫療法）．外科治療　66：252—258, 1992
3) 大腸癌研究会編：臨床病理大腸癌取扱い規約．改訂第2版，金原出版，東京，1985
4) Steele G, Ravikumar TS: Resection of hepatic metastases from colorectal cancer. Ann Surg 210：127—138, 1989
5) Adson MA: Resection of liver metastases —When is it worthwhile? World J Surg 11：511—520, 1987
6) 洲之内広紀，武藤徹一郎，長島郁雄ほか：肝転移を伴う大腸癌の手術．外科診療　30：931—938, 1988
7) 高橋利通，大木繁男，大見良裕ほか：大腸癌肝転移切除例の検討．日本大腸肛門病会誌　41：128—134, 1988
8) Iwatsuki S, Ksquivel CO, Gordon RD et al: Liver resection for metastatic colorectal cancer. Surgery 100：804—810, 1986
9) August DA, Sugarbaker PH, Ottow RT et al: Hepatic resection of colorectal metastases. Ann Surg 201：210—218, 1985
10) 山口明夫，木村寛伸，黒坂慶幸ほか：大腸癌肝転移

巣の残肝再発とその対策．日消外会誌 24：1985—1989, 1991
11) 奥山和明，小野田昌一，唐司則之ほか：大腸癌肝転移予防のための治療—とくに肝切除後の残肝再発について—．日本大腸肛門病会誌 44：344—348, 1991
12) Kemeny MM, Goldberg D, Beatty JD et al: Results of a prospective randomaized trial of continuous regional chemotherapy and hepatic resection as treatment of hepatic metastases from colorectal primaries. Cancer 57：492—498, 1986
13) Slade MS, Simmons RL, Yunis E et al: Immunodeppression after major surgery in normal patients. Surgery 78：363—372, 1975
14) 洲之内広紀：大腸癌肝転移からみた原発巣における局所免疫能とプロスタグランジンE_2との関係に関する研究．日消外会誌 23：1220—1230, 1990
15) Weiss L, Ward PM, Holmes JC: Liver-to-lung traffic of cancer cells. Int J Cancer 32：79—83, 1983
16) Wiltrout RH, Herberman RB, Zhang S et al: Role of organ-associated NK cells in decreased formation of experimental metastases in lung and liver. J Immunol 124：4267—4275, 1985
17) 硲 彰一：門脈内OL-2持続投与による肝転移巣増殖の抑制と肝臓内単核球の細胞障害活性の増強．山口医 39：401—410, 1990

Case Study of Intrahepatic Combined Immunochemotherapy after Hepatic Resection for Four Patients with Liver Metastases from Colorectal Cancer

Masaaki Oka, Tetsuji Uchiyama, Ryoichi Shimizu, Kazuma Yano, Minekatsu Nishida, Shoichi Hazama, Kouji Shimoda, Michinari Suzuki, Kikuo Harada and Takashi Suzuki
Department of Surgery II, Yamaguchi University School of Medicine

We performed intrahepatic combined immunochemotherapy (ACIT) after hepatic resection for patients with liver metastases from colorectal cancer to prevent recurrence in the liver. ACIT consists of 5 different agents, ie, recombinant interleukin-2 (IL-2), OK-432, adriamycin, cyclophosphamide and famotidine. The survival rate of patients with ACIT (40-month survival rate; 100%) was higher than that of 9 patients without intrahepatic therapy (40-month survival rate; 45%). Natural killer activity was augmented significantly after ACIT. Thus, intrahepatic combined immunochemotherapy after hepatic resection for liver metastases from colorectal cancer may be worth performing in further clinical trial.

Reprint requests: Masaaki Oka Department of Surgery II, Yamaguchi University School of Medicine
1144 Kogushi, Ube, 755 JAPAN