日消外会誌　26（4）：1076～1080，1993年

下大静脈に腫瘍栓を有する後区域肝細胞癌に体外循環下に下大静脈処理を先行させ切除した1例

名古屋大学医学部第2外科
野浪　敏明　中尾　昭公　横山　逸男
原田　明生　黒川　剛　村上　裕哉
鳥井　彰人　平岡　英策　高木　弘

Biopump体外循環下に下大静脈の処理を先行させて腫瘍栓の散逸を防ぎ，bypass解除後肝切除を行うことによって，vascular exclusion時間を短縮できた症例を経験した．症例は66歳の男性で検診の結果，AFPの異常を発見され，CT，腹部超音波，血管造影にて下大静脈に腫瘍栓を有する肝右葉後区域を中心とする肝細胞癌と診断して手術を施行した．腫瘍栓は右肝静脈から下大静脈の横隔膜部まで達しており，Biopump®による体外循環下vascular exclusionのもとに，下大静脈を切開して腫瘍栓摘除，右肝静脈の切離を行った．下大静脈切開部を閉鎖後，下大静脈と肝門部の遮断を解除した後，肝右葉切除を行った．遮断時間は27分と短時間であった．術後経過は良好であり第29病日に退院した．本症例に行った下大静脈処理を先行させた肝切除は，vascular exclusionの時間を短縮でき有用であると考えられた．

Key words: hepatocellular carcinoma with tumor thrombus in the vena cava, hepatectomy, veno-venous bypass

はじめに

下大静脈内に腫瘍塞栓を有する肝癌の切除は，肝切除操作中に下大静脈内の腫瘍栓が遊離して流出する危険がある．この危険を避けるために，Biopump体外循環下に下大静脈を遮断して肝切除と腫瘍栓の摘除を同時に行う方法が提唱されている[1)2)]．この方法は腫瘍栓が散逸する危険がなく合理的であるが，veno-venous bypass中に肝切除も行うため，bypassの時間が長くなる．長時間の肝阻血に対処するために，しばしば肝の持続灌流の併用も行われている[2)3)]．われわれはBiopump体外循環下に下大静脈の処理を先行させて腫瘍栓の散逸を防ぎ，bypass解除後肝切除を行うことによって，vascular exclusion時間の短縮を計った症例を経験したので報告する．

症　例

患者：66歳，男性

主訴：症状なし．

家族歴：特記すべきことなし．

既往歴：特記すべきことなし．

現病歴：1991年11月1日近医にて検診の結果，AFPの異常を発見され，CTにより肝腫瘍を指摘された．同年12月3日に精査治療のため，当科を紹介され受診した．12月5日に当科関連病院へ精査のため入院した．この時点でAFPが26,910ng/mlと高値を示し，CT，腹部超音波（以下US），腹部血管造影にて肝右葉後区域を中心とする肝細胞癌と診断した．腹部血管造影時，右肝動脈内にAdriamycin 50mgとLipiodol 6ml emulsionの投与とスポンゼルによる右肝動脈塞栓術を施行した．1992年1月7日には，AFPが941ng/mlまで下降し，1月7日に同病院を退院した．その後，当科外来でfollow upをしたが，AFPが再び漸増しはじめ，CTにて肝内の腫瘍壊死部に一部viableな部分と右肝静脈腫瘍塞栓を認めたため手術を勧め，1992年3月17日当科へ入院した．

入院時現症：身長160cm，体重53kg，栄養状態良好，血圧130/70mmHg，脈拍68/min，貧血，黄疸なし．

入院時血液検査所見：AFP 10,501ng/ml，PIVKA-II 0.4AU/ml，HBs antigen(－)，HBs antibody(＋)，HCV antibody（－）であった．Hepaplastin test

＜1992年12月9日受理＞別刷請求先：野浪　敏明
〒466　名古屋市昭和区鶴舞町65　名古屋大学医学部第2外科

59.3%, Prothrombin time 72.3%と凝固能の低下を認めたが, ICG消失率, ICG停滞率はほぼ正常値を示した (**Table 1**).

CT：肝後区域を中心に低吸収域を認め, 辺縁は一部

Table 1 Laboratory data on admission

RBC	4.24×10^6 /μl	Hpt	59.3 %
WBC	5.0×10^3 /μl	PT	72.3 %
Hb	13.1 g/dl	HBs antigen	(−)
Plt	154×10^3 /μl	HBs antibody	(−)
total protein	6.6 g/dl	HCV antibody	(−)
albumine	4.0 g/dl	AFP	10,501 ng/ml
BUN	17 mg/dl	PIVKA-II	0.4 AU/ml
creatinine	0.9 mg/dl	KICG	0.199 /min
GOT	27 IU/l	ICG R15	4.5 %
GPT	22 IU/l		
LDH	158 IU/l		
ALP	78 IU/l		
total bilirubin	0.8 mg/dl		

Fig. 1 Computed tomography. Top: A large low density area with enhancement of its margin is seen in the posterior segment of the liver. Bottom: A low density lesion extends to inferior vena cava from right hepatic vein (arrow).

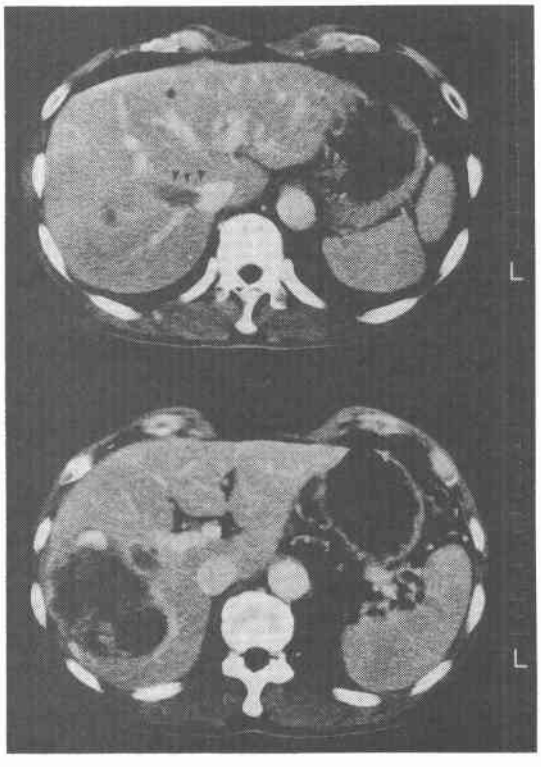

Fig. 2 Venography of inferior vena cava. A stenosis of the inferior vena cava below right atrium is seen (arrow).

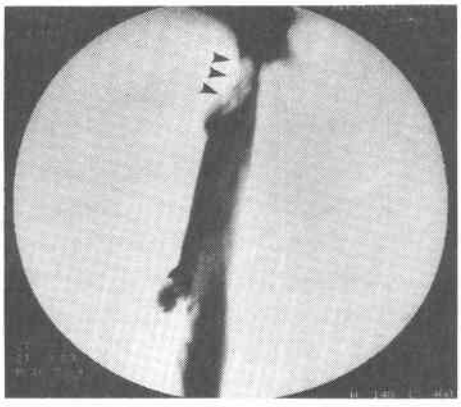

Fig. 3 Intraoperative sonography. Top: An echogenic mass extends to part of the diaphragma of the inferior vena cava (arrow). Bottom: An echogenic mass is seen in the inferior vena cava and right hepatic vein (arrow).

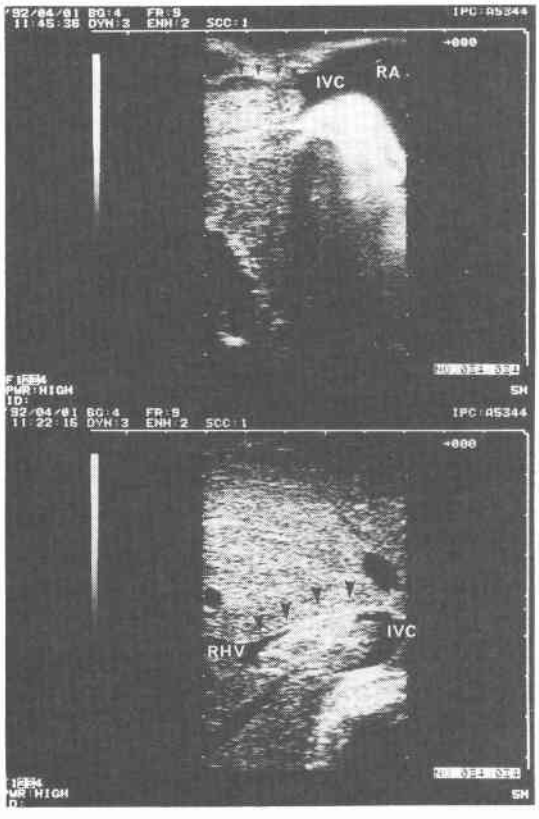

濃染された．また右肝静脈根部から下大静脈内に突出する低吸収域を認め，静脈内腫瘍塞栓と考えられた(**Fig. 1**)．

腹部血管造影：肝右葉後区域に濃染する腫瘤陰影を認めた．

下大静脈造影：肝部下大静脈に陰影欠損を認めた(**Fig. 2**)．

手術および手術所見：1992年4月1日，手術を施行した．右斜め胴切りにて開胸開腹し，横隔膜を切開して肝臓に到達した．肝腫瘍は右葉後区域を中心として存在していた．術中超音波検査により，右肝静脈から頭側は下大静脈の横隔膜部まで尾側は3cmにわたって下大静脈に延びる腫瘍栓を認めた(**Fig. 3**)．心嚢を切開して右心房直下で下大静脈をtapingした．心嚢をさらに下方に開き，下大静脈を露出した．下大静脈切開時の出血をできるだけ減少させるために，下大静脈へ流入する横隔膜下静脈は可及的に結紮切離した．肝後面の短肝静脈を切離して下大静脈を露出し，右副腎静脈の頭側で下大静脈にtapingした．次ぎに肝門部にて肝動脈右枝，門脈右枝，胆管右枝を露出しこれらにおのおのtapingした．肝移植手術に準じ[4]Biopump®(Bio-Console model 540型：Bio-Medics)による体外循環下（右大伏在静脈および上腸間膜静脈から下大静脈・門脈血を脱血し左腋窩静脈に送血）に右心房直下の肝上部下大静脈，肝下部下大静脈（右副腎静脈の頭側)，肝門部を遮断した(**Fig. 4**)．下大静脈を右肝静脈の根部の左右で縦方向に切開し腫瘍栓を引き出して右肝静脈を切離した．切離した右肝静脈断端から腫瘍栓が突出し肝静脈内へ連続して存在していたため，右肝静脈の結紮は行わなかった(**Fig. 5**)．下大静脈切開部

Fig. 4 Schema of vascular exclusion techniqe with veno-venous bypass. IVC; Inferior vena cava, PV; Portal vein, RA; Right atrium, AG; Adrenal gland.

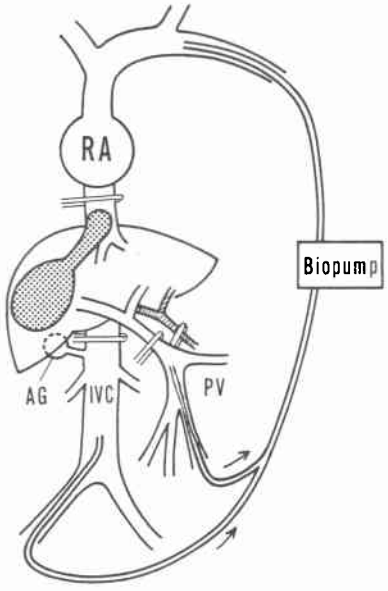

Fig. 5 Schema of the method of excision of tumor thrombus in the inferior vena cava. Left: IVC is opened around right hepatic vein (broken line shows the cut line of the inferior vena cava.) Right: Right hepatic vein is cut off and the tumor thrombus projects from right hepatic vein. IVC; Inferior vena cava, RHV; Right hepatic vein, MHV; Middle hepatic vein, LHV; Left hepatic vein, Th; Tumor thrombus.

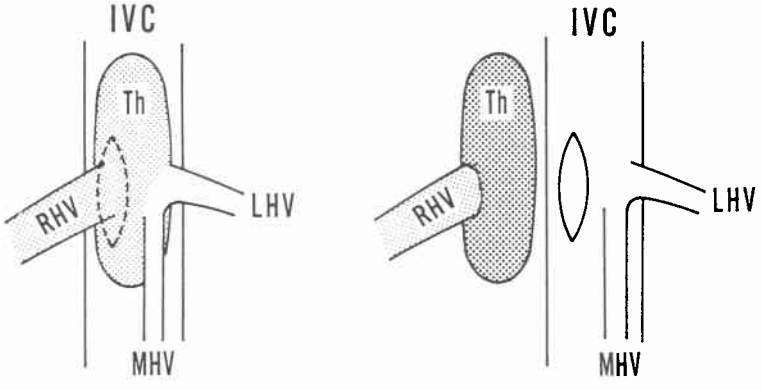

Fig. 6 Macroscopy of specimen. Arrow shows protruded tumor thrombus from right hepatic vein to the inferior vena cava.

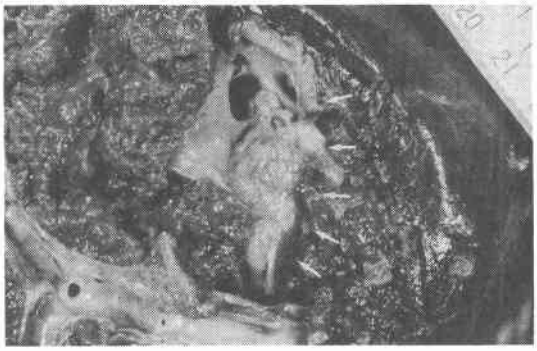

を連続縫合閉鎖し，肝動脈右枝，門脈右枝を結紮して肝右葉を阻血してから，下大静脈と肝門部の遮断を解除した．遮断時間は27分，この間のbypass流量は1.27～1.87*l*/minであり，血圧，心拍出量も良好に維持された．次に肝動脈右枝，門脈右枝，胆管右枝を切離して超音波メスを用いて肝右葉切除を行った．肝切離の際は15分および10分の2回の肝門部血行遮断を併用した．手術時間は8時間5分，出血量は3,612gであった．

切除標本：摘出肝重量は700g，後区域に9×6×7cmの腫瘍を認め，大部分は壊死に陥っていたが，辺縁の一部と肝静脈内にviableな部分を認めた．右肝静脈切断端から突出した腫瘍栓を認めた．腫瘍は組織学的にも大部分が壊死に陥っていたが，viableな部位には中分化型肝細胞癌を認めた．下大静脈内の腫瘍栓は大部分が壊死に陥っていたが，表面付近には腫瘍細胞が散在して認められた（**Fig. 6**）．

術後経過：術後経過は良好であり，術後第1日のTotal bilirubin 3.0mg/dl，GOT 214IU/*l*，GPT 154 IU/*l*を最高値に，漸減し第7日には，ほぼ正常値に復した．第21日から肺転移再発予防を目的に5-Fluorouracilの全身持続投与を開始し，持続注入ポンプによる化学療法を継続しながら第29日に退院した．手術後1か月のAFPは92ng/mlにまで下降し，3か月後再発の兆候なく元気に社会復帰している．

考　察

外科的に切除された肝細胞癌における肝静脈腫瘍塞栓の頻度は，第10回全国原発性肝癌追跡調査報告[5]によれば，120/2,349（5.1%）であり，下大静脈に腸瘍塞栓が及ぶものは16/2,349（0.7%）である．手術手技の向上や工夫によりこれらの下大静脈内の腫瘍塞栓を積極的に摘除した報告がなされている[1)2)6)7)]．

下大静脈腫瘍栓の摘除は肝動脈，門脈，下大静脈を遮断する．vascular exclusion[8]のもとに行われる．veno-venous bypassを置かない場合には，通常肝切除を行ってから下大静脈を短時間遮断して腫瘍栓の摘除が行われる．この場合，下大静脈の処理に至るまでに腫瘍栓がはずれて飛び散る危険性がある．熊田ら[1]は，veno-venous bypassを用いた肝移植手技を導入した方法を報告している．この方法は，hepatic vascular exclusion（HVE）下に肝切除と下大静脈の処理を行うため腫瘍栓の散逸を防止でき合理的である．しかしveno-venous bypass中に肝切除も行う場合には，vascular exclusionの時間が長くなる可能性がある．肝阻血時間が長くなる場合には，肝の持続灌流の併用が考慮される必要がある[2)3)]．われわれはvascular exclusion時間の短縮を目的として，下大静脈の腫瘍栓摘除後HVEを解除して肝切除を行った．本症例では腫瘍栓のため結紮できない右肝静脈からの出血を防ぐため，肝動脈右枝，門脈右枝を結紮して肝右葉を阻血後，下大静脈と肝門部の遮断を解除した．bypass解除後の肝切離の際，あらかじめ右肝動脈および右門脈を結紮切離して肝右葉を阻血してあったが，右肝静脈から少量の持続的な出血を認めた．左葉から肝内の交通枝を通って右葉へ血液が流入したためと考えられ，肝門部の血行遮断を併用した．また下大静脈切開時に下大静脈内からの出血をできるだけ減少させるために，下大静脈へ流入する横隔膜下静脈は可及的に結紮切離し，肝下部下大静脈の遮断は右副腎静脈の頭側で行った．

術中超音波検査は肝癌の肝切除術に欠かせない重要な検査法であるが，本症例において下大静脈内腫瘍栓の広がりを把握するうえで極めて有用であった．とくに肝上部下大静脈のtapingに際して腫瘍栓先進部との位置関係が明瞭となり安全に手術を行うことができた．

肝移植にveno-venous bypassが導入されてから，出血量の減少や腎不全発生の減少など手術成績が向上した[4]と報告されている．肝部下大静脈またはその付近に手術がおよび下大静脈と肝流入血行の遮断が必要となる場合には，肝移植の無肝期と同様の血行動態になるため，Biopumpなどによる体外循環下に手術を行ったほうが安全であるとする意見が多い[1)2)9)～12)]．しかし遮断時間が短時間であればBiopumpによる体外循環の必要はないとする考え方もある[13)]．本症例にお

いては下大静脈と肝流入血行の遮断時の循環動態はBiopumpによる体外循環のもとで極めて安定しており，術後の合併症もなく順調に経過したことから，Biopumpによる体外循環の意義が評価できた．本症例に行った下大静脈処理を先行させた肝切除は熊田ら[1]や奥田ら[2]の変法であるが，vascular exclusionの時間を短縮でき有用であると考えられた．

文　献

1) 熊田　馨，山岡義生，野本慎一ほか：拡大肝切除術．外科治療　64：189—196，1991
2) 奥田康司，安藤和三郎，牟田幹久ほか：体外循環下肝持続灌流冷却による切除した下大静脈腫瘍栓合併肝細胞癌の1例．日消外会誌　24：885—889，1991
3) Fortner JG, Shiu MH, Kinne DW et al: Major hepatic resection using vascular isolation and hypothermic perfusion. Ann Surg 180: 644—652, 1974
4) Shaw BW Jr, Martin DJ, Marquez JM et al: Venous bypass in clinical liver transplantation. Ann Surg 200: 524—534, 1984
5) 日本肝癌研究会：第10回全国原発性肝癌追跡調査報告．日本肝癌研究会，京都，1992
6) 都築俊治，尾形佳郎，飯田修平ほか：門脈・肝静脈・下大静脈の腫瘍血栓を有する肝癌の手術．手術 40：1941—1948，1986
7) 由茅宏文：肝細胞癌手術適応の拡大を中心に．広島医　43：1826—1829，1990
8) Huget C, Nordinger B, Galopin JJ et al: Normothermic hepatic vascular exclusion for extensive hepatectomy. Surg Gynecol Obstet 147: 689—193, 1978
9) 岡本英三，藤原史郎，山中若樹：拡大手術と非手術的治療法の問題点．外科治療　61：319—324，1989
10) 有井滋樹，田中純次，藤田研一ほか：肝癌に対する下大静脈合併肝右三区域切除の1症例．肝・胆・膵 19：831—836，1989
11) 笠野泰生，谷村　弘，谷口勝俊ほか：Bio-pump[R]を用いて下大静脈合切除を行なった尾状葉転移性肝癌の1例．日臨外医会誌　52：635—639，1991
12) 陳　鳳，弘中　武，林　隆志ほか：肝切除におけるBio-pumpの効用—巨大肝癌に対する肝拡大右葉切除術の1例について—．京都府医大誌　99：1277—1282，1990
13) 宮崎　勝，高橋　修，志村賢範ほか：転移性肝癌．肝・胆・膵　15：469—474，1987

Modified Vascular Exclusion Method for Hepatectomy and Thrombectomy for Hepatocellular Carcinoma with Tumor Thrombus in the Vena Cava

Toshiaki Nonami, Akimasa Nakao, Itsuo Yokoyama, Akio Harada, Tsuyoshi Kurokawa, Yuuya Murakami, Akihito Torii, Eisaku Hiraoka and Hiroshi Takagi
Second Department of Surgery, Nagoya University School of Medicine

Hepatocellular carcinoma with a tumor thrombus was resected by the modified vascular exclusion method. The tumor thrombus in the vena cava extended from the right hepatic vein to part of the diaphragma. Thrombectomy with vascular exclusion on a veno-venous bypass was followed by right hepatic lobectomy without a venovenous bypass in order to saving the time of hepatic ischemia. Hepatic perfusion was not used because the time of vascular exclusion was as short as 27 minutes. The patient had no clinical problems during the postoperative period. This method is useful for resection of hepatocellular carcinoma with a tumor thrombus in the vena cava.

Reprint requests: Toshiaki Nonami　Second Department of Surgery, Nagoya University School of Medicine
65 Tsurumai-cho, Showa-ku, Nagoya, 466 JAPAN