日消外会誌　26（4）：1090～1094，1993年

真性脾嚢胞の1例
—嚢胞被覆細胞の免疫組織学的検討—

聖マリアンナ医科大学第1外科，聖マリアンナ医科大学東横病院外科*，同　病理**
井原　朗　橋詰論太郎　片山　憲恃　小森山広幸*
横瀬　裕義*　得平　卓彦*　山口　晋*　品川　俊人**

症例は26歳の女性．左季肋部腫瘤にて来院．CT，血管造影および脾臓シンチグラムの併用によって術前に脾嚢胞と診断し，腫瘤と脾臓を一塊として摘出した．脾臓を含む総重量は1,800g，大きさ20×18×12cmであり，病理学的に嚢胞内面は1層の扁平な細胞からなり真性脾嚢胞と診断した．

今回，われわれは自験例に対して，免疫組織学的染色を行い真性脾嚢胞の起源について検討を加えた．中皮細胞のマーカーであるkeratin，vimentinおよびcancer antigen 125（CA125）の染色では陽性を示したが，上皮細胞のマーカーである上皮膜抗原（epithelial membrane antigen：EMA），血管内皮細胞のマーカーである第Ⅷ因子関連抗原は陰性であった．

以上より，自験例の真性脾嚢胞が中皮由来であると考えられた．

Key words：true splenic cyst，immunohistological staining

I．はじめに

脾嚢胞はまれな疾患であるが，各種画像診断機器の普及に伴い，発見の機会も多くなり術前に診断することも可能となった．

一方，脾嚢胞の成因については諸説が提唱されてきたが，いまだ定説はない．最近，その起源について電子顕微鏡や免疫組織学的染色法を用いた病理学的側面より検討が加えられている[1)~4)]．

今回，腹部超音波検査，腹部CT検査，肝脾シンチグラムによって術前診断が行いえた脾嚢胞の1例を経験し，摘出標本に対し免疫組織染色を行い若干の知見をえたので文献的考察を加え報告する．

II．症　例

患者：26歳，女性，主婦

主訴：左季肋部腫瘤および鈍痛

家族歴：特記すべきことなし．

既往歴：妊娠，および腹部打撲の既往なし．

現病歴：1987年頃より左季肋部に腫瘤を触知するも放置していた．1990年11月頃より腫瘤増大傾向および鈍痛を自覚したため当料を受診し入院となる．

入院時現症：左季肋部に境界明瞭，表面平滑，弾性軟の7×7cmの腫瘤を触知．腫瘤上縁は肋骨弓の奥にあり，可動性に乏しく圧痛はなかった．

臨床検査所見：血色素10.5g/dlと軽度の貧血を認めたが，生化学検査は正常であった．腫瘍マーカーも異常なかった．

単純X線：腹部写真では腫瘤陰影は描出されず，石灰沈着もみられなかった．また，左上腹部には腸管ガス像がなく下方に圧排されていた．

上部消化管造影：胃体部大彎が右方に圧排されていたが粘膜面に不整像はみられなかった．

排泄性腎盂造影：左腎は下方に偏位しているが腎盂，腎盃の形状に変化はみられなかった．

超音波検査：左上腹部に18×14cmの腫瘤像を認め外縁は平滑で，後壁の陰影は高エコーレベルで後方エコーの増強もみられた．内部は点状陰影を示し高エコーレベルな沈殿物が観察された（**Fig. 1**）．

CT：左上腹部全体を占める内容均一な腫瘤像を認め，脾臓実質はその内前方に圧排され腫瘤との連続性がみられた．造影CTでは濃染された脾臓実質を認めるが，腫瘤に造影効果はなかった（**Fig. 2**）．

腹腔動脈撮影：動脈相では脾動脈は正中方向へ圧排蛇行し，その分枝は腫瘤を取り囲むように弓状に伸展されていた．血管破綻像および新生血管は認めなかった．また腫瘤に一致し無血管領域を認めた．静脈相で

＜1992年11月11日受理＞別刷請求先：井原　朗
〒213　川崎市宮前区菅生2—16—1　聖マリアンナ医科大学第1外科

Fig. 1 Abdominal ultrasonogram. In the left upper abdomen a cystic mass lesion with smooth surface was shown

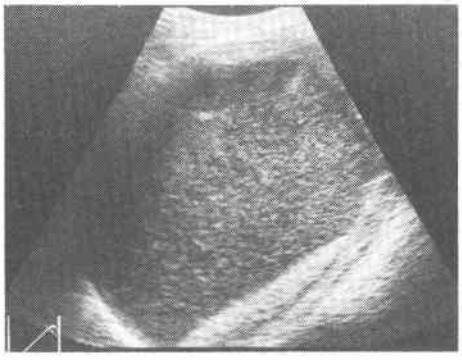

Fig. 2 Abdominal computed tomogram. A cystic mass lesion, occupying the whole left upper abdomen was shown. The cystic lesion communicated with the spleen

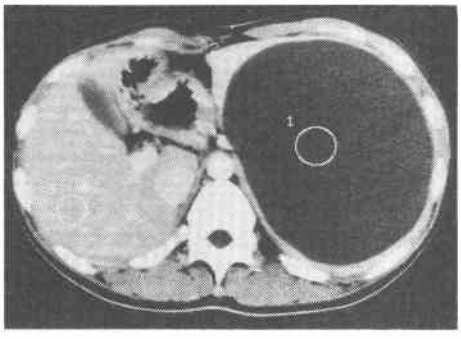

は無血管領域の内側に伸展された脾臓実質が認められた（**Fig. 3a, b**）.

脾臓シンチグラム〔^{99m}Tc-Sn〕：左上腹部を占拠する集積のない腫瘤像を認め，その腫瘤の内前上方に圧排され弧状を呈する脾臓が確認された（**Fig. 4**）.

以上の所見より脾臓原発の単房性嚢胞と診断した.

手術所見：1990年12月7日手術を施行した．左横隔膜下に暗赤色，表面平滑な小児頭大の嚢胞性腫瘤を認めた．脾臓実質はその腫瘤と連続し内前上方に偏位し存在していた．他腹腔内臓器に異常は認めなかった．腫瘤と脾臓を一塊として摘出した.

摘出標本：嚢胞は暗赤色，表面平滑で脾臓を含む総重量は1,800g，大きさ20×18×12cmで脾臓実質は嚢胞に圧排され，菲薄化していた．内容液は脂肪滴が浮游した淡黄色漿液性でT.P 6.2g/dl，Na 145mEq/l，

Fig. 3 Celiac angiogram. a. Arterial phase, b. Venous phase A large avascular area was seen. The spleen was elongated by it

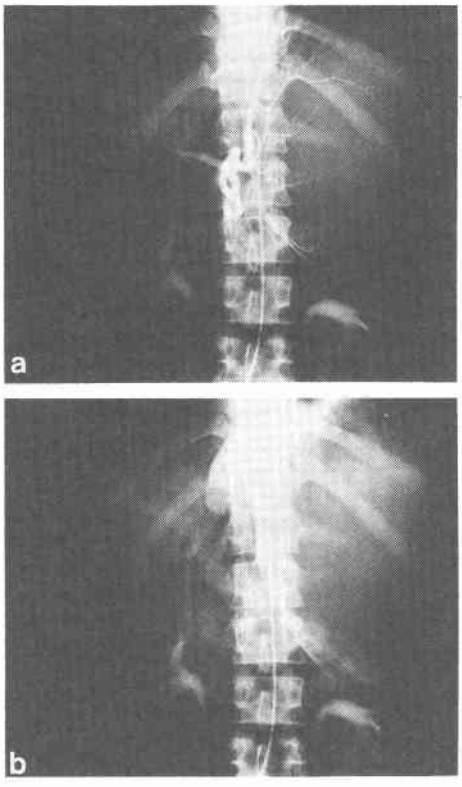

Fig. 4 Splenic scintigram. (^{99m}Tc-Sn) A mass lesion without accumulation was shown. The spleen was compressed to the supramedial side by a mass lesion

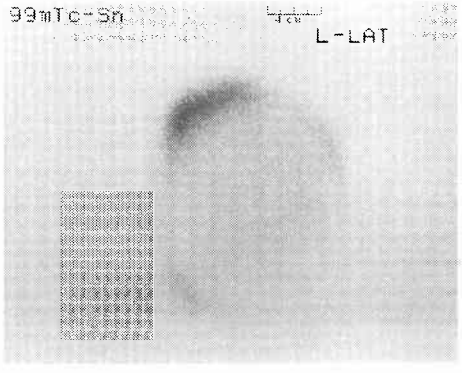

K 4.2mEq/l，Cl 108mEq/l，CEA 1.0ng/ml未満であり，細胞診検査ではClass Iであった．嚢胞内面は灰

Fig. 5 Surgical specimen. The cut surface of the surgical specimen showing a monoloculated cystic lesion in the spleen presents smooth and thickened wall



Fig. 6 Histological findings. The inner surrface is composed of a flattened cell layer (HE, ×100)

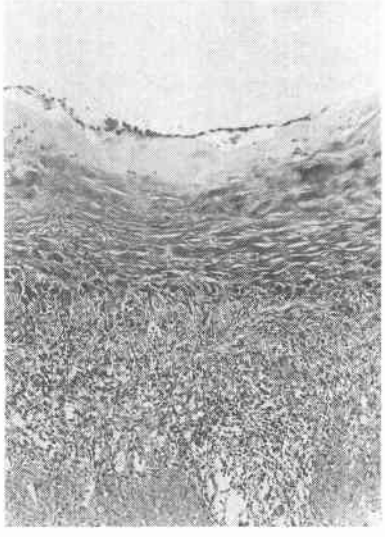

白色の肉柱様構造を認め，単房性の嚢胞であった(**Fig. 5**).

病理組織標本：嚢胞内面は1層の扁平な細胞からなり，その直下には比較的厚い結合組織を認めた（**Fig. 6**).

免疫組織学的所見：上皮性マーカーである上皮膜抗原（epithelial membrane antigen: EMA）は陰性，血管内皮に存在する第Ⅷ因子関連抗原も陰性であった．しかしkeratin, vimentinおよびcancer antigen 125 (CA125) は，嚢胞内面の細胞が黒褐色に染色され3者ともすべて陽性であった（**Fig. 7a, b, c**).

Fig. 7 Immunohistological staining. a. keratin, b. vimentin, c. CA125, Cells of inner surrface were stained by keratin, vimentin and CA125 staining (×200)

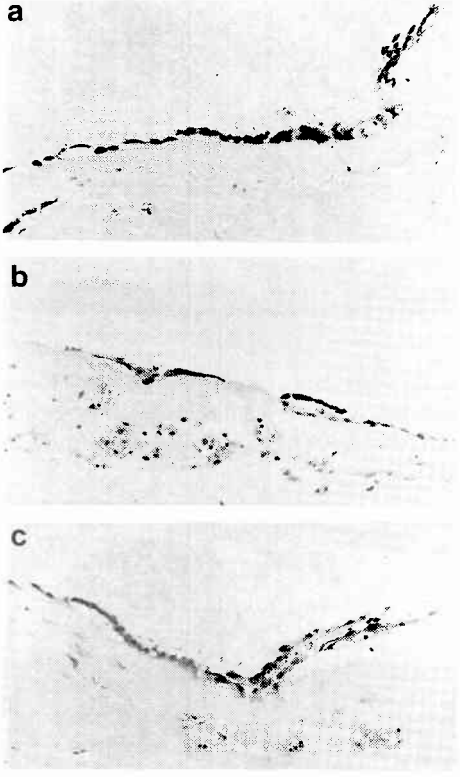

以上の病理組織学的および免疫組織学的所見より中皮由来の真性脾嚢胞と診断した．

III. 考　察

脾嚢胞は1829年 Andral[5]によって初めて報告され，1867年 Péan[6]は脾嚢胞に対して初めて脾摘を施行した．本邦では1890年有田[7]の最初の報告以来1986年までに468例の脾嚢胞が集計されている[8].

真性嚢胞の年齢，性別については一般に若年者，そして女性に多い疾患といわれている．

臨床症状は嚢胞が小さい時には無症状で，嚢胞の増大に伴って周囲臓器の圧迫症状を呈するようになる．症状としては鈍痛，圧迫感が多く，その他，腫瘤の圧迫による消化器症状がみられる．また，横隔膜挙上による呼吸困難，頻脈なども挙げられている[9]．まれではあるが，腎，腎動脈の圧迫による高血圧，蛋白尿，尿管の圧迫による腎内圧上昇の腎痛なども報告されている[10]．一般には典型的な症状に乏しく，左季肋部に腫瘤

のみを触知するというのが本症の特徴といえ，本例も同様であった．

臨床検査所見では血小板減少や貧血，汎血球減少，骨髄低形成を示した報告[11]はあるが，診断的に価値のある特異的な所見は認められない．

診断には他の左上腹部腫瘤を呈する疾患との鑑別が重要である．それらには肝左葉・膵尾部・左腎・左副腎・胃・腸管・後腹膜・大網・腸間膜・左卵巣などから発生する腫瘤や脾動脈瘤，他の原因による脾臓腫大などがある．これらを術前に診断することは困難とされてきたが，各種画像診断の発達に伴い可能となった．単純X線では消化管ガス像の偏位や圧排，横隔膜の挙上，嚢胞の石灰化，腎の偏位などがみられることがあり，消化管造影では胃や大腸の偏位がみられることが多い．排泄性腎盂造影では左腎の下方への偏位があげられるが確定診断に至るものではない．超音波検査では腫瘤が嚢胞性であることや，周囲臓器との関係を把握することができるが質的診断は困難である．CTでは造影CTを行うことにより脾臓実質と連続性のある嚢胞を確認することができる．血管造影は原発臓器の同定に有効であり，静脈相では無血管性の腫瘤により伸展圧排された脾臓実質が認められる．肝脾シンチグラムでは集積のない腫瘤像が脾臓実質につらなる欠損像として認められる．自験例においてはCT，血管造影，脾臓シンチグラムが術前診断に有効であった．

病理学的にみると，脾嚢胞の分類はMcClure & Altemeierの分類[12]が用いられ，嚢胞内壁の上皮細胞を有する真性嚢胞と，有しない仮性嚢胞に分かれている．本邦では真性嚢胞48.5%，仮性嚢胞49.6%とほぼ同数となっている[8]．しかし真性嚢胞であっても上皮細胞の脱落，退行変化のみられることもあり，仮性嚢胞であっても2次的に上皮細胞が生じることもある[13]といわれ，明確な区別の困難な例もある．

成因に関して真性嚢胞では，寄生虫症のように原因のはっきりしたもの以外は，胎生期被膜の実質への迷入[14]，中胚葉性細胞の重層化および化生[15][16]，内胚葉性細胞の先天性遺残[17]などが考えられているがいまだ定説はない．しかし近年電子顕微鏡的観察や免疫組織学的染色法によって本症の起源を明確にする努力がなされている．真性の脾嚢胞は，上皮性や内皮性とされる報告がほとんどであり，上皮性では類上皮嚢腫が，内皮性ではリンパ管腫，血管腫由来が多い．しかし，中皮由来の可能性も必ずしも否定できず，Bosticら[15]によれば上皮性とされる類上皮腫は真の重層扁平上皮ではなく体腔上皮（中皮）の扁平上皮化生であるとしている．

今回，われわれは自験例において嚢胞内面の扁平な上皮細胞の組織発生を知るために免疫組織学的染色法を行った．一般に中皮細胞はkeratin, vimentinの2つの中間径フィラメントが染色されることがよく知られている[18][19]．またCA125が中皮細胞に陽性像を示すという報告も認められている[20]~[22]．これに対し上皮細胞のマーカーであるEMA，血管内皮細胞のマーカーである第Ⅷ因子関連抗原は中皮細胞においては陰性となる．これらの染色法を組み合わせて上皮細胞の由来を知ることができる．自験例ではEMAおよび第Ⅷ因子関連抗原に陰性となりkeratin vimentin，CA125で陽性像を示したため中皮由来の真性脾嚢胞であると診断した．本邦で過去の報告例を検討したが免疫染色法によって中皮由来を証明した報告は見当たらなかった．今後，組織学的に上皮性，内皮性の診断をえたものであっても免疫組織学的検討を行い，嚢胞の由来を確定することが必要があると考える．

治療としては，以前は穿刺，造袋術，嚢胞摘出術なども行われていたが，現在では嚢胞を含めた脾摘出術が一般に行われている．しかし，本症は若年者に多い疾患でもあり，免疫学的な見地から脾臓組織を温存するために，マイクロ波メスを用いた脾臓部分切除も試みられている[23]．

予後は，術後合併症として血小板数増加による血栓症，貧食能低下による重篤な感染症などにより予後不良な例もあるが，全体としての予後は一般に極めて良好である．

文　献

1) 村尾　烈，戸田完治，木田隆也：脾に発生した多房性類表皮嚢腫．癌の臨　34：233—237，1988
2) 辻本志朗，葛　益昌，山口宗之：巨大な脾嚢腫の1症例．日臨外医会誌　51：2263—2267，1990
3) Michel HE, Salvatore RA: An Immunohistologic Study of a Splenic Cyst. Military Medicine 152：321—333，1987
4) Bürrig KF: Epithelial (True) Splenic Cysts. Am J Surg Pathol 12：275—281，1988
5) Andral G: Precis D'anatomie pahologique. Gabon, Paris, 1829, p432
6) Péan J: Opération de splenectomie. Gaz Sci Méd Bordeaux 50：795，1867
7) 有田久松：脾臓血嚢腫治験．順天堂医事研究会報告　89：905—911，1890
8) 櫻本　薫，唐司則之，天野積高ほか：脾リンパ管腫

の1例. 千葉医誌 63：225—229, 1987
9) Hoffman E: Non-parasitic splenic cysts. Am J Surg 93：765—770, 1957
10) Allen RP, Condon VR: Epdermoid cysts of the spleen in children. Am J Roentgenal 86：534—539, 1961
11) 森川景子, 仁木洋子, 星崎東明ほか：著名な血小板減少が先天した脾嚢腫の1例. 臨血 19：252—257, 1978
12) McClure RD, Altemeier WA: Cysts of the spleen. Ann Surg 116：98—102, 1942
13) Fowler RH: Nonparasitic benign cystic tumors of the spleen. Int Abst Surg 96：209—227, 1953
14) Siegle SA, Duany EV, Flad CR: Benign nonparasitic cyst of the spleen. Am J Surg 91：1016—1018, 1956
15) Bostic WL, Lucia SP: Nonparasitic, non-cancerous cystic tumors of the spleen. Arch Pathol 47：215—222, 1949
16) Linn HJ, Ellias EP: Epidermoid cyst of the spleen. Am J Clin Pathol 19：558—564, 1949
17) Martin JD, Edward LZ, Adamson NE: Calcified cyst of the spleen. Ann Surg 131：765—663, 1950
18) Bolen JW, Hammer SP, McNutt MA: Reactive and neoplastic serosal tissue. A light-microscopic, ultrastructural, and immunocytochemical study. Am J Surg Pathol 10：34—37, 1986
19) LaRocca PJ, Rheinwald JG: Coexpressin of simple epithelial keratins and vimentin by human methothelium and mesothelioma in vivo and in cultures. Cancer Res 44：2991—2999, 1984
20) 重政和志, 谷岡慶英, 松田 博ほか：卵巣漿液性嚢胞腺癌の腹水細胞診におけるCA125及びEMAの免疫細胞化学的検討. J Jpn Soc Clin Cytol 27：459—467, 1988
21) Kabawat SE, Bast RC, Bhan AK, et al: Tissue distribution of coelomic-epithelium-related antigen recognized by the monoclonal antibody OC125. Int J Gynocol Pathol 2：275—285, 1983
22) 伊藤 仁, 篠田玲子, 赤塚由子ほか：中皮細胞の免疫細胞化学的検討—CA125を中心に—. J Jpn Soc Clin Cytol 26：581—584, 1987
23) Tabuse K, Katsumi M: Microwave tissue coagulatin in partial splenectomy for non-parasitic splenic cyst. Arch Jpn Chir 50：711—717, 1981

A True Splenic Cyst —An Immunohistologic Study of Lining Cell of the Cyst—

Akira Ihara, Rintarou Hashizume, Kenji Katayama, Hiroyuki Komoriyama*, Hiroyoshi Yokose*, Takuhiko Ehira*, Suguru Yamaguchi* and Toshihito Shinagawa**
First Department of Surgery, St. Marianna University School of Medicine
Department of Surgery* and Pathology**, Toyoko Hospital of St. Marianna University School of Medicine

A 26-year-old woman complained of a tumor in the left hypochondrial region. The diagnosis of a splenic cyst was preoperatively made by CT, angiography and splenic scintigraphy. The spleen with its cyst was resected en bloc. The specimen weighed 1,800 g and measured 20×18×12 cm. Histopathological examination revealed a true cyst, lined by a single layer of flattened cells. In order to determine the origin of the true splenic cyst we performed an immunohistochemical examination. Both keratin and vimentin as mesothelial markers and cancer antigen (CA125) also showed positive staining. However neither epithelial membrane antigen (EMA) as an epithelial marker, nor factor-VIII-related antigen as an endothelial marker, was stained. From the above results this true sprenic cyst is considered to be of mesothelial origin.

Reprint requests: Akira Ihara First Department of Surgery, St. Marianna University School of Medicine
2-16-1 Sugao, Miyamae-ku, Kawasaki, 213 JAPAN