日消外会誌　26（4）：1105～1109，1993年

再発を繰り返した巨大後腹膜脂肪腫の1例

国立療養所恵那病院外科
木村　昌弘　福岡　秀樹　船戸　善彦　辻　秀樹
春日井貴雄　鳥居　敬　小林　学　堀田　哲夫

後腹膜脂肪腫は組織学的に良性に属する腫瘍で，CT，USなど画像診断の発達する前には診断の困難さにより比較的まれな腫瘍とされ，本邦では自験例を含めて60例の報告を数えるのみである．われわれの症例は71歳の男性で，腹部膨満感を主訴に来院し精査の結果，後腹膜脂肪腫と診断され摘出術を施行した．腫瘍重量は7,530gであった．摘出標本の再三にわたる組織学的検索においてもよく分化した脂肪腫であった．その後外来にて経過観察していたが初回手術から3年および6年後に再発を来たし再手術を施行した．組織学的に悪性所見はなく，脂肪腫の再発と診断した．脂肪腫の大きさ，再発の点においてまれな症例であると思われた．

Key words: retroperitoneal tumor, local recurrent lipoma

はじめに

原発性後腹膜腫瘍は比較的まれな疾患とされており，その中でも脂肪腫の本邦報告例は60例を数えるのみである[1]．今回われわれは初回手術より6年間に再発のため3度の摘出術を施行した巨大後腹膜脂肪腫の1例を経験したので若干の文献的考察を加えて報告する．

症　例

患者：71歳，男性

主訴：心窩部不快感

家族歴：特記すべきことなし．

既往歴：特記すべきことなし．

現病歴：1983年頃より腹部膨満感出現．1984年3月，当院内科受診．精査にて異常所見なく，以来外来受診

Fig. 1　Barium enema.
Descending and sigmoid colons are thrust to the right but no stenosis can be seen.

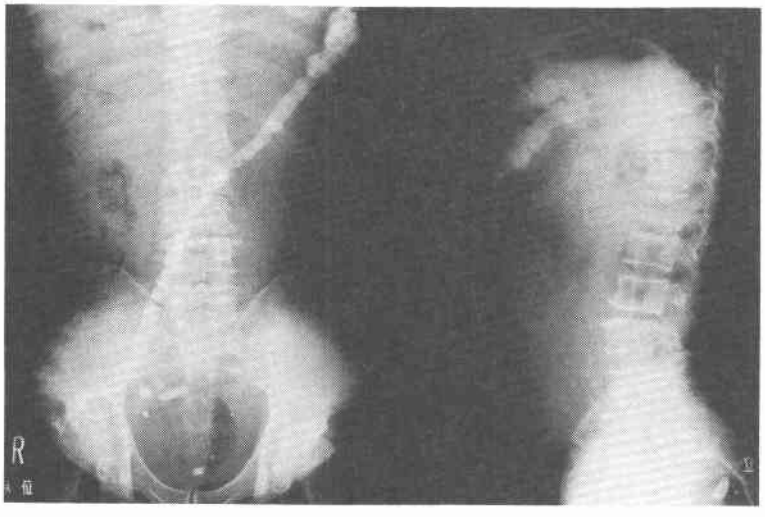

＜1992年12月9日受理＞別刷請求先：木村　昌弘
〒509-72　恵那市大井町2725　国立療養所恵那病院外科

していなかった．翌年3月，腹部膨満感増強し当院再診．

来院時現症：体格中等度，栄養状態やや不良．腹部全体の膨隆，腹部皮下静脈怒張がみられた．結膜に貧血・黄疸認めず，心肺に異常所見なし．腹部膨満のため，排便排尿はやや困難であった．

血液・尿検査所見：クレアチニンクリアランス44.0 ml/min と腎機能障害を認めた．.

画像検査所見

腹部単純X線像：下行結腸からS状結腸の右上腹部への圧排所見を得た．

Fig. 2 Computed tomography.
a : Low density mass with thin partition is seen in the abdominal cavity. (1985)
b : Low density mass is seen around the descending colon. (black arrow) (1987)
c : Huge mass is seen in the abdominal cavity.

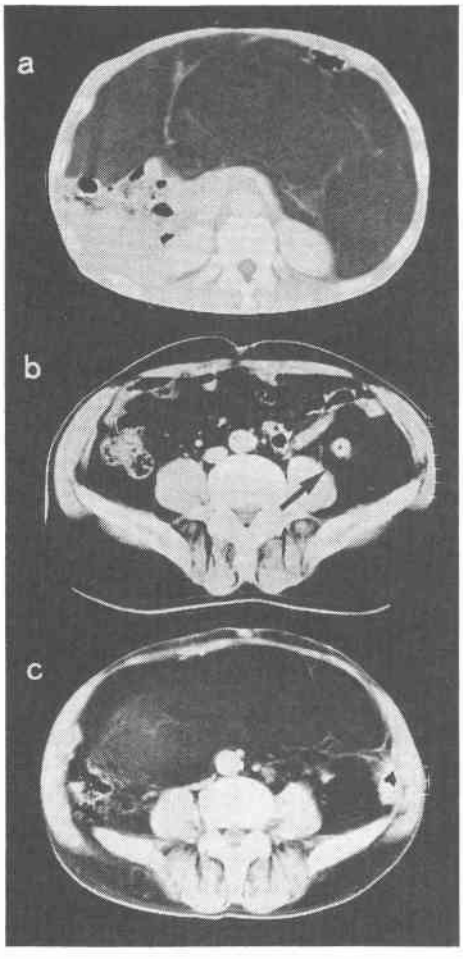

腹部超音波像：腹腔内に，薄い隔壁を持つ，充実性，ほぼ均一な巨大腫瘤を認めた．この時，腹腔穿刺を施行するも腹水など吸引出来なかった．

注腸X線検査：下行結腸からS状結腸にかけて右上腹部に圧排されていたが狭窄部位は認めなかった（**Fig. 1**）．

腎盂X線検査：左尿管が右方へ軽度圧排される所見を得た．

腹部CT：腹腔内に薄い隔壁を持つ low density の腫瘤を認めた．また腫瘤は造影されなかった（**Fig. 2a**）．

血管X線検査：上腸間膜動脈が腫瘤により右上腹部に圧排される所見を得た（**Fig. 3**）．

以上より腹膜偽粘液腫を疑い，同年4月15日試験開腹した．局所麻酔下上腹部に小切開を加えた．結腸間膜より後腹膜にかけて腹膜に被われた巨大な腫瘤を認め脂肪腫と診断，後腹膜に一部切開を加え部分切除した．組織学的にはわずかな血管間質をもつよく分化した脂肪腫であった．

同年5月17日，脂肪腫摘出術施行．腹水貯留はなく腫瘍により左側結腸は前方に，また小腸は右上方に圧排されていた．腫瘍は左下方を中心に後腹膜腔全体を占居していたが，周囲との剝離は容易であった．術中，左精巣動静脈からの栄養血管と思われる血管を認め

Fig. 3 SMA angiogram. SMA is thrust to the right upper abdomen.

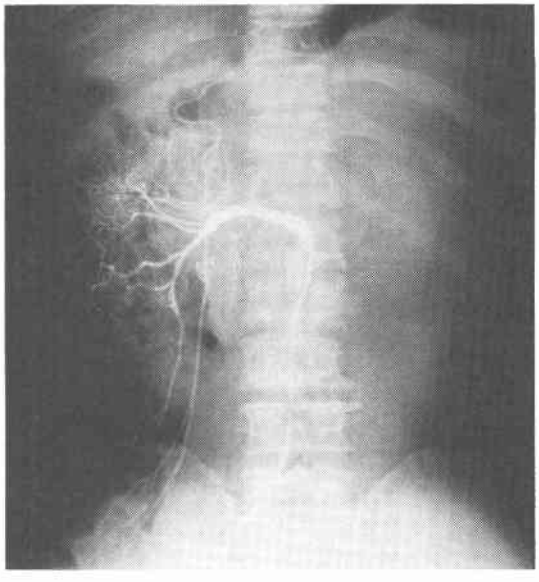

Fig. 4 Gross appearance of resected specimen.
a : Its outer surface is smooth, weighing 7,530g, 41×33×10cm in size.
b : Three specimens, weighing 180g in all.

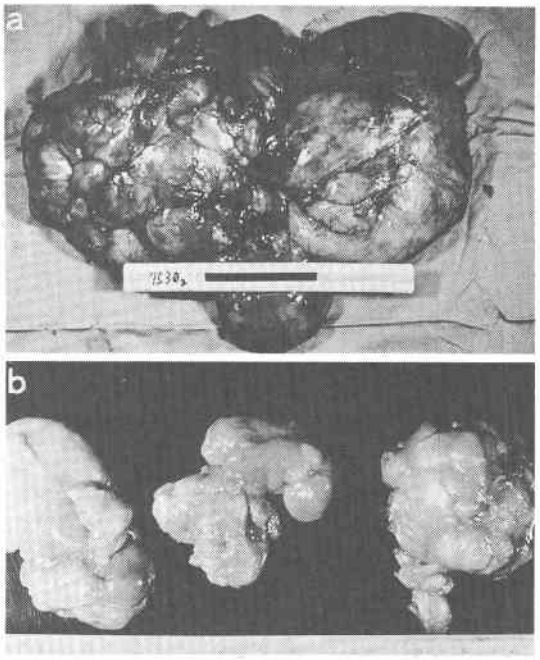

Fig. 5 Operative findings. Huge lobulated tumor appeared from the abdominal cavity.

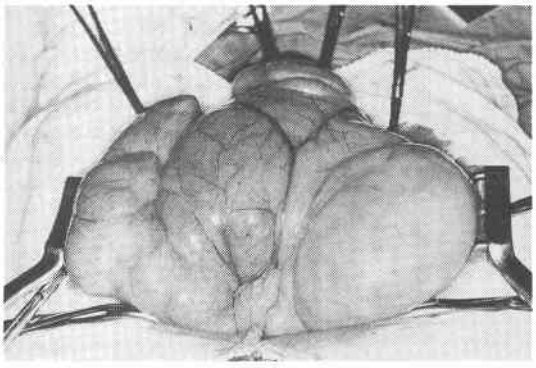

Fig. 6 Histological findings. The tumor is composed of well-differentiated fat cells and was diagnosed lipoma, (HE, ×100)

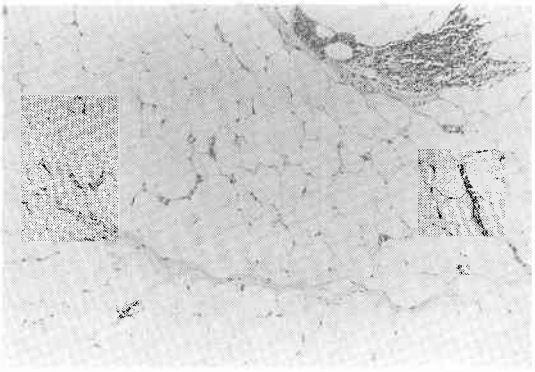

た．腫瘍の大きさは，41×33×10cm，7,530gであった（**Fig. 4a**）．術後経過は良好で第34病日退院した．

3年後，1987年1月頃より左下腹部に鶏卵大の腫瘤を認め当科再診．CTにて下行結腸周囲にlow density areaを認め，脂肪腫の再発と診断した（**Fig. 2b**）．

左傍腹直筋切開にて開腹したところ，腫瘍は前回とほぼ同様，下行結腸を取り巻くように存在した．腫瘍は分葉状で3個に分けて摘出した．総重量は180gであった（**Fig. 4b**）．腫瘍上端は膵下縁に達し，この部位で境界不明瞭であった．組織学的にはどの部位にも悪性所見は見られず脂肪腫の回答であった．経過良好にて第22病日退院した．

再手術後3年経過した頃より食後の腹満感を認めるようになり，1991年6月28日当科再診．来院時腹部全体に腫瘤をふれCTにて脂肪腫の再々発と診断した（**Fig. 2c**）．同年7月8日上腹部正中切開にて開腹．癒着は軽度で下腹部やや左側に小児頭大，分葉状の腫瘍を認めた（**Fig. 5**）．腫瘍は腹膜に覆われ前回とほぼ同じ部位より発生し，下行結腸を取り囲むように進展していた．腫瘍は一塊には摘出できず，まず最大の腫瘍を摘出し，次に左上腹部の腫瘍を摘出した．原発巣と思われる下行結腸周囲を腫瘍が取り囲んでおり剥離不能なため結腸を合併切除した．総重量は3,300gであった．

組織学的には良く分化した脂肪腫であった（**Fig. 6**）．

術後経過良好で第28病日に退院し現在再発の兆候なく外来通院中である．

考　察

後腹膜腫瘍とは，後腹膜腔に発生し，上下行結腸，十二指腸，膵，副腎，尿管などの後腹膜諸臓器以外の組織で，臓器形態をなさないものに由来する腫瘍と定義されている[2]．後腹膜脂肪腫は腎周囲組織に好発するといわれているが，われわれの症例のように巨大に発育すると原発部位を同定することは困難となる．脂肪腫一般について，好発年齢は50～60歳台とされ若年

Table 1　Histological classification

Benign lipomatous tumors	Liposarcoma
1. Lipoma	1. Well-differentiated liposarcoma
2. Variants of lipoma	Lipoma-like
Angiolipoma	Sclerosing
Spindle cell lipoma	Inflammatory
Pleomorphic lipoma	Dedifferentiated
Benign lipoblastoma	2. Myxoid liposarcoma
Angiomyolipoma	3. Round cell liposarcoma
3. Heterotopic lipomas	4. Pleomorphic Liposarcoma
4. Infiltrating or diffuse neoplastic or nonneoplastic proliferations of mature fat	
Diffuse lipomatosis	
Pelvic lipomatosis	
Symmetrical lipomatosis	
Adiposis dolorosa	
Steroid lipomatosis	
5. Hibernoma	

者には少ないとされている．性差については報告によりさまざまであるが，阿部ら[3]の本邦集計例によると男性21例，女性27例とやや女性に多いと報告されている．われわれが調べえた範囲では，1914年山本の報告以来，自験例が60例目であり，重量では，尾崎ら[4]の25kgから勝見らの0.03kgまでさまざまな報告がなされている．本例は第1回手術時，7,530g，第2回，180g，第3回，3,300gで総計11,010gであった．三河内ら[5]は再発のため5回の手術を施行しており，初回手術時には結腸右半および右腎を合併切除したと報告しているが，われわれの症例も2回目の再発時に下行結腸を合併切除した．他臓器合併切除を施行せざるをえなかった点においても特異な症例と思われた．脂肪腫の診断，とくに脂肪肉腫との鑑別についてCTをはじめさまざまな試みがなされている．一般に脂肪腫のCT所見として腫瘍内容が均一，境界鮮明，CT値が正常脂肪織と大差がない，また造影されないなどとされ[6][7]，脂肪肉腫との鑑別が可能とされている．しかし，巨大なものや再発を繰り返すものは画像診断，手術所見，病理組織検査にて脂肪腫と診断しても，脂肪肉腫を完全に否定することはできないとの報告や経過中に悪性化するとの報告もありわれわれ臨床家を悩ませるところである．われわれの症例も，2度にわたる再発，腫瘍の大きさおよび発育速度などの臨床経過を考えるとEnzingerら[8]の分類の中のlipoma likeのwell differentiated liposarcomaを完全に否定することはできないかもしれない（**Table 1**）．治療としては，放射線療法が有効とするものもあるが，外科的完全摘出が基本とされており今後も再発を考慮にいれ，エコー，CTなどで注意深く経過観察をしていきたい．

本稿の要旨は第238回東海外科学会例会において発表した．

文　献

1) 疋島　寛，山村浩然，花立史香ほか：後腹膜脂肪腫の1例．日臨　51：763—767，1990
2) 笠野伸昭：後腹膜の概念並びに腫瘍の病理．臨放線　13：785—793，1968
3) 阿部裕行，川村直樹，奥村　哲ほか：後腹膜脂肪腫の1例．泌紀　9：1107—1113，1983
4) 尾崎健次，大山　峻，牛島　宥：後腹膜の巨大なる脂肪腫．癌の臨　5：33—37，1959
5) 三河内薫丸，島村嘉高，鷹栖昭治：再発を繰り返した後腹膜脂肪腫の1例．外科診療　124：868—872，1961
6) Arnold CF, David SH, John S: Computed tomography of abdominal fatty masses. Radiology 139：415—429，1981
7) Hunter JC, Johnston WH, Genant HK: Computed tomography evaluation of fatty tumors of the somatic soft tissues: Clinical utility and radiologicpathologic correlation. Skeletal Radiol 4：79—91，1979
8) Enzinger FM, Weiss SW: Liposarcoma. Soft Tissue Tumors 13：346—382，1988

A Case of Recurrent Giant Lipoma of the Retroperitoneum

Masahiro Kimura, Hideki Fukuoka, Yoshihiko Funato, Hideki Tsuji, Takao Kasugai,
Kei Torii, Manabu Kobayashi and Tetsuo Hotta
Department of Surgery, Ena Byoin National Sanatorium

Retroperitoneal lipoma is a histologically benign tumor, and was comparatively rare tumor before the development of imaging methods (CT, US etc.). A total of 60 cases including the present one have been reported in Japan. A 71-year-old man complaining of abdominal fullness was admitted to our hospital. After examination, we made a diagnosis of lipoma, and removed it. The tumor weighed 7530 g. Parts of the tumor were examined, and the histological structure indicated well-differentiated lipoma. The lipoma recurred 3 and 6 years after the first operation, and was removed again. On histological examination malignant elements were not found, and we made a diagnosis of recurrence of lipoma. Our case is rare in view of the tumor size and recurrence.

Reprint requests: Masahiro Kimura Department of Surgery, Ena Byoin National Sanatorium
2725 Oui-cho, Ena, 509-72 JAPAN