日消外会誌　26（4）：1110～1114，1993年

腸間膜嚢胞内容液中のcarcinoembryonic antigenを検索した2例

社会保険紀南綜合病院外科，同　病理部*

井上　匡美　竹中　博昭　角村　純一　岩瀬　和裕
三木　康彰　別所　俊哉　大畑　俊裕　横地　啓也
永井　勲　田中　智之*

肝，膵嚢胞液中の腫瘍マーカーが悪性例で高値を示すことは一般に指摘されているが，腸間膜嚢胞の内容液に関する検討はなされていない．今回われわれは2例の良性腸間膜嚢胞を経験し，切除後，嚢胞内容液中の腫瘍マーカーを測定した．症例は68歳の男性と46歳の女性で，発生部位は前者は回腸終末部腸間膜，後者はトライツ靱帯から110cmの空腸腸間膜であった．切除後の内容液の細胞診はいずれもClass Iで，carcinoembryonic antigen（以下CEA）値はそれぞれ1.7ng/ml，150ng/mlで，他の腫瘍マーカー（CA19-9，CA125，CA15-3，SCC）は正常であった．術前の血清腫瘍マーカーはいずれも正常範囲であった．本疾患の内容液中の腫瘍マーカーについて，他の本邦2報告例を合わせ検討したが，良性腸間膜嚢胞の中には内容液中CEA値が高値を示すものがあると考えられた．

Key words：mesenteric cyst，carcinoembryonic antigen

はじめに

腸間膜嚢胞はほとんどが病理学的に良性であるが，悪性例も数例の報告がある[1)2)]．われわれはこれまでに肝，膵を含めた嚢胞性疾患の内容液中の腫瘍マーカーを測定しその意義について検討してきている[3)]．今回われわれは良性腸間膜嚢胞を2例経験し，嚢胞内容液中の腫瘍マーカーを測定した．うち1例がCEA高値を示した．

症　例

症例1：68歳，男性

主訴：嚥下困難，右下腹部腫瘤

家族歴，既往歴：特記すべきことなし．

現病歴：平成2年2月頃より，嚥下困難感と右下腹部腫瘤を自覚．当院内科にて食道内視鏡検査を施行し食道癌と診断された．

入院時現症：腹部は軟，右下腹部に表面平滑，弾性硬の可動性良好な直径15cmの球状の無痛性腫瘤を触知した．

入院時検査所見：末梢血液像および血液生化学検査に異常を認めなかった．血清腫瘍マーカーはCEA 2.7 ng/ml，CA19-9 18U/ml，CA125＜8U/mlといずれも正常範囲であった．腹部単純X線は異常を認めなかった．

腹部CT検査：右下腹部に直径15cm，辺縁整の均一な低吸収域を認め，周囲臓器との境界は明瞭であった（**Fig. 1**）．

食道内視鏡検査：上切歯列より28cmの食道前壁に不整形の隆起性病変を認めた．生検の結果は中分化型扁平上皮癌であった．

以上より食道癌と腸間膜嚢胞の診断で平成2年3月15日手術を施行した．

手術所見：食道癌に対し食道亜全摘術，胸骨後胃管再建術を施行した．一方，回腸終末部の腸間膜内に表面平滑な直径15cmの球状腫瘤を認め切除した．

切除標本：割面で腫瘤は厚さ2mmの壁を持った嚢胞であり，内容は黄色透明な漿液性の液体であった（**Fig. 2**）．組織学的には，嚢胞壁の内面には内皮細胞が存在し，外膜にはリンパ球浸潤を認め，ところどころで平滑筋細胞の束状構造を示し脈管由来を示唆していた（**Fig. 3**）．嚢胞内容液中腫瘍マーカーはCEA 1.7 ng/ml，CA19-9 7U/ml，CA125＜8U/ml，CA15-3 3.3 ng/mlといずれも低値であった．

術後経過は良好で術後54日目に退院した．

症例2：46歳，女性

主訴：腹部腫瘤

家族歴：特記すべきことなし．

既往歴：30歳，33歳時に帝王切開にて分娩．

＜1992年12月9日受理＞別刷請求先：井上　匡美
〒646　和歌山県田辺市湊510　社会保険紀南綜合病院外科

Fig. 1 CT scan (Case1): Homogeneous low density area with clear border is seen.

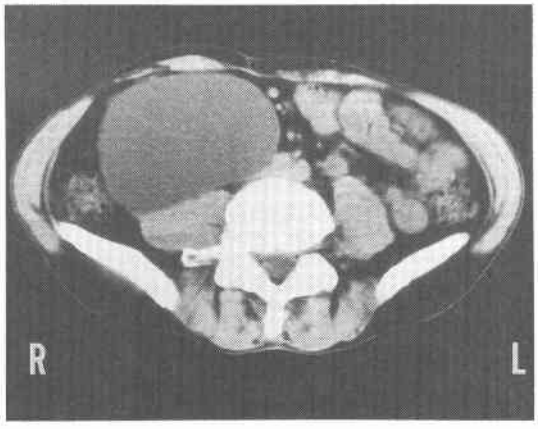

Fig. 2 Macroscopic findings of resected specimen (Case1): The cyst has smooth wall and serous fluid content.

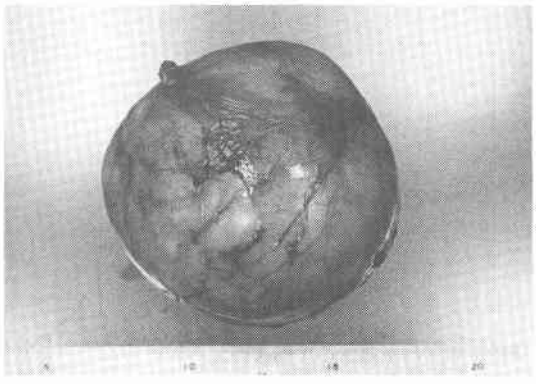

Fig. 3 Microscopic findings (Case1): Bundles of smooth muscle cells are seen in the cyst wall, which suggest that the cyst is originated from vein. (Smooth muscle-actin stain, ×25)

Fig. 4 Ultrasonography (Case2): A low echoic mass with smooth surface is seen.

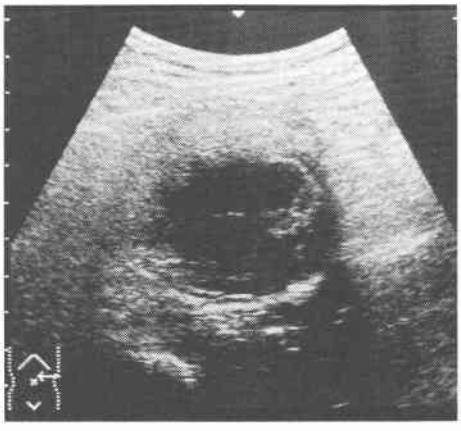

現病歴：平成元年1月頃より，左側腹部に腫瘤を自覚するもとくに症状がないため放置していたが，体重減少（7kg/1年間）を認めたため腹部悪性腫瘤を疑われ精査目的に当科入院．腫瘤の増大傾向はなかった．

入院時現症：腹部は軟，左側腹部に表面平滑，弾性硬の可動性良好な直径5cmの球状の無痛性腫瘤を触知した．

入院時検査所見：末梢血液像および血液生化学検査に異常を認めなかった．腫瘍マーカーはCEA 1.3ng/ml，CA19-9 10U/ml，CA125 21U/ml，SCC 0.7ng/mlといずれも正常範囲であった．腹部単純X線は異常を認めなかった．

腹部超音波検査：左側腹部に直径5cm，辺縁整，嚢胞様の低エコー腫瘤を認めた（**Fig. 4**）．

腹部CT検査：腫瘤は辺縁整の均一な低吸収域を示し，周囲臓器との境界は明瞭であった（**Fig. 5**）．

小腸造影検査：腫瘤による空腸の圧排像を認めた．

血管造影検査：上腸間膜動脈造影にて腫瘤周辺の空腸動脈の周囲への圧排像が描出された．

以上より空腸腸間膜嚢胞の診断で平成4年1月28日開腹手術を施行した．

手術所見：上腹部正中切開にて開腹．表面平滑な直径5cmの球状の腫瘤がトライツ靱帯より110cmの空腸の腸間膜内に存在し，これを切除した．

切除標本：内部に乳白色の粘調な液体が充満し，厚さ2mmの壁を持った嚢胞であった（**Fig. 6**）．組織学的には，壁はところどころにリンパ濾胞形成を含む膠原

Fig. 5　CT scan (Case2) : Homogeneous low density area with thin wall is seen.

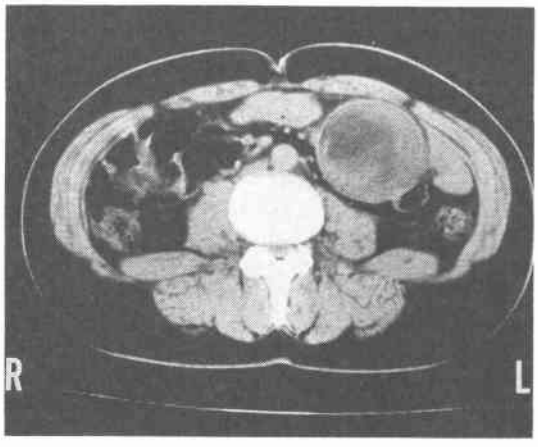

Fig. 6　Macroscopic findings of resected specimen (Case2) : The cyst has smooth thin wall and milky content.

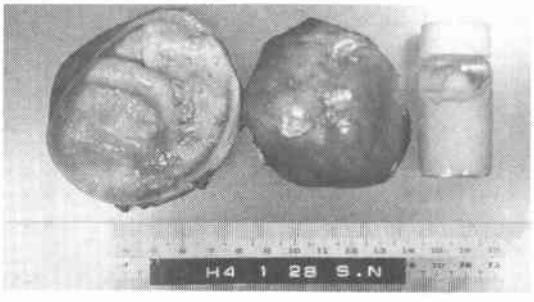

Fig. 7　Microscopic findings (Case2) : The cyst wall is composed of collagen tissuj. (HE stain, ×50)

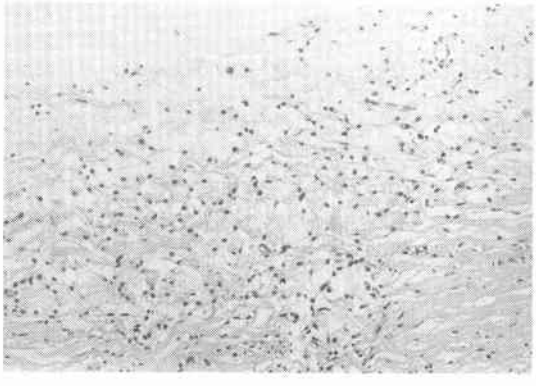

線維で構成されれていた(**Fig. 7**). 嚢胞内容液のCEAは150ng/mlと高値を示し，その他の腫瘍マーカーは，

Fig. 8　Location of mesenteric cysts in adults. (70 cases concluding our two cases in Japan. 1895～1992)

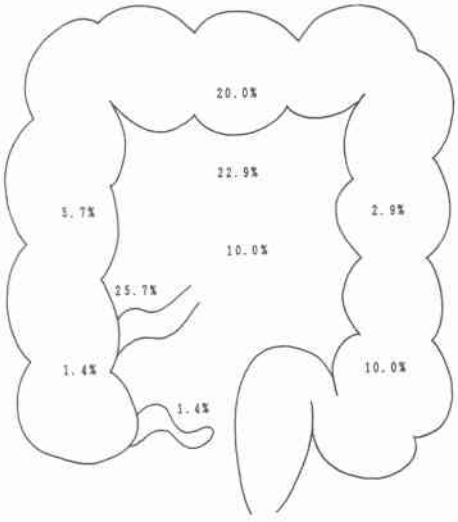

CA19-9<6U/ml, CA125<8U/ml, CA15-3 11U/ml, SCC<0.5ng/mlといずれも低値であった．しかし壁の酵素抗体法によるCEA染色は陰性であった．

術後経過は良好で術後11日目に退院した．

考　察

腸間膜嚢胞は1507年にBeneviene によりはじめて報告されている．その発生部位は，1895年から1992年までに本邦で発生部位を明記し報告された成人腸間膜嚢胞68例に自験例2例を含めて検討したところ，回腸18例 (25.7%)，空腸16例 (22.9%)，横行結腸14例 (20.0%)，S状結腸7例 (10.0%)，腸間膜根部7例 (10.0%)，上行結腸4例 (5.7%)，下行結腸2例 (2.9%)，盲腸1例 (1.4%)，虫垂1例 (1.4%) であった[4)12)] (**Fig. 8**). 自験例は頻度の高い回腸と空腸からの発生であった．

本疾患は臨床所見に乏しいことから術前診断は困難とされていたが，近年の腹部超音波，CT検査の普及によりかなりの正診率の向上が得られるようになってきた．腸間膜嚢胞は超音波検査でcystic patternを示し，CT検査では周囲臓器と境界明瞭で均一な低吸収域を示す[13)]．自験例においても同様の所見が得られた．

腸間膜嚢胞の合併症としては，嚢腫の増大に伴って起こる腸閉塞，腸捻転，尿路閉塞，嚢胞破裂，出血，腹膜炎などがある[14)]．これらの合併症をきたした場合，急性腹症と診断され開腹時に腸間膜嚢胞と診断される

Table 1 CEA levels in benign mesenteric cysts

Age(years) and sex	CEA levels in cyst	CEA levels in serum	Authors
39. F	0.5 ng/ml	1.0 ng/ml	Komatsu et al 1988[11]
43. F	55.0 ng/ml	(within normal)	Tanaka et al 1992[12]
68. M	1.7 ng/ml	2.7 ng/ml	our case 1
46. F	150.0 ng/ml	1.7 ng/ml	our case 2

こともある[4)7)]．また，腸間膜嚢胞の中には悪性例の報告もある[1)2)]．このようなことを考慮すれば，腸間膜嚢胞に対する治療は嚢胞の外科的完全切除が望ましいと考えられる．自験例では腸管を温存し嚢胞を完全切除しえた．

また肝，膵などの腹部嚢胞性疾患に対し超音波誘導下穿刺を施行し，内容液の検索や造影剤注入を行い，質的診断，病変の伸展範囲および周囲臓器との位置関係を正確に把握することの有用性が指摘されている[15)]．しかし，悪性腸間膜嚢胞の内容液中CEAに関する報告はなく，良性腸間膜嚢胞の内容液中CEAを調べた報告が2例のみであり，小松らは内容液中CEAが低値であった例を，また田中らは内容液中CEA 55 ng/mlと高値を示した例を報告している[11)12)]，自験例2例は嚢胞の発生部位と大きさ，内容液の性状に若干の相違点を認めたが，いずれも病理学的に良性で，血清CEAは正常値であり，嚢胞内容液中CEA値は症例1では低値で，症例2においては高値を示した(**Table 1**)．症例2において嚢胞壁のCEA染色が陰性であった原因は不明であるが，以前に上皮細胞から産生されていた可能性や，あるいはCEAと部分的共通抗原性を有する他の関連抗原の存在の可能性が考えられた．

以上より，本症の内容液中のCEA値の評価に関しては今後の症例の蓄積を待たねばならないが，良性腸間膜嚢胞の中には高値を示すものがあると考えられた．

文　献

1) Tykka H, Koivuniemi A: Carcinoma arising in mesenteric cyst. Am J Surg 129：709—711, 1975
2) 中野男也, 岡部三郎, 古田定男：癌病変を来した腸間膜巨大嚢腫の1例．久留米医会誌 22：1189—1193, 1959
3) 岩瀬和裕, 竹中博昭, 矢倉明彦ほか：良性肝嚢胞内容液中の腫瘍マーカー（CA19-9, DU-PAN2, SPAN1）濃度．日外会誌 93：872, 1992
4) 山本　宏, 安田是和, 笠原小五郎ほか：急性腹症にて発症し術前に診断された腸間膜嚢胞の1治験例．日消病会誌 81：1842—1847, 1984
5) 野村英雄, 斎藤浩司, 前田澄男ほか：腸間膜腫瘍の2例．外科 25：1008—1012, 1963
6) 中田嘉則, 松尾　潔, 伊崎　駿：腸間膜血管平滑筋腫の1例．外科 31：107—109, 1969
7) 三好信和, 末田秦二郎, 市川　徹ほか：急性腹症として発症した腸間膜嚢腫の2例．消外 5：363—367, 1982
8) 田辺和彦, 福田正巳, 七戸　浩ほか：非定型的なエコー所見を呈し，診断困難であった腸間膜のう腫の1例．青森中病医誌 29：395—399, 1984
9) 奥芝俊一, 藤田美芳, 高橋基夫ほか：腸間膜乳び腫の2例．北海道外科誌 30：63—67, 1985
10) 塩谷雅英, 高井一郎, 小笹　宏ほか：卵巣嚢腫と鑑別が困難であった腸間膜嚢腫の1例．産婦の進歩 40：733—735, 1988
11) 小松　誠, 岩浅武彦, 久米田茂喜ほか：術前診断が困難であった腸間膜偽性乳び嚢胞の1例．臨外 43：111—114, 1988
12) 田中千凱, 竹之内直人, 大下裕夫ほか：成人腸間膜嚢胞の2例．臨外 47：529—532, 1992
13) Chou YH, Tiu CM, Lui WY et al: Mesenteric and omental cysts; An ultrasonographic and clinical study of 15 patients. Gastrointest Radiol 16：311—314, 1991
14) Gallagher PG, Kirks D, Wood B et al: Radiological case of the month—Mesenteric cyst with hemorrhage. Am J Dis Child 144：793—794, 1990
15) 高安賢一, 小林千鶴子, 志真泰夫ほか：腹部嚢胞性疾患における超音波下穿刺造影の有用性について．医療 36：137—142, 1982

Two Cases of Mesenteric Cyst Measured Carcinoembryonic Antigen in Cystic Fluids

Masayoshi Inoue, Hiroaki Takenaka, Junichi Sumimura, Kazuhiro Iwase, Yasuaki Miki, Toshiya Bessho, Toshihiro Ohata, Hiroya Yokochi, Isao Nagai and Tomoyuki Tanaka*
Department of Surgery and Department of Pathology*, Kinan General Hospital

It has been generally pointed out that the levels of tumor markers in hepatic or pancreatic cystic fluids are elevated in patients with malignancies. However, there are yet no reports of the contents of mesenteric cysts. We encountered two cases of benign mesenteric cysts and measured tumor markers in cystic fluids after surgical excision. The patients were a 68-year-old man and a 46-year-old woman. The sites of development were the mesentery at the terminal end of the ileum in the first case and the jejunal mesentery, 110 cm from Treitz's ligament, in the second case. Cytodiagnosis of cystic fluids after surgical removal was class I in both cases, the CEA levels were 1.7 ng/ml and 150 ng/ml, respectively, and levels of other tumor markers (CA19-9, CA125, CA15-3 and SCC) were normal. The preoperative serum levels of the tumor markers were invariably within normal limits. Together with two cases reported previously in Japan, we investigated tumor markers in the contents of the mesenteric cysts. The CEA level in the cystic fluids is elevated in some patients with benign mesenteric cyst.

Reprint requests: Masayoshi Inoue Department of Surgery, Kinan General Hospital
510 Minato, Tanabe-shi, 646 JAPAN