日消外会誌　26（4）：1120～1124，1993年

原発性小腸扁平上皮癌の1例

南多摩病院外科，同　内科*，慶應義塾大学医学部外科**
山高　謙一　滝沢　建　今津　嘉宏**　川本　清**
和田　徳昭　吉岡　政洋*　原　歩

小腸原発と考えられる扁平上皮癌の1例を経験したので報告する．患者は76歳の男性で，主訴は腹部膨満と下腹部痛であり，腹部単純X線写真により腸閉塞と診断し入院した．保存的治療で閉塞症状は改善したが，小腸造影検査で回腸に壁不整をともなう狭窄を認め，手術を施行した．開腹時，回腸に腫瘍を認め，右半結腸切除術を行った．病変は限局潰瘍型の大腸癌に類似しており，病理組織標本では分化型扁平上皮癌で，腺癌成分は認められなかった．腸切除から1年1か月後に左上腕に腫瘤が出現し，生検で扁平上皮癌と診断された．その後化学療法を行い，一時的に頸部と左上腕の転移巣の縮少を認めたが，腸切除から2年4か月後に死亡した．文献の検索をした限りでは，回腸を原発とし，重複腸管や炎症性腸炎などの基礎疾患がない扁平上皮癌の報告は1例のみであった．本症例は経過中，他に原発と思われる病変が認められず，原発性小腸扁平上皮癌と考えられた．

Key word：intestinal squamous cell carcinoma

はじめに

肺や子宮を原発臓器として扁平上皮癌が小腸に転移することは報告されている[1)2)]．しかし原発性小腸癌は比較的まれであり，その報告のほとんどは腺癌に限られ，小腸を原発とする扁平上皮癌の報告は，重複腸管や炎症性疾患などの基礎疾患があるものを除き，著者らが調べえた限りでは，Plattらの1例[3)]のみである．最近われわれは腺癌成分の全くみられない小腸扁平上皮癌の1例を経験したので報告する．

症　例

症例：76歳，男性．

主訴：腹部膨満．下腹部痛

既往歴：虫垂切除術（26歳），白内障手術（73歳）

家族歴：特記すべきことなし．

現病歴：平成元年2月下旬より腹部膨満が出現，排便回数の減少や，ときどき下腹部痛を伴うようになった．3月1日当院内科を受診し，下剤を投与されたが，排便は極めて少量で，腹部膨満も改善しないため，3月8日当院内科に入院した．

入院時現症：身長158cm，体重45kg．体温37.0℃，脈拍72/分，血圧130/68mmHg．眼瞼結膜に軽度貧血を認めたが，黄疸はなく，胸部理学的所見でも異常を認めなかった．腹部は膨満しており，触診および打診上腸管内ガスによる鼓腸と考えられた．

入院時検査所見：白血球軽度増多，軽度貧血と便潜血（卅）以外は異常所見を認めなかった（**Table 1**）．

腹部単純X線写真：小腸ガスの貯留と鏡面形成像を認めた（**Fig. 1**）．

入院後．保存的治療で一時的に閉塞症状は改善し，注腸造影にて異常を認めなかったため小腸造影を施行，回腸末端より約20cmの部位に辺縁がやや不整な狭窄像を認めた（**Fig. 2**）．以上より同部がイレウスの原因と判断し，平成元年4月17日に開腹術を施行した．

手術所見：開腹すると回腸末端から約20cm口側に腫瘍を認め，一部横行結腸，口側回腸に浸潤していたので，回腸約50cmを含む右半結腸切除術を行った．肝

Table 1　Laboratory data on admission

WBC	9,000 /mm³	ALP	6.4 IU/l
RBC	304×10⁴ /mm³	γGTP	22 IU/l
Hb	9.3 g/dl	T-cho	188 mg/dl
Ht	29 %	BUN	25.5 mg/dl
Plt	32.1×10⁴ /mm³	Cr	1.5 mg/dl
BSR	110 mm/1 hour	FBS	102 mg/dl
TP	7.0 g/dl	CEA	1.9 ng/ml
T. Bil	0.6 mg/dl	CA 19-9	6 U/ml
GOT	20 IU/l	stool occult blood	（卅）
GPT	17 IU/l	urine	normal

＜1992年12月9日受理＞別刷請求先：山高　謙一
〒193　八王子市散田町3－10－1　南多摩病院外科

Fig. 1 Plain abdominal X-ray film on admission shows niveaus and gaseous distension of the small bowel.

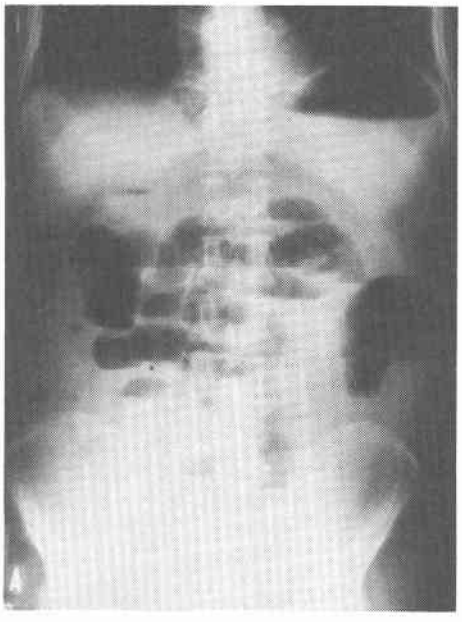

Fig. 2 Small bowel barium study shows irregular stenosis in the terminal ileum.

転移，腹膜播種は認めなかった（**Fig. 3**）.

摘出標本所見：回腸の狭窄病変は2.7×1.8cm大で限局潰瘍型の大腸癌と類似していた（**Fig. 4**）.

Fig. 3 Schematic illustration of operative findings: Ileal tumor is found to be at about 20 cm from the ileum end, involving the transverse colon and the oral portion of the ileum.

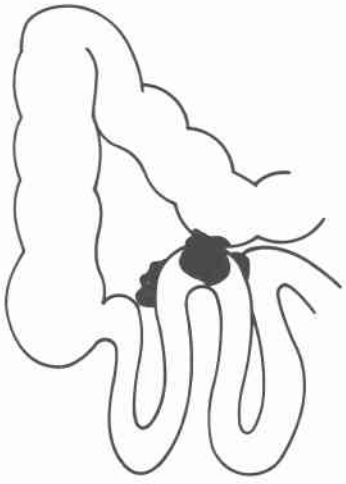

Fig. 4 Macroscopic findings show the ulcerated tumor with elevated margin.

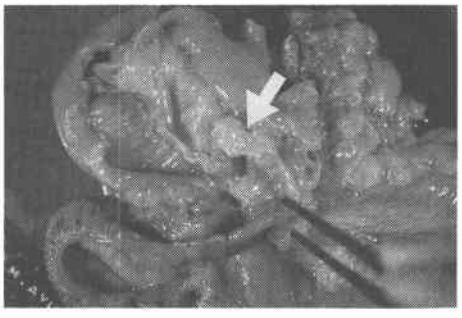

病理組織学的所見：核が大きく，比較的大型の細胞が集簇し，蜂巣を形成しており，腺癌成分は認められず，分化型扁平上皮癌と診断された（**Fig. 5**）．なお大腸癌取扱い規約[4]に準じると，深達度はsi（結腸，回腸）．リンパ節転移はn2（＋）であった．

当初，転移性腫瘍を考え，胸部X線，胸部computed tomography（以下CTと略す），上部消化管造影，腹部CT，経静脈的胆道造影．頭部CTなどにより胸部，食道，腹部，耳鼻科領域などを検索したが，原発と考えられる病変は認められなかった．

以後外来にて経過観察していたが，腸切除から1年1か月を経た平成2年5月に左上腕部の腫瘤が出現したため，精査目的で同年7月3日に2回目の入院と

Fig. 5 Microscopic view of intestinal tumor shows squamous cell carcinoma with well-formed nets. (H-E stain, ×400)

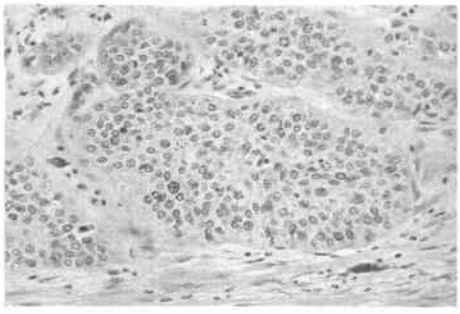

Fig. 6 Subcutaneous tumor about 10.0×4.0cm appeared in the left upper arm at 13 months after intestinal resection.

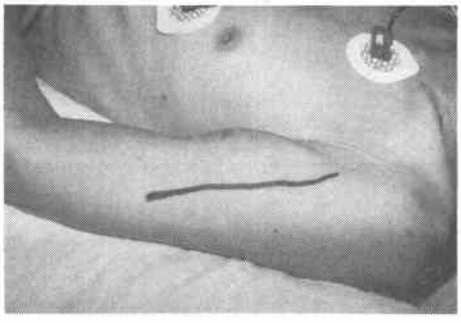

Fig. 7 Resected tumor from the subcutaneous tissue of left upper arm, which was not fixed to the skin and infiltrated to muscles.

なった(**Fig. 6**). 上腕部腫瘤の生検で扁平上皮癌と診断され，平成2年8月23日に腫瘤摘出術を施行した.

上腕腫瘤摘出標本所見：皮膚との癒着はなく．三角筋内側縁，大胸筋付着部，上腕二頭筋におよび浸潤性であった (Fig. 7).

Fig. 8 Microscopic view of the tumor of left upper arm shows well-differentiated squamous cell carcinoma, suggesting the metastasis from intestinal tumor. (H-E stain, ×150)

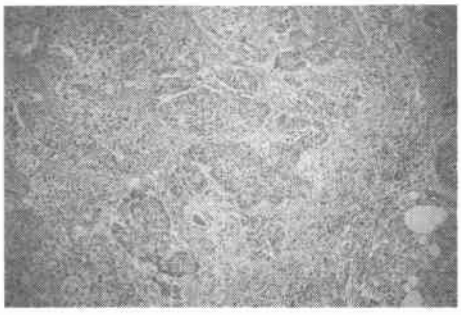

上腕腫瘤病理組織所見：小腸原発巣と同様の分化型扁平上皮癌の組織像を示し，浸潤は筋肉内におよんでいたが，骨への浸潤はみられなかった (**Fig. 8**).

経過：上腕転移巣摘出後2か月で左鎖骨上窩リンパ節への転移，さらに3か月後には左上腕に再び転移巣が出現したため，平成2年11月にCDDP 80mg 1回，5FU 1,000mg 3日間の静注投与を行った.

小腸原発巣切除直後SCCは4.9ng/mlであったが，上腕転移時15.8ng/mlと増加し，上記化学療法後も47.5ng/mlまで上昇した．頸部および左上腕の転移巣も増大傾向にあるため，平成2年12月左上腕転移巣より組織を採取し，制癌剤感受性試験 (succinic dehydrogenase inhibition test)に供した．結果はMMC(10 μg/ml)：61.5%，ADM (10μg/ml)：54.9%，CDDP (25μg/ml)：33.5%であった．この成績に基づき平成3年2月，MMC 6mg/週を5回，5FU 1,000mg 3日間の化学療法を施行し，SCC 26.5ng/mlまで減少，転移巣の縮小（頸部リンパ節転移巣の消失，上腕転移巣の30%縮小）を認めた.

平成3年4月，再度MMC 4mg/週4回，5FU 1,000 mg 1回の化学療法を施行したが，平成3年6月発熱，食思不振が持続，腹部CT上，大動脈周囲リンパ節および肝後上区域に転移を認め，平成3年8月11日に死亡した.

考　察

原発性小腸癌は比較的まれな疾患であり，本邦では全消化管の癌腫の0.1～0.3%であり，外国では1.2%と報告されている[5]．また小腸の癌腫の好発部位は空腸ではTreitz靱帯より60cm以内，回腸ではBauhin弁より40cm以内であり[6]，回腸癌より空腸癌が多い[5)6)].

本症例は開腹手術時，回腸末端より20cm口側に腫瘍が存在した．当初，転移を疑い胸腹部CT，上部消化管内視鏡などを含む全身検索を行ったが原発巣と考えられる病変は発見されなかった．腸切除から1年1か月を経て，左上腕に転移巣が出現したが，この時の検索でも，他臓器に悪性病変はみられなかったことから原発性回腸扁平上皮癌と診断した．

原発性小腸腫瘍の組織型は外国の文献では癌腫がもっとも頻度が高いとする報告が多く[7)~9)]，本邦報告例では悪性リンパ腫の方が癌腫よりも多いとする報告[5)10)11)]もあるが最近の報告では癌腫，リンパ腫，肉腫の順で頻度が高く，欧米に比べカルチノイドが極めて低い[12)~14)]．原発性小腸癌のほとんどは腺癌で倉金[5)]の原発性空・回腸癌275例の集計では82.7%を占めている．原発性小腸癌のうち，腺癌以外の組織型の頻度は非常に少なく，われわれが検索しえた限りでは，空腸・回腸の扁平上皮癌の報告はPlattらの1例[3)]のみであった．また，このほかの組織型では，空腸の印環細胞癌[15)]，未分化髄様癌[16)]，小腸未分化癌[17)]，回腸の腺扁平上皮癌[18)]の報告があった．

本症例の回腸腫瘍の病理組織学的所見は高分化扁平上皮癌のみからなり，分化度の異なる部分や腺癌部分を見いだすことができず，また所属リンパ節の転移像も扁平上皮癌のみで腺癌成分がみられなかった．大腸の扁平上皮様化（squamous change）を示す腺癌のリンパ節転移部の組織像は腺癌像を示すものが多く，純粋の扁平上皮癌のみはまれとする報告[19)]もあることから，回腸扁平上皮癌と診断した．さらに開腹手術1年1か月後に出現した上腕腫瘍の病理組織像も，回腸病変と類似した扁平上皮癌で，転移巣と考えられた．

腺組織からなる小腸上皮からの扁平上皮癌の組織発生についてはいまだ不明であるが，大腸扁平上皮癌の発生については異所性扁平上皮由来，腺組織の扁平上皮化生部由来，未分化基底細胞由来，腺癌の扁平上皮癌化などがあげられている[19)20)]．諸家の文献では腺癌と扁平上皮癌の混在する腺扁平上皮癌の病理組織像から推察し，腺癌から扁平上皮癌の発生を支持するものが多く[20)21)]，中川らは回腸腺扁平上皮癌の自験例の検討から，腺癌が扁平上皮癌成分と共存する場合には，低分化癌巣ないし，未分化癌巣が中間に介在するとしている[18)]．

本症例では腺癌成分が認められないにもかかわらず，制癌剤感受性試験や臨床的効果ともに，CDDPよりもMMCに比較的良好な結果がえられたことは，肺や食道の扁平上皮癌とは生物学的に異なる性質を示すことも考えられる

なお，本論文の要旨は第33回日本消化器病学会大会において発表した．

稿を終えるあたり，御校閲いただいた慶應義塾大学医学部外科北島政樹教授に感謝いたします．

文　献

1) 森　亘，足立山夫，岡辺治男：悪性腫瘍剖検例755例の解析―その転移に関する統計的研究―．癌の臨　9：351―374，1963
2) DeCastro CA, Docherty MB, Mayo CW: Metastatic tumours of the amall intestine. Surg Gynecol Obstet 105：159―165，1957
3) Platt CC, Haboubi NY, Shofield PF: Primary squamous cell carcinoma of the terminal ileum. J Clin Pathol 44：253―254，1991
4) 大腸癌研究会編：大腸癌取扱い規約．改訂第4版．金原出版，東京，1985
5) 倉金丘一：本邦における原発性空・回腸癌の臨床統計的考察．最新医　34：1053―1058，1979
6) 八尾恒良，日吉雄一，田中啓二ほか：最近10年間（1970―1979）の本邦報告例の集計からみた空・回腸腫瘍．胃と腸　16：935―941，1981
7) Reiner MA: Primary malignant neoplasm of the small bowel. Mount. Sinai J Med 43：276―280，1977
8) Brophy C, Cahow CE: Primary small bowel malignant tumors. Am Surg 55：408―412，1989
9) Sager GF: Primary malignant tumors of the small intestine. Am J Surg 135：601―603，1978
10) 川井啓市，馬場忠雄，赤坂　裕ほか：わが国における小腸疾患の現況と展望．胃と腸　11：145―155，1976
11) 梶谷　鐶，高橋　孝：腸癌―診療に有利な数値表―．日臨　32：2276―2291，1974
12) 沢田俊夫，武藤徹一郎，森岡恭彦：小腸の原発腫瘍．外科　47：1015―1019，1985
13) 蜂須賀喜多男，中野　哲：11．十二指腸・小腸癌，十二指腸・小腸癌の診断と治療．臨の臨　32：1279―1285，1986
14) 内野純一，秦　温信，河田　總：小腸腫瘍．外科診療　29：1722―1727，1987
15) 猪野川弘嗣，古家隆司，阪脇　剛ほか：小腸原発のsignet ring cell carcinomaの1例．癌の臨　37：183―189，1991
16) 太田安彦，渡辺国重，細川　治ほか：管外性発育を示した原発性小腸癌の1例．外科臨　33：299―302，1991
17) 佐々木正寿，花立史香，山村浩然ほか：貧血を主訴とした小腸未分化癌の1例．日消外会誌　21：2435―2438，1988

18) 中川公三, 小西二三男, 山崎 信ほか：回腸腺扁平上皮癌の1例. 癌の臨 29：1025—1028, 1983
19) 山際裕史, 吉村 平, 富山浩基ほか：大腸癌における Squamous Change. 癌の臨 30：233—238, 1984
20) 山際裕史：胃腸管における Adeonsquamous cell carcinoma II. 大腸. 臨病理 33：823—826, 1985
21) 網野賢次郎, 三重野寛治, 佐藤重樹, 他：イレウス症状を伴った盲腸腺扁平上皮癌の1例. 日臨外医会誌 48：386—391, 1987

A Case of Primary Squamous Cell Carcinoma of the Ileum

Kenichi Yamataka, Ken Takizawa, Yoshihiro Imazu**, Kiyoshi Kawamoto**, Noriaki Wada, Masahiro Yoshioka* and Ayumi Hara*
Department of Surgery and Internal Medicine*, Minamitama Hospital
**Department of Surgery, Keio University School of Medicine

A 76-year-old man was admitted with abdominal distension and pain. A barium study of the small intestine revealed a narowing portion of the small bowel about 20 cm from the ileum end. He underwent a resection of the ileum together with the right hemi-colon. The histopathological diagnosis of the tumor was well-differentiated squamous cell carcinoma. A series of post-operative examinations including chest and abdominal CT, gastro-intestinal endoscopy and otolaryngeal study did not reveal any other malignant lesion. Thirteen months later, a tumor was found in the soft tissue of the left upper arm. Histopathological examination of the resected tumor again showed squamous cell carcinoma, suggesting metastasis from the intestinal tumor. During the following period cervical lymph node metastasis and a recurrent tumor in the left upper arm appeared. The patient died of abdominal recurrence 28 months after the intestinal operation. Since no primary lesion of the intestine was detected during a follow-up period of over 2 years, a diagnosis of primary squamous cell carcinoma of the ileum was made. Primary squamous cell carcinoma of the small intestine has rarely been reported to be located in the duodenum. As far as we investigated, only one case in the ileum has been reported in the last 50 years.

Reprint requests: Kenichi Yamataka Department of Surgery, Minamitama Hospital
3-10-1 Sanda-machi, Hachioji, 193 JAPAN