日消外会誌　26（5）：1193～1198，1993年

原　著

# 食道癌壁内リンパ流の臨床病理学的検討

久留米大学第1外科，同　第2病理*

島　一郎　掛川　暉夫　山名　秀明　藤田　博正
曺　光男　入江　康司*　森松　稔*

壁内転移（IM）またはリンパ管侵襲（lymphatic permeation，LP）を認めた31例を対象として，食道癌壁内リンパ流を検討した．IMは25例，49病巣存在し，壁内局在頻度は粘膜下層（sm）（51%），粘膜固有層（lpm）（27%），固有筋層（mp）（18%）で，smに最も多く認められた．smはリンパ管が豊富かつ複雑で，弁を有するリンパ管があることから，腫瘍細胞が捕捉されやすいものと考えられた．しかし，上部食道では解剖学的にリンパ管網の発達がないとされるmpにIMの1/3以上を認めたことより，上部食道では壁側へ向かう側方リンパ流の存在が推測された．LPは18例（IM 12例を含む），29病巣認められ，壁内局在はlpmに62%と最も多く，smは14%であった．LPは担癌生体におけるリンパ管内の癌細胞の流れを反映したものと考えられ，lpmのリンパ管網が長軸方向の重要なルートであることが示唆された．また，IM，LPの多くは主病巣より4cm以内の部位に存在し，長軸方向の壁内リンパ流は4cm前後と考えられた．

**Key words**：esophageal cancer，intramural metastasis of esophageal carcinoma，lymphatic permeation of esophageal carcinoma，lymph node metastasis of esophageal carcinoma，lymphatic route of the esophageal wall

## はじめに

食道リンパ流を明らかにすることは，食道癌の合理的かつ有効なリンパ節郭清を行ううえできわめて重要であり，現在までさまざまな方法により研究がなされてきた[1)~7)]．その結果，食道の壁内リンパ流は，粘膜下層に豊富なリンパ管網を形成して長軸方向に縦走したのち，筋層を貫いて外膜の壁外リンパ管網に直接交通し，壁外リンパ管網は，食道の区域によってそれぞれ異なった領域リンパ節に連絡するとされている．しかし，壁外リンパ流に直接交通する食道壁内のリンパ管網に関しては，上下方向に縦走するとされているだけで，癌腫との関係や方向性，距離についてはいまだ十分な解明がなされていない．そこでわれわれは，切除食道の全割標本を作成し，主にリンパ管を経て発育増殖したと考えられる壁内転移巣（intramural metastasis，以下IM）とリンパ管侵襲（lymphatic permeation，以下LP）を病理組織学的に検索することにより，担癌生体における食道壁内のリンパ流を推測し，リンパ節転移との関係について検討した．

## 対象および方法

1980年から1991年までの11年間に，当科で切除された原発性食道癌422例の病理組織学的検索を行い，IMおよびLPより壁内リンパ流を検討した．病理組織学的検索は，切除標本を約5mm幅に短冊状に全割し，Hematoxylin-Eosin（HE）染色とElastica Van Gieson（EVG）染色標本を作成し，これらを参考として主病巣，副病巣，脈管侵襲のmappingを行った．IMは主病巣から5mm以上離れ，かつ脈管内に限局しない転移病巣とし，LPは主病巣から5mm以上離れたリンパ管侵襲，あるいは主病巣より10mm以上連続して認められるリンパ管侵襲と仮定して処理した．なお，病理組織学的所見は食道癌取扱い規約[8)]に基づき，術前照射や化学療法などの術前治療により，IMと多発病巣との鑑別が困難な症例は除外した．また，IMはそれぞれを1個の病巣として数えたが，LPではそれが点在して存在する場合は1つの病巣とみなし，またリンパ管侵襲がある範囲にわたって連続して認められた場合は，その連続病巣を1つの病巣として数えた．

以上のごとき条件定義のもとに，IMあるいはLPを

＜1993年1月13日受理＞別刷請求先：島　一郎
〒830　久留米市旭町67　久留米大学医学部第1外科

認めた症例は31例で，IM は25例（LP を伴う12例を含む），LP 単独は6例であった．

## 結　果

1．IM および LP 症例の臨床病理学的背景

IM 症例（25例）と LP 単独症例（6例）の臨床病理学的背景を **Table 1** に示す．IM 症例の原発巣の主占居部位は，Iu が1例，Im と Ei はそれぞれ12例で，胸部下部食道癌に比較的多くみられた．また，90%以上が stage III 以上の高度進行例で，リンパ節転移は88%に認められた．組織学的には低分化型扁平上皮癌が比較的多く，脈管侵襲は全例に認められた．LP 単独症例は，Im 2例，Ei 3例，Ea 1例で，IM 症例と同様，胸部下部食道癌に比較的多く，いずれも stage III 以上で，リンパ節転移を全例に認めた．

2．主病巣と IM および LP

1）IM および LP の方向性

IM 症例（25例）の主病巣に対する IM の局在を見ると，IM を主病巣より上方向（口側）に認めたものは14例，下方向（肛門側）に認めたものは9例，両側に認めたものは2例で，有意差はないものの，IM は癌腫の上方向に位置するものが多かった．主病巣を Iu・Im の上中部食道群（13例）と，Ei・Ea の下部食道群（12例）の2群に分けると，IM は上中部食道群では上方向（61.5%）に多かったが，下部食道群では上方向（50%），下方向（41.6%）と，ほぼ同頻度であった（**Table 2**）．一方，LP 症例は18例で，LP はいずれの方向にもその存在を認めたが，上中部食道群と下部食道群に分けると，前者では下方向に，後者では上方向に多い傾向を認めた（**Table 3**）．

2）IM および LP の食道壁内における局在

IM 病巣は49個で，食道壁内における局在は，粘膜下層（sm）に25個（51%）と最も多く，次いで粘膜固有層（lpm）に13個（26.5%），固有筋層（mp）に9個（18.4%），全層（tm）に及ぶものは2例（4.1%）であった（**Table 4**）．

LP 病巣は29か所に認められたが，lpm に18か所（62.1%）と最も多く，mp は7か所（24.1%），sm は

**Table 1** Clinicopathologic findings of patients with intramural metastasis and lymphatic permeation

| Cases | | IM 13 | IM+LP 12 | LP 6 | Total 31 |
|---|---|---|---|---|---|
| Location | Iu | 1 } 7 | 0 } 6 | 0 } 2 | 1 } 15 |
| | Im | 6 | 6 | 2 | 14 |
| | Ei | 6 } 6 | 6 } 6 | 3 } 4 | 15 } 16 |
| | Ea | 0 | 0 | 1 | 1 |
| Histologic stage | I | 1 | 0 | 0 | 1 |
| | II | 1 | 0 | 0 | 1 |
| | III | 4 | 3 | 2 | 9 |
| | IV | 7 | 9 | 4 | 20 |
| Depth of invasion | sm | 1 | 0 | 0 | 1 |
| | mp | 3 | 3 | 0 | 6 |
| | $a_1$ | 1 | 1 | 0 | 2 |
| | $a_2$ | 6 | 5 | 5 | 16 |
| | $a_3$ | 2 | 3 | 1 | 6 |
| Lymph node metastasis | $n_0$ | 3 | 0 | 0 | 3 |
| | $n_1$ | 1 | 0 | 0 | 1 |
| | $n_2$ | 3 | 5 | 3 | 11 |
| | $n_3$ | 5 | 4 | 2 | 11 |
| | $n_4$ | 1 | 3 | 1 | 5 |
| Histologic type | Well | 3 | 6 | 3 | 12 |
| | Mode | 5 | 3 | 2 | 10 |
| | Poor | 5 | 3 | 1 | 9 |
| Vascular invasion | ly(+)v(+) | 11 | 11 | 6 | 28 |
| | ly(+)v(−) | 2 | 1 | 0 | 3 |

**Table 2** Correlation between the primary lesion and the distribution of intramural metastasis

(%)

| | Upper and Middle | Lower | Total |
|---|---|---|---|
| Oral | 8(61.5) | 6(50.0) | 14(56.0) |
| Anal | 4(30.8) | 5(41.6) | 9(36.0) |
| Both | 1( 7.7) | 1( 8.4) | 2( 8.0) |
| Total | 13(100) | 12(100) | 25(100) |

**Table 3** Correlation between the primary lesion and the distribution of lymphatic permeation

(%)

| | Upper and Middle | Lower | Total |
|---|---|---|---|
| Oral | 1( 12.5) | 6( 60.0) | 7( 38.9) |
| Anal | 4( 50.0) | 2( 20.0) | 6( 33.3) |
| Both | 3( 37.5) | 2( 20.0) | 5( 27.8) |
| Total | 8(100.0) | 10(100.0) | 18(100.0) |

**Table 4** Correlation between the distribution and the location of intramural metastasis

(%)

| | lpm | sm | mp | tm | Total |
|---|---|---|---|---|---|
| Oral | 4(14.3) | 16(57.1) | 8(28.6) | 0(0.0) | 28(100) |
| Anal | 9(42.9) | 9(42.9) | 1( 4.8) | 2(9.4) | 21(100) |
| Total | 13(26.5) | 25(51.0) | 9(18.4) | 2(4.1) | 49(100) |

わずか4か所（13.8%）であった（**Table 5**）.

3）主病巣からの距離と食道壁内における局在

IMおよびLP症例の31例を，先に述べたごとく上中部食道群（15例）と下部食道群（16例）に分けて，IM，LPの主病巣に対する方向，距離および食道壁内における局在について検討した．上中部食道群のIMは25個で，上方向に位置したものは14個，下方向は11個であった．上方向のIMはすべて原発巣から4cm以内の範囲に認められ，食道壁内における局在はsmおよびmpと比較的深層に位置していた．一方，下方向では大半が3cm以内の範囲に位置していたが，5cm以上離れたものも2個認められた．壁内における局在はlpmおよびsmにみられ，上方向とは異なって浅層に位置するものが比較的多かった．LPは15か所で，上方向に6か所，下方向には9か所であった．上方向では，lpmからmpの各層にわたって認められたが，下方向ではすべてlpmに存在していた（**Fig. 1**）.

下部食道群では，上方向のIMはsmに，LPはlpmに高頻度に認められたが，下方向では各層にIM，LPの存在が認められた（**Fig. 2**）.

3．IMおよびLPとリンパ節転移

**Table 5** Correlation between the distribution and the location of lymphatic permeation

(%)

| | lpm | sm | mp | Total |
|---|---|---|---|---|
| Oral | 9(56.3) | 2(12.5) | 5(31.2) | 16(100) |
| Anal | 8(69.2) | 2(15.4) | 2(15.4) | 13(100) |
| Total | 18(62.1) | 4(13.8) | 7(24.1) | 29(100) |

**Fig. 1** The distance and the location of IM or LP lesions (Group of Upper and middle esophagus)

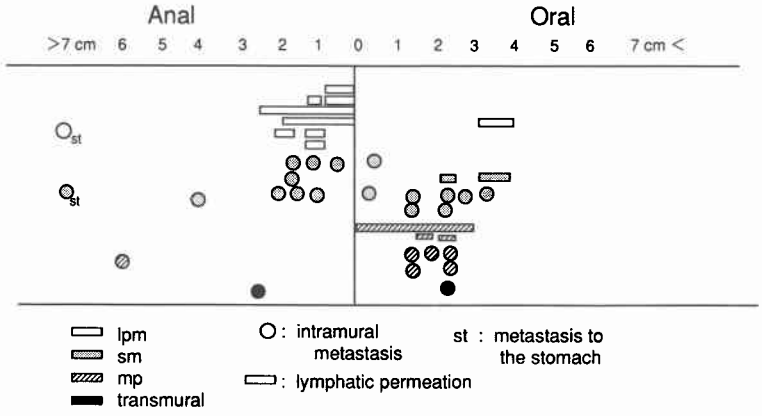


**Fig. 2** The distance and the location of IM or LP lesions (Group of lower esophagus)

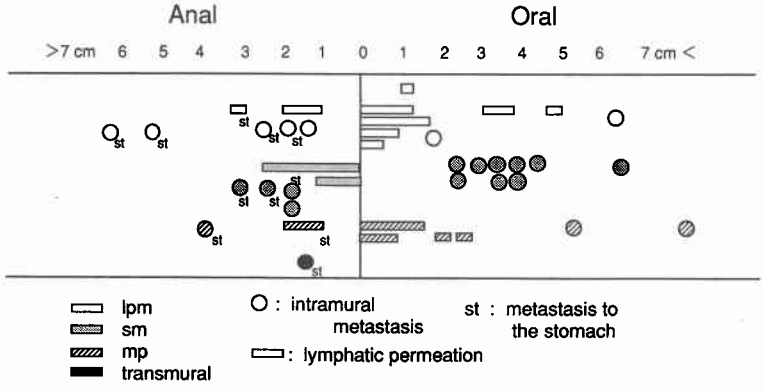

**Table 6** Correlation between intramural metastasis and lymph node metastasis (Group of upper and middle esophagus)

(%)

| Lymph nodes | Oral (n=8) | Anal (n=4) | Both (n=1) | Total (n=13) |
|---|---|---|---|---|
| Cervical & upper mediastinal | 5(63) | 2( 50) | 1(100) | 8(61.5) |
| Middle & lower mediastinal | 2(25) | 2( 50) | 1(100) | 5(38.5) |
| Abdominal | 3(38) | 4(100) | 1(100) | 8(61.5) |

**Table 7** Correlation between the distribution of intramural metastasis and lymph node metastasis (Group of lower esophagus)

(%)

| Lymph nodes | Oral (n=6) | Anal (n=5) | Both (n=1) | Total (n=12) |
|---|---|---|---|---|
| Cervical & upper mediastinal | 3(50) | 3( 60) | 1(100) | 7(58.3) |
| Middle & lower mediastinal | 4(67) | 3( 60) | 1(100) | 8(66.7) |
| Abdominal | 2(33) | 5(100) | 1(100) | 8(66.7) |

リンパ節を頸部上縦隔リンパ節(No. 102, No. 104, No. 105, No. 106)，中下部縦隔リンパ節（No. 107, No. 108, No. 109, No. 110)，腹部リンパ節(No. 1, No. 2, No. 3, No. 7, No. 9)に大別して検討した．上中部食道群のIM症例(13例)では，頸部上縦隔リンパ節に8例（61.5%)，中下部縦隔リンパ節に5例(38.5%)，腹部リンパ節には8例（61.5%）に転移を認めた．これをさらに主病巣に対するIMの方向に分けて検討すると，上方向の8例では，頸部上縦隔リンパ節への転移が多く(63%)，下方向の4例では，全例に腹部リンパ節転移を認めた（**Table 6**)．下部食道群のIM症例（12例）は，頸部上縦隔リンパ節に58.3%，中下部縦隔リンパ節と腹部リンパ節にはそれぞれ66.7%の転移を認めた．同じく主病巣に対する方向性でみると，上方向にあるものでは，頸部，縦隔リンパ節転移が，下方向にあるものでは頸部・縦隔・腹部のいずれにおいても60%以上の転移率が認められ，上・下方向にIMを認めた1例では頸胸腹のすべてに転移を認めた（**Table 7**)．

LP単独は6例と少ないが，上中部食道群（2例）は頸部上縦隔リンパ節転移が，下部食道群（4例）では中下部縦隔および腹部リンパ節転移が多く認められた(**Table 8**)．

**Table 8** Correlation between lymphatic permeation and lymph node metastasis

(%)

| Lymph nodes | Upper and Middle (n=2) | Lower (n=4) | Total (n=6) |
|---|---|---|---|
| Cervical & upper mediastinal | 2(100) | 1( 0) | 2(33.3) |
| Middle & lower mediastinal | 1( 50) | 4(100) | 5(83.3) |
| Abdominal | 1( 50) | 4(100) | 5(83.3) |

## 考　察

これまで，外科手術時に摘出されたリンパ節あるいは剖検時のリンパ節の病理組織学的検索より，食道のリンパ流の解明がなされてきた．しかし，摘除されなかったリンパ節に関しては転移の有無が不明であり，また剖検例では一般的に癌の末期像を呈していることから，担癌生体における詳細なリンパ流を検討するにはおのずと限界がある．一方，生理的なリンパ流を検索する方法として，CH44[9]やRIを用いた方法[5)6)]が報告され，組織学的な所属リンパ節の同定や経時的なリンパ流の把握が可能となった．しかし，いずれの方法を持ってしても，食道リンパ流の特徴としての長軸方向のリンパ流が，食道壁内のものであるのか，あるいは壁外のものであるのかは判定しがたい．森[3]や惣那[4]は，食道壁内のリンパ管は粘膜固有層に豊富なリンパ管網を形成して長軸方向に長く走り，筋層内を貫通して食道外壁の壁外リンパ管網に至り，所属リンパ節に注ぐとしている．しかし，これらの検討は正常の食道リンパ流に関するもので，担癌生体では正常リンパ流の遮断や逆流といったさまざまな変化が想定される[10)~12)]．また，壁内のリンパ流は長軸方向に長く走ると報告されているが，その距離や癌腫との関係については言及されていない．そこで外科的に切除された術前未治療の食道癌の全割標本を作成し，リンパ管内に侵襲した癌細胞と，リンパ管を介した副病変と考えられる壁内転移巣を病理組織学的に検索することにより，担癌生体における食道壁内のリンパ流を推測することとした．関[13]は原発巣から5mm以上離れたリンパ管侵襲をdistant-lyとして，壁内転移との関係を検討しているが，壁内転移を有する症例ではdistant-lyが明らかに高度で，壁内転移とリンパ管侵襲は同類の病巣と考えられ，壁内リンパ流を推定するうえでよい指標となると報告している．

IMとLPの食道壁内における局在を見ると，IMは

smに51%と最も多く，次いでlpm（26.5%），mp（18.4%）の順であった．一方，LPの61%はlpmに認められ，smはわずか13.9%であった．田中[14]や三戸ら[15]も，IMはsmに多く認められたと述べているが，smはリンパ管網が豊富かつ複雑で，弁を有したリンパ管があることから，腫瘍細胞がtrappingされやすいのではないかと考えられた．一方，LPは担癌生体におけるリンパ管内の癌細胞の流れを反映したものと考えられ，lpmのリンパ管網が長軸方向における重要なリンパ流であることが示唆された．

癌腫からの距離および方向性からの検討では，上中部食道群の上方向（上部食道）にあるIM，LPは，癌腫より全例4cm以内の範囲に存在し，壁内の局在はsmとmpに多く認められた．一方，下方向（中下部食道）のIM，LPは，癌腫よりやはり4cm以内の範囲に多いが，5cm以上離れて存在するものも若干認められた．また，壁内局在では，上部食道とは異なり，lpmやsmと浅層に位置するものが多かった．下部食道群では，上方向（中部食道），下方向（下部食道・上部胃周囲）とも，癌腫より4cm以内の範囲にIM，LPが多く，その70～80%はlpmとsmに認められた．これらの結果より，食道の壁内リンパ流は，lpmおよびsmのリンパ管網を中心とした長軸方向のリンパ流が主体で，少なくとも原発巣から4cm前後の範囲内では上下方向に向かって流れるものと推定された．しかし，上部食道では，解剖学的にもリンパ管網が発達しておらず，また，頻度的にも18%と少なかったmpの部位に，IMの1/3以上が認められたことより，上部食道では長軸方向のリンパ流とともに，浅層から深層の壁外リンパ管網へ連絡する側方リンパ流の発達が推察された．

リンパ節転移は，IM症例，LP症例いずれも高頻度に認められ，IM，LP病巣がリンパ節転移と深く関係していることが示唆された．癌腫の局在とリンパ節転移との関係では，上中部食道群では頸部上縦隔と腹部リンパ節に高頻度に転移を認めたが，IMとLPが上方向にある症例では頸部上縦隔リンパ節転移を，下方向にある症例では，腹部リンパ節転移を多く認めた．末吉[16]は，家兎の食道癌モデルを作成して，癌腫の局在とリンパ流の関係をCH44を用いて検討しているが，上部食道では胸部気管リンパ節に向かう側方向への流れが主であったと報告している．また，松原[17]は胸部食道癌110例のリンパ節転移を検討した結果，食道では，上下方向のリンパ流が横方向へのリンパ流よりとくに多く，中縦隔においては壁内リンパ管と壁外リンパ管の連結はそれほど強いものではないと述べている．われわれの結果から考察すると，上部食道では側方リンパ流が発達しているため，癌細胞は壁内のリンパ管網より壁外リンパ管網へと流出し，その結果領域リンパ節である頸部上縦隔へのリンパ節転移が容易に発生するものと考えられた．一方，中部食道では長軸方向のリンパ流が豊富なため，領域リンパ節である中下部縦隔リンパ節よりも，より遠隔部において壁外リンパ管網と連絡し，その結果，頸部上縦隔あるいは腹部へのリンパ節転移が多くなったのではないかと推測された．

下部食道群では頸部，胸部，腹部のリンパ節に60～70%の転移を認めた．また，癌腫との方向では，下方向にIM，LPがある症例でも頸部上縦隔へのリンパ節転移が60%以上認められ，IM症例ではすでにリンパ節を介した広範な癌の進展が起こっているものと考えられた[18][19]．

以上より，食道癌の壁内リンパ流は長軸方向の流れが主体であるが，上部食道では長軸方向のリンパ流とともに側方リンパ流の発達が示唆され，壁外リンパ流への重要な連絡路と考えられた．また，長軸方向の壁内リンパ流は4cm前後の長さであり，lpmのリンパ管網がそのルートとして重要であることが推察された．臨床的には，IMやLPはリンパ系を中心とした広範な癌の進展性を意味する重要な組織学的所見と考えられ，頸部・縦隔・腹部の3領域にわたる所属リンパ節を系統的に郭清するとともに，高頻度のリンパ節転移陽性例では強力な補助療法の必要性が示唆された．

本研究は，平成3年度厚生省がん研究（3-17）助成金に一部を負った．

## 文　献

1) Haagensen CD: The lymphatics in cancer. WB Saunders Company, Philadelphia, 1972, p1—293
2) Weinberg J, Grenaney EM: Identification of regional lymph nodes by means of a vital staining dye during surgery of gastric cancer. Surg Gynecol Obstet 90：561—567, 1950
3) 森　堅志：気道及び食道のリンパ管．日気管食道会報　19：85—98, 1968
4) 惣那将愛：日本人のリンパ系解剖学．p115—138, 金原出版，東京，1978
5) 加藤抱一，飯塚紀文，照井頌二：食道リンパ節シンチグラフィーによる食道リンパ流の考察．日消外会誌　18：599—605, 1985
6) 田辺　元，馬場政道，里島一直ほか：食道癌所属リンパ節のRI uptakeからみた食道リンパ流．日外

会誌　87：315—323，1986
7）貴志周一郎：人食道，胃噴門部の区割性淋巴結節並に悪性腫瘍転移形成に就いて2，3の考察．日外宝 12：862—877，1935
8）食道疾患研究会編：臨床，食道癌取扱い規約．金原出版，東京，1992
9）萩原明於，高橋俊雄，李　力行ほか：組織内局注用の吸着剤被吸着抗癌剤の開発．秋田医　10：419—422，1984
10）Galock JH, Jlein SH：The surgical treatment of carcinoma of the esophagus and cardia. Ann Surg 139：19—34，1954
11）秋山　洋，山崎善弥，藤森義蔵ほか：食道癌に伴う粘膜変化について．胃と腸　4：1055—1062，1972
12）児玉一成：残胃のリンパ流に関する実験的検討．日消外会誌　22：1172—1181，1989
13）関　誠：食道癌壁内転移の臨床病理学的検討．日外会誌　92：1426—1435，1991
14）田中乙雄：壁内伸展形式の特性からみた食道癌の臨床病理学的検討．日胸外会誌　27：1132—1144，1979
15）三戸康郎，平塚隆三，土器　潔：胸部食道癌のリンパ節転移並びに郭清に関する1考察．外科治療 43：123—132，1980
16）末吉　晋：胸部食道癌のリンパ節転移に関する実験的研究—家兎食道癌モデルにおけるリンパ節転移と微粒子活性炭によるリンパ流の変化について—．日外会誌　93：462—474，1992
17）松原敏樹：胸部食道癌リンパ節転移様式の特異性とその要因について—頸胸連続郭清症例における検討—．日外会誌　93：377—387，1992
18）吉川時弘：食道癌の随伴病変に関する臨床病理学的検討—その実態と臨床的意義を中心に—．日消外会誌　19：2010—2019，1986
19）Mandard AM, Ohasle J, Marnary J et al：Autopsy findings in 111 cases of esophageal cancer. Cancer 48：329—335，1981

## Clinicopathologic Study on Intramural Lymphatic Flow of Esophageal Carcinoma

Ichiro Shima, Teruo Kakegawa, Hideaki Yamana, Hiromasa Fujita,
Mitsuo So, Koji Irie* and Minoru Morimatsu*
First Departments of Surgery and Second Pathology*, Kurume University School of Medicine

To investigate the intramural lymphatic spread of esophageal carcinoma, intramural metastasis (IM) and lymphatic permeation (LP) to a distance of more than 5 mm or spreading more than 10 mm from the primary lesion were determined clinicopathologically in 422 patients with esophageal carcinoma. Forty-nine lesions of IM in 25 patients (6%) and 29 lesions of LP in 18 patients (4.3%) were observed. IM lesions were located mainly in the submucosal (sm) (51%) or the lamina proprial muscular (lpm) layer (21%). One reason for this, there is a rich and complicated network of lymphatics in the sm and the lpm layer. On the other hand, LP lesions were located in the lpm (60%) or the muscularis proprial (mp) layer (24%). Most of the MP and the LP lesions were within 4 cm from the primary lesion. Interestingly, one-third of the IM or the LP lesions situated in the upper third of the esophagus were in the mp layer which has a poor network of lymphatics, while most of the IM or the LP lesions situated in the middle and the lower thrid of the esophagus were located in the lpm and/or the sm layer. These results suggest that the lymphatic route in the upper third of the esophagus is predomionantly in the lateral direction rather than via longitudinal direction, whereas the lymphatic route of the middle and the lower third of the esophagus is predomoninantly through the longitudinal ducts spreading to the perimucosal lymphatics.

**Reprint requests:** Ichiro Shima　The First Department of Surgery, Kurume University School of Medicine
Asahi-machi, Kurume-shi, 830 JAPAN