日消外会誌　26（5）：1211～1221，1993年

N-methyl-N′-nitro-N-nitrosoguanidine 投与による再建術式別ラット残胃癌の発生

鹿児島大学第1外科（指導：島津久明教授）
堀　川　佳　朗

156匹の Wistar 系ラットに N-methyl-N′-nitro-N-nitrosoguanidine（MNNG）を投与したのち幽門側胃切除術を施行し，再建術式別に次の8群に分けた．すなわち，単開腹群（SO，n＝19），胃切開群（GT，n＝10），胃空腸吻合群（GJ，n＝14），Billroth I 法群（BI，n＝24），Billroth II 法群（BII，n＝24），Billroth II 法＋Braun 吻合群（BII＋Br，n＝12），十二指腸内容液全逆流群（R，n＝33），十二指腸内容液非逆流群（NR，n＝20）である．手術後60週目のIII型異型病巣および癌の発生率は，SO群30%，GT群43%，GJ群88%，BI群29%，BII群87%，BII＋Br群38%，R群89%，NR群42%であり，その発生部位は吻合部近傍に多く認められ十二指腸内容液逆流と残胃癌発生との密接な相関が示唆された．胃切除後の細胞間接着複合体の電子顕微鏡による観察では，異型病巣と癌において密着帯（tight junction）の破壊・消失が認められた．

Key words：N-methyl-N′-nitro-N-nitrosoguanidine，remnant stomach，duodenogastric reflux，carcinogenesis，tight junction

はじめに

近年，胃切除術の既往歴をもつ人が増加の傾向にある．その理由として，早期胃癌症例の増加に伴って胃癌の治療成績は明らかに向上し，多数の長期生存が得られるようになったこと，比較的近年まで胃・十二指腸良性潰瘍に対しても胃切除術が盛んに行われてきたことなどがあげられる．このような状況にあって残胃に新たに癌が発生する，いわゆる残胃癌に種々の観点から関心が寄せられるようになってきた．良性疾患に対する手術後の胃に発生した残胃癌については，古くより Beatson（1926）[1]，Schwarz（1926）[2]，Eichelter（1930）[3]らによって報告されている．本邦でも松尾（1934）[4]，山下ら（1972）[5]，島津ら（1979）[6]の報告があり，その後も臨床病理学的報告[7]とともに疫学的手法を用いた報告[8)9]や実験的報告[10]も年々増加しつつある．

残胃に癌が果たして発生しやすいか否かについてはなお問題があるが，残胃そのものが特殊な環境下にあることは事実であり，それに起因する発癌の要因がいくつか推測されている．その1つとして，幽門側胃切除術における再建法の Billroth I 法と II 法の間に発生頻度の差異があるのではないかという問題がある．すなわち，胆汁や膵液の逆流によって生ずる種々の残胃粘膜の病理組織学的変化が注目されており，これらの観点から残胃癌の発癌の機序を解明することは，ひいては胃癌組織発生という命題にも通ずるものであり意義深いことと思われる．

今回，ラットを用い胃切除術における各種再建法の実験モデルを作成し，その残胃粘膜に発生する異型病巣および癌の発生状況を十二指腸内容液の胃内逆流の面から検討した．また，これらの病変および残胃背景粘膜の細胞間接着複合体の超微形態に着目し，残胃の発癌過程を探ることを研究目的とした．

実験材料と方法

1．実験動物および発癌方法

7週齢の Wistar 系雄性ラット（体重189～210g）を用いた．発癌剤としては N-methyl-N′-nitro-N-nitrosoguanidine（以下，MNNG）（半井化学薬品社製，京都）を使用し，これを水道水で100μg/ml に調整し，遮光した給水瓶より12週間自由に飲水させた．投与終了後2週目に24時間の絶食時間をおいたのち，ペントバルビタールの腹腔内投与による麻酔下に手術を行って各種の実験モデルを作成した．手術終了の24時間後

＜1992年12月9日受理＞別刷請求先：堀川　佳朗
〒890　鹿児島市桜ケ丘8－35－1　鹿児島大学医学部第1外科

Fig. 1　Illustration of operative procedures performed in eight groups

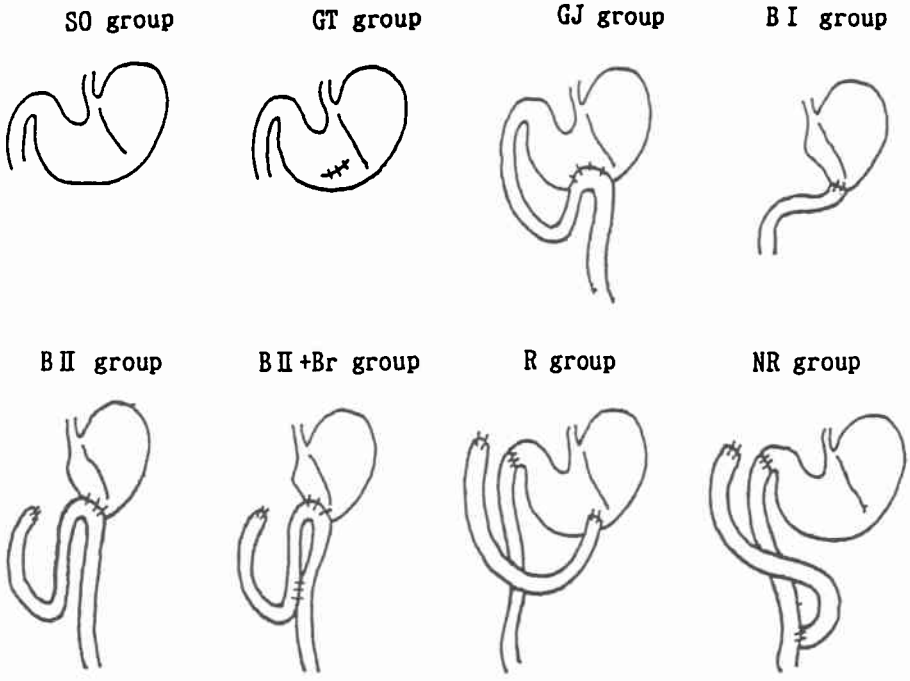

には水道水を，48時間後には固形飼料を与えた．各ラットは手術後60週目に48時間の絶食時間をおいて屠殺した．

2．実験モデルの作成法

156匹のラットを用い，以下の8つの実験群を作成した(**Fig. 1**)．なお手術操作に際して，縫合および吻合はすべて6-0の吸収糸を用いて行った．

① 単開腹群(以下，SO群)：胃切除は行わず，指で胃周辺を攪拌したのち，ただちに閉腹した（19匹）．

② 胃切開群(以下，GT群)：腺胃胃底腺領域の前壁を約1cm切開したのち，同部をそのまま縫合閉鎖した(10匹)．

③ 胃空腸吻合群(以下，GJ群)：幽門輪から7cm肛門側の空腸を腺胃胃底腺領域の大彎側に側々に吻合した（14匹）．

④ Billroth I法群(以下，BI群)：腺胃の1/2を切除し，残胃と十二指腸を端々に吻合した（24匹）．

⑤ Billroth II法群（以下，BII群)：腺胃の1/2を切除し，十二指腸断端を縫合閉鎖したのち，この閉鎖部から7cm肛門側の空腸を残胃と側々に吻合した（24匹）．

⑥ Billroth II法＋Braun吻合群（以下，BII＋Br群)：BII群と同様の手術を施行したのち，胃空腸吻合部より3cm肛門側において輸入脚と輸出脚とを側々に吻合（Braun吻合）した（12匹）．

⑦ 十二指腸内容液全逆流群（以下，R群)：胃と十二指腸を幽門部で切離し，十二指腸側端は縫合閉鎖した．この閉鎖部から7cm肛門側の部位で空腸を切離し，口側空腸端を腺胃胃底腺領域の大彎側に端側吻合し，肛門側空腸は胃幽門部と端々に吻合した（33匹）．

⑧ 十二指腸内容液非逆流群(以下，NR群)：胃と十二指腸を幽門部で切離し，R群と同様に十二指腸側端は閉鎖したのち，閉鎖部から7cm肛門側の部位で空腸を切離した．肛門側の切離空腸を挙上して胃幽門部と端々に吻合した．口側空腸端は胃空腸吻合部より10cm肛門側の部位に側々に吻合した（20匹）．

各群におけるMNNGの摂取量は，SO群で有意に多かったが（$p<0.01$），その他の群間には差異がみられなかった（**Fig. 2**）．

各群のラットの入荷時，手術時および屠殺時における体重変化では，R群とNR群において手術後の体重増加は認められなかった(**Fig. 3**)．最終60週目まで生存して評価の対象となったラットは，SO群10匹(53%)，GT群7匹(70%)，GJ群8匹(57%)，BI群

Fig. 2 Total dose of MMNG taken by rats in each experimental group

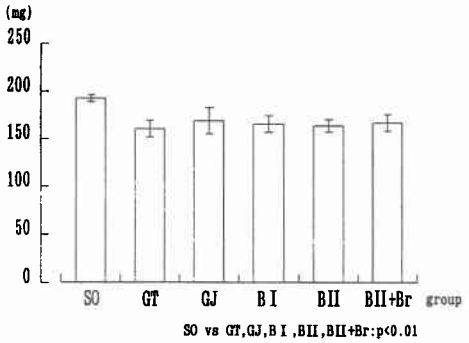

Fig. 3 Weight change in each experimental group

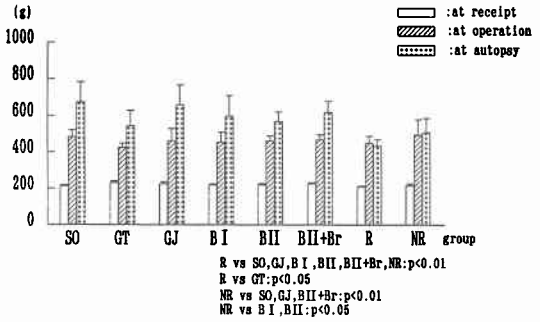

14匹(58%), BII群15匹(63%), BII+Br群8匹(67%), R群9匹(27%), NR群12匹(60%)であった.

3. 病理組織学的検索法

手術施行後60週目に, 各群ラットを48時間の絶食時間をおいて屠殺剖検した. 胃を十二指腸を含めて取り出したのち, 吻合部を避け大彎に沿って切開した. 全粘膜面を肉眼的に観察したのち, 10%ホルマリン液で固定した. 組織標本作製のための切り出しに際しては, 吻合部の位置関係が明らかになるように留意して, 2 mm間隔の全割標本を作製した. 標本の染色にはヘマトキシリン・エオジン(HE)染色を用い, 上皮性および増殖性病変に加えて腸上皮化生, 粘膜萎縮などについても病理学的検索を行った. また, 胃切除術を施行していないラット群では, 幽門腺領域小彎線の中点と, 胃底腺と幽門腺の大彎線における境界とに線を引き, これより口側部分を残胃に相当する領域として検索した.

4. 異型病巣と癌の病理学的判定基準

残胃に発生した上皮性・増殖性の病変は, 以下の3段階の異型病巣と癌に分類した.

Fig. 4a Mild atypical lesion showing irregularity of several glands (Type I) (H.E. ×40)

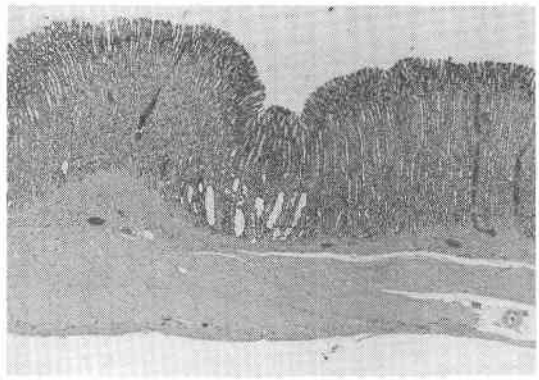

Fig. 4b Moderately atypical lesion showing structual and cellular atypism (Type II) (H.E. ×40)

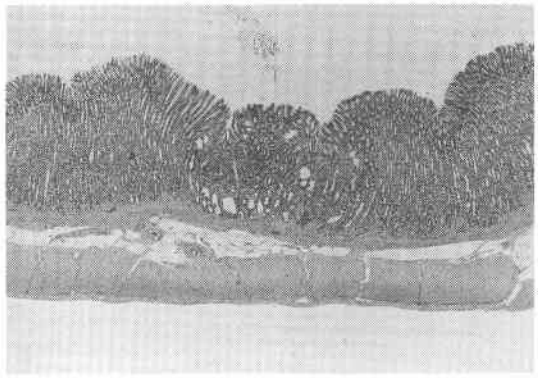

I型異型病巣：数個の腺管に不規則性がみられる軽度の異型を示す病巣(**Fig. 4a**)

II型異型病巣：中等度の構造異型あるいは細胞異型のみられる病巣(**Fig. 4b**)

III型異型病巣：粘膜内癌とも判定しうる高度異型病巣(**Fig. 4c**)

癌：構造および細胞異型のみられる腺管が粘膜筋板を貫き, 粘膜下層以下に浸潤している病巣(**Fig. 4d**)

なお, 本実験における発癌率は, 癌にIII型異型病巣を加えたものを対象として算出した.

5. ガストリン, pHおよび総胆汁酸濃度の測定

屠殺時, 全ラットの大動脈より血液5mlをヘパリン加滅菌試験管に採取し, 遠心分離器(1,000～2,200回転, 15分間)で血清を分離したのち血清ガストリン値

Fig. 4c Severe atypical lesion which is otherwise considered carcinoma in situ (Type III) (H.E. ×40)

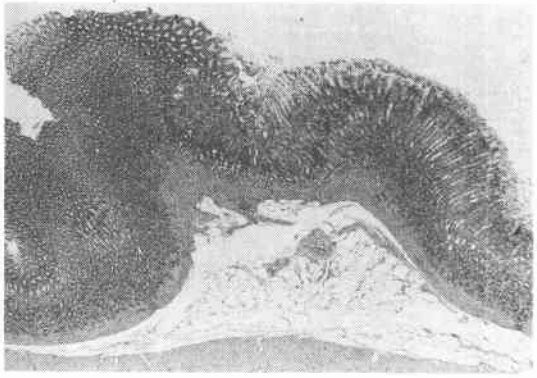

Fig. 4d Adenocarcinoma proliferating downward through the proper muscle (H.E. ×40)

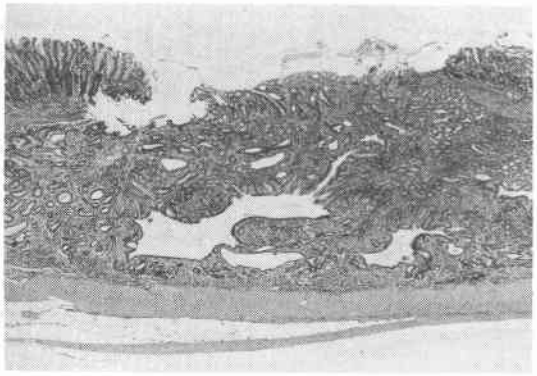

をradioimmunoassay(RIA)法によって測定した．また，摘出胃の内容物のpHをpHメーター(Horiba社製，京都）によって測定した．ついで，胃内に蒸留水5mlを注入して洗浄したのち胃内容の全量を回収し，その総胆汁酸濃度を酵素比色法によって測定した．

6．電子顕微鏡用試料作製法

摘出した胃を肉眼的に観察し，異型病巣，癌および正常粘膜と思われるところを中心に標本を作製した．Karnovsky固定液（2.5%グルタールアルデヒドと2%パラホルムアルデヒドの混合液，0.1Mカコジル酸緩衝液：pH 7.4）にruthenium redを加えた4%固定液で，37℃に加温して4時間固定した．その後，1%オスミウム酸で4℃で1.5時間固定し，ついで通常の方法に従って上昇アルコール系列によって脱水した後，エポキシ樹脂(Epon812)で包埋を行って超薄切片を作製した．これに酢酸ウランとクエン酸鉛による二重染色を施し，日立H-300型電子顕微鏡を用いて75KVで観察した．観察時期はMNNG投与中の6週目，投与終了後，手術後20週目および屠殺時とした．

7．推計学的統計処理

各群間の有意差検定にはχ^2検定とStudent's t-testを用い，$p<0.05$の場合に有意差ありと判定した．

結　果

1．各群における異型病巣および癌の発生状況

(1) 異型病巣

a) 発生頻度

異型病巣はいずれも胃底腺および幽門腺領域に認められた．発生総数は307個で，I型173個，II型89個およびIII型45個であった．各群の1匹あたりの異型病巣数を算出すると，SO群3.3，GT群3.9，GJ群5.8，BI群3.1，BII群4.9，BII+Br群2.8，R群4.3，NR群1.9となり，十二指腸内容液の逆流が多いと思われる術式施行群ほど異型病巣の発生数が多かった（**Table 1**）．

b) 発生部位

I型およびII型異型病巣の発生部位を比較するとSO群，GT群，BI群，BII+Br群，NR群では残胃全体に発生していたが，GJ群，BII群，R群では胃空腸吻合部近傍に多発する傾向が認められた(**Fig. 5**)．III型異型病巣の発生部位については後述する．

(2) 癌

Table 1 Number of Type I, Type II and Type III atypical lesion (AL) and carcinoma in the remnant stomach

Lesion	SO (n=10)	GT (n=7)	GJ (n=8)	BI (n=14)	BII (n=15)	BII+Br (n=8)	R (n=9)	NR (n=12)	Total
Type I AL	16	19	21	27	41	12	25	12	173
Type II AL	13	8	13	15	19	6	8	7	89
Type III AL	4	0	12	2	14	4	6	3	45
Carcinoma	0	3	5	5	7	0	12	5	37
Total	33	30	51	49	81	22	51	27	344

Fig. 5 Distribution of Type I and Type II atypical lesions in the glandular stomach

○ : Type I atypical lesion
● : Type II atypical lesion

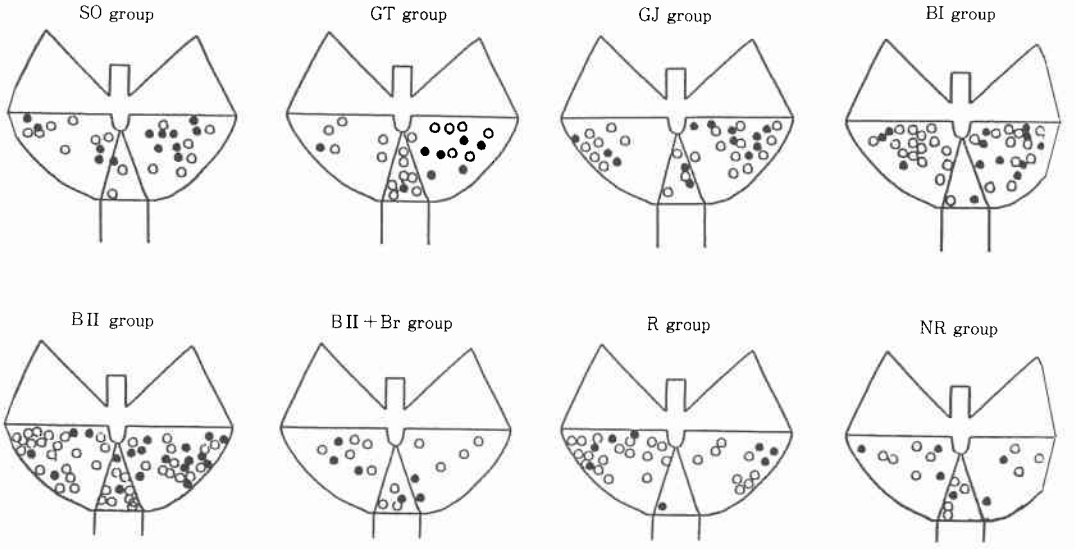

a) 発生頻度

病理組織学的所見において構造異型と細胞異型がいずれも高度で，かつ粘膜筋板を貫いて粘膜下層以下に浸潤した明らかな癌巣の発生数はSO群0病巣，GT群3病巣，GJ群5病巣，BI群5病巣，BII群7病巣，BII+Br群0病巣，R群12病巣，NR群5病巣とR群がもっとも多く，ついでBII群であった（**Table 1**）.

また，粘膜内癌とも判定しうるIII型異型病巣と粘膜下層以下への浸潤を示す明らかな癌病巣の両者を癌と規定すると，各群における発癌率は，SO群30%（3/10），GT群43%（3/7），GJ群88%（7/8），BI群29%（3/14），BII群87%（13/15），BII+Br群38%（3/8），R群89%（8/9），NR群42%（5/12）であり，GJ群，BII群，R群において有意に高率であった（$p<0.01\sim0.05$）.

b) 発生部位

III型異型病巣と癌の発生部位は，SO群では幽門腺領域に3病巣，胃底腺領域に1病巣，GT群では幽門腺領域に3病巣認められた．GJ群では幽門腺領域に3病巣，胃底腺領域に14病巣と胃底腺領域に圧倒的に多く，かつ大彎側すなわち胃空腸吻合部近傍に多い傾向がみられた．BI群では幽門腺領域に3病巣，胃底腺領域に4病巣であった．BII群では幽門腺領域に7病巣，胃底腺領域に14病巣みられ，GJ群と同様胃空腸吻合部近傍に多い傾向を示していた．BII+Br群では幽門腺領域に1病巣，胃底腺領域に3病巣であった．R群では幽門腺領域に8病巣，胃底腺領域に10病巣と胃底腺領域に多く，かつその部位も胃空腸吻合部近傍に集中していた．NR群は幽門腺領域に2病巣，胃底腺領域に6病巣認められた．以上のようにGJ群，BII群およびR群の病巣は，他群に比較して十二指腸内容液の胃内逆流部位近傍に集中していた（**Fig. 6**）.

c) 癌の深達度

癌の深達度を粘膜下層，固有筋層および漿膜下層以下の3群に分類すると，固有筋層以下の病巣の頻度は，GT群100%（3/3），GJ群60%（3/5），BI群40%（2/5），BII群100%（7/7），R群100%（12/12），NR群80%（4/5）とGT群，BII群，R群により進行している症例が多かった（**Table 1**）．粘膜下層にとどまる病巣（7a）と固有筋層に深く浸潤する病巣（7b）を示す（**Fig. 7**）.

(3) 背景粘膜の組織学的所見

異型病巣および癌周辺の背景粘膜の萎縮性変化の発現頻度は，SO群0%（0/10），GT群29%（2/7），GJ群38%（3/8），BI群29%（4/14），BII群33%（5/15），BII+Br群25%（2/8），R群44%（4/9），NR群8%（1/12）であり，十二指腸内容液の逆流の多い術式ほど高率であった．なお腸上皮化生の発現に関しては，各術式間に差異が認められなかった．

Fig. 6 Distribution of Type III atypical lesions and carcinomas in the glandular stomach
○ : Type III atypical lesion
● : carcinoma

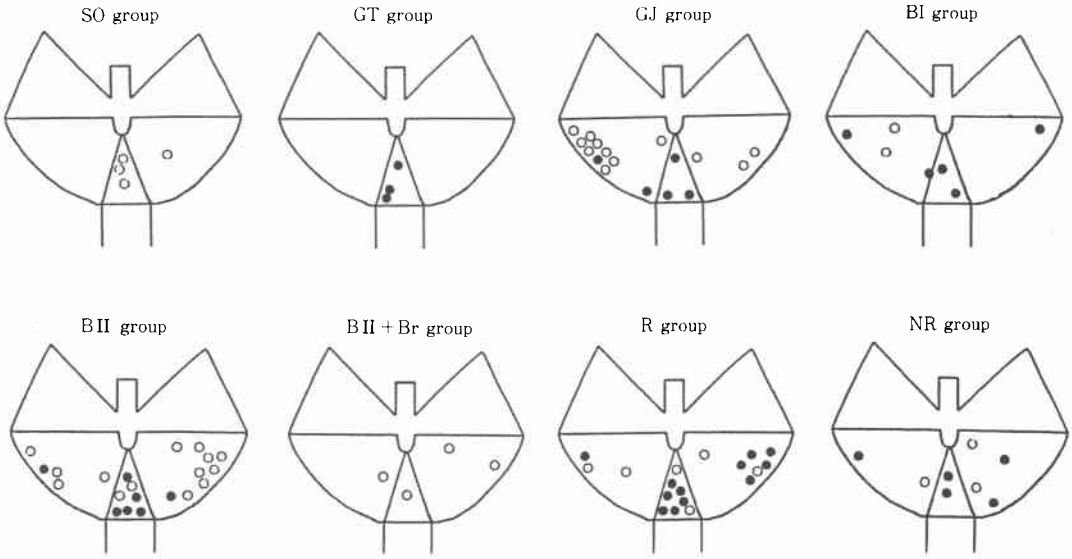

Fig. 7 Adenocarcinoma invading the submucosal layer (7a) and proper muscle (7b)

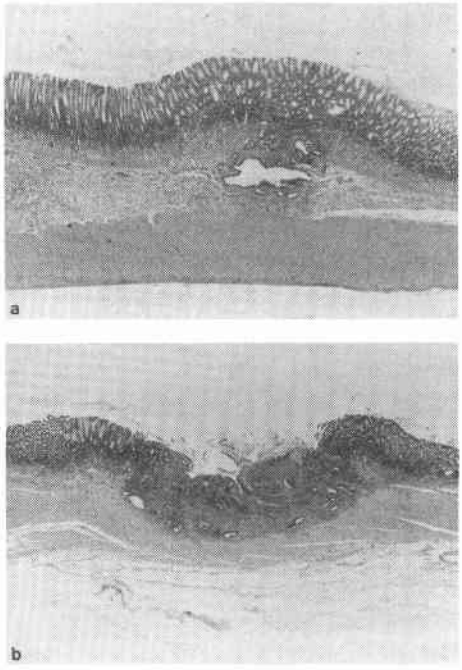

(4) pH, 総胆汁酸およびガストリン

胃内pHは, SO群2.8±1.1, GT群2.5±0.7, GJ群3.3±1.1, BI群2.9±1.2, BII群3.4±1.6, BII+Br群2.3±0.9であり, GJ群とBII群において胃内pHは高い傾向を示したが, 有意差は認められなかった (**Fig. 8**).

Fig. 8 pH of gastric juice

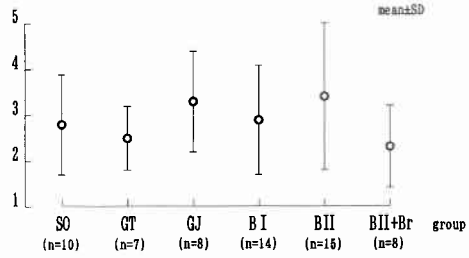

胃液内総胆汁酸濃度(M/l)は, SO群161±80, GT群140±133, GJ群748±319, BI群222±107, BII群396±164, BII+Br群109±81, R群1,921±802, NR群74±67であり, 逆流の多い群と少ない群の間に有意差が認められ, とくにR群, NR群の間でその差は顕著であった (**Fig. 9**).

血中ガストリン濃度(pg/ml)は, SO群120±33, GT群146±64, GJ群119±45, BI群148±61, BII群149±47, BII+Br群126±41, R群150±40, NR群141±69であり, 各群間に有意差は認められなかった (**Fig.**

Fig. 9 Total bile acid concentration in gastric juice
GJ vs SO, GT, BI, BII+Br : $p<0.01$
BII vs SO, GT, BI, BII+Br : $p<0.01$

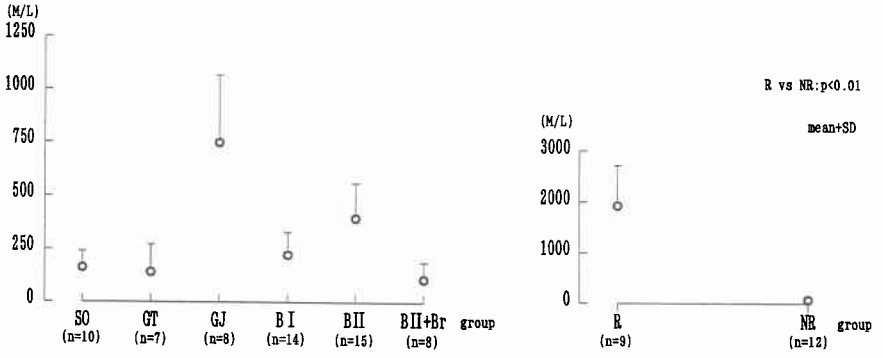

Fig. 10 Serum gastrin level

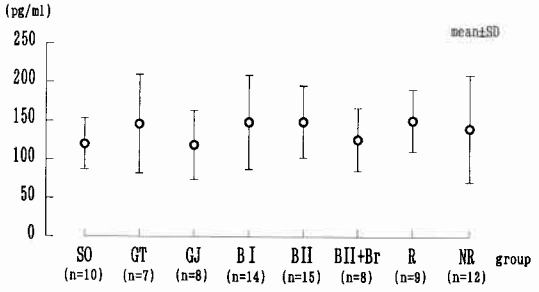

Fig. 11 Electron microscopic view of rat gastric mucosa treated with MNNG for 12 weeks, which was considered almost normal by light microscope. Ruthenium red stains the cellular surface

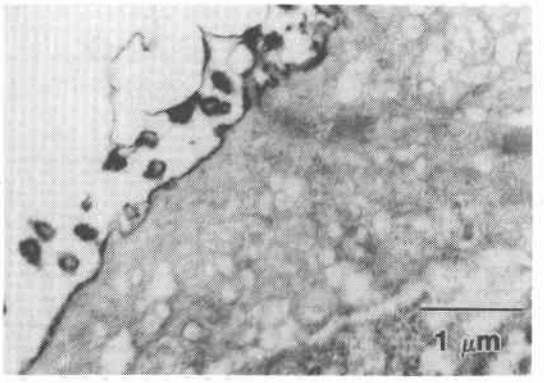

10).

2. 電子顕微鏡学的検討

MNNG 12週投与後のラット胃底腺領域における，光顕的に正常粘膜と思われる電顕像で ruthenium red の細胞間への移行をみると，色素は細胞間には入り込まず，細胞間接着複合体，とくに密着帯の正常構造が保たれていた(**Fig. 11**)．MNNG 投与中，投与終了後の観察でも細胞内小器官および接着複合体に異常は認められなかった．BII 法再建20週後のII型異型病巣および BII 法再建60週後の癌の電顕像を示す(**Fig. 12a, b**)．細胞表面から ruthenium red が細胞間に移行した所見が描出され，密着帯の破壊が示唆された．

考　察

Sugimura ら[11]が Wistar 系ラットに MNNG を投与し，高率に癌腫を発生させることに成功して以来，MNNG を用いた実験胃癌の研究は種々の観点から数多く行われてきた．本法は実験残胃癌の研究にも広く応用され，残胃癌の発生や病態の解明に大きく貢献している．しかし，残胃癌実験モデルでは Sugimura らの原法と異なり，MNNG の投与法がまず問題となる．とくに MNNG は化学的に不安定であり[12]，十二指腸内容液の逆流実験モデルでは，胃内の pH が上昇し発癌剤としての至適 pH に近づき，MNNG の carcinogenecity が強まる可能性がある．したがって，再建術式別に発癌の差異を明確にするためには，MNNG の投与は胃内 pH が変化する手術後より同等の環境下で術前に投与するほうが望ましい．そこで，著者はあらかじめ MNNG を12週間投与したのちに残胃癌モデルを作成し，60週目における癌発生状況を検討した．I型およびII型異型病巣の発生は，いずれの術式施行群も認められたが，GJ 群と BII 群に多い傾向がみられた．III型異型病巣と粘膜下層以下に浸潤した癌の両者

Fig. 12 Electron microscopic view of Type II atypical lesion (20 weeks after operation, a) and carcinoma (60 weeks after operation, b) developed in B-II group. Ruthenium red stains the cellular surface and the intercellular space

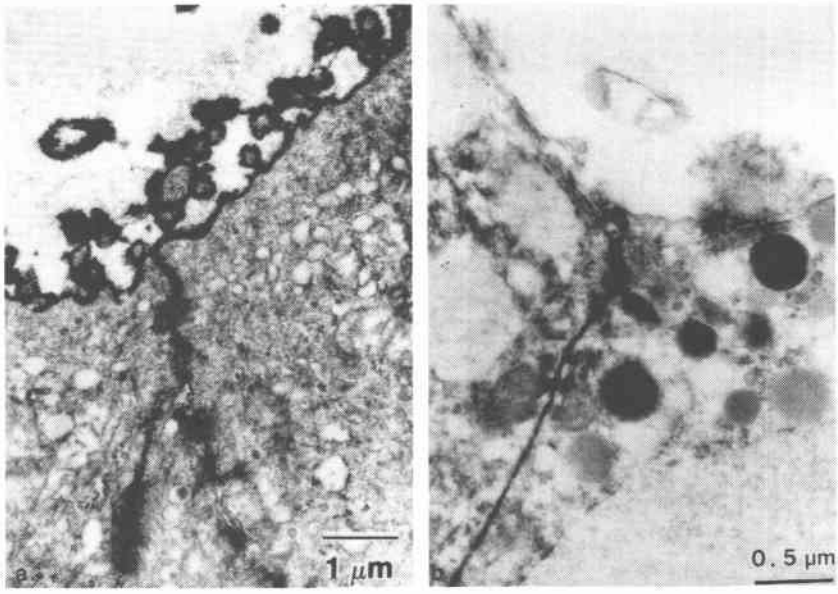

Table 2 Number of lesion according to the depth of invasion

Depth of invasion	SO (n=10)	GT (n=7)	GJ (n=8)	BI (n=14)	BII (n=15)	BII+Br (n=8)	R (n=9)	NR (n=12)
sm	0	0	2	3	0	0	0	1
pm	0	3	2	1	6	0	10	3
ss or se	0	0	1	1	1	0	2	1

sm : invasion to the submucosa
pm : invasion to the proper muscle
ss or se : invasion to the subserosa or extraserosa

を癌とみなした場合の発癌率は，I型およびII型異型病巣と同様に，十二指腸内容液の胃内逆流の程度の強いと思われるGJ群やBII群において高率であった．これら術式間の異型病巣や癌の発生率の差異は何に起因するのであろうか？　これまで種々の要因が指摘されてきたが，まだ一定の結論は得られていないのが現状である．そこで今回，著者は十二指腸内容液の影響に注目し，十二指腸内容液がすべて胃内に逆流するR群と，全く逆流しないNR群の実験モデルを作成して検討した結果，発癌率はR群89%，NR群42%で，前者における発癌率が有意に高率であった（$p<0.05$）．この成績は各術式間の発癌率の差に十二指腸内容液が重要な影響を及ぼしていることを示唆するものかと思われる．

化学発癌過程に関しては，古くはBerenblumの多段階説理論[13]が有名であるが，最近では2段階説が一般に認められている．すなわち，癌発生の第1段階はMNNGなどの発癌物質によるDNAレベルでの遺伝子障害で細胞癌化の起始作用（initiation）と呼称されるものであるが，多くの場合これだけでは発癌に至らない．第2段階として発癌因子にさらされた細胞が，癌腫に発展するための細胞増殖促進作用（promotion）が必要であるといわれている．今回の実験においても，MNNGが発癌因子（initiator）で，十二指腸内容液が癌発生促進因子（promotor）として作用しているものと考えられる．一方，文献的にはLanghansら[14]，Kondoら[15]，Salmonら[16]は，ラットに胃切除を行い，Billroth II法で再建すると，発癌剤の投与を行わずと

も胃癌が発生すると報告している．また，三輪ら[17]は胃切除を行わずに，十二指腸内容液を胃内に流入させ吻合部胃粘膜に胃癌の発生をみたと報告しており，十二指腸内容液の発癌因子としての作用も指摘されている．

十二指腸内容液の中では，これまで胆汁酸が残胃癌発生に強く関与しているのではないかと推測されてきた．竹林[18]はMNNGの投与前後に胆汁酸を併せて投与した群で投与しない群に比較し発癌率が高率であったと報告している．また，万木ら[19]はin vitroにおいて胆汁酸のtransformationの促進作用を報告しており，これらはいずれも胆汁酸の癌発生促進因子としての作用を示唆するものである．最近，実験的に胆汁と膵液の分離逆流モデルを作成し，その発癌率の差から胆汁酸の発癌因子としての作用を指摘する報告[20]もみられる．しかし，これらの胆汁と膵液の分離逆流モデルの実験では，十二指腸内容液逆流によるラット胃発癌の要因は胆汁よりむしろ膵液にあるとする報告[21]や，膵液も軽視できないとする報告[22]もみられ，いまだ結論には達していない．いずれにせよ胆汁と膵液を含む十二指腸内容液の残胃内逆流が残胃癌の発生に促進的に働いているのは確実と思われる．著者の結果でも，十二指腸内容液の逆流が多いと思われる術式ほど胃内総胆汁酸濃度は高く，逆流の程度を反映していた．また，同時に検討した胃液酸度でも逆流の多い順に胃内pHは高く，前述のように発癌率の差は十二指腸内容液逆流に起因することが確認された．さらに十二指腸内容液の残胃粘膜に対するなんらかの細胞障害作用の存在は，III型異型病巣および癌の発生部位の検討からも推測された．すなわち，今回の著者の実験では，癌病巣は十二指腸内容液の残胃内流入部位（吻合部）に多発する傾向がみられた．なお，残胃の背景粘膜の組織学的変化に関しては，西土井[23]はMNNGによるラットを用いた実験残胃癌において癌巣周囲の粘膜変化を観察し，びらんまたは萎縮性胃炎が高頻度にみられ，術式別の比較でも十二指腸内容液逆流群により多かったと報告している．また，臨床においても，前川[24]は64例の良悪性疾患により切除を受けた残胃材料について検討し，萎縮性過形成胃炎が吻合部周辺に，術式別ではBillroth II法により多く認められたと報告している．さらに橋本[25]は，萎縮性胃炎のオートラジオグラフィーによる観察において，発癌物質の標的細胞となる未成熟な細胞が腺窩上皮に多数出現してくることを確認し，残胃癌発生の格好の背景母地となりうることを示唆している．著者の結果でも，十二指腸内容液の胃内逆流の多い群ほど萎縮性変化の頻度が高く両者の関連性が認められた．次に，消化管ホルモンであるガストリンは，胃底腺の増殖を促したり[26]，発生した癌細胞に対しても増殖作用をもつことが報告[27]されているが，今回の実験では血中ガストリン値には各群間に有意差は認められず，ガストリンの残胃癌発生に対する関与は指摘できなかった．

残胃癌に関する超微形態についての報告はこれまでほとんどみられない．著者が使用したruthenium redは酸性ムコ多糖類で，その透過性の特徴から細胞の接着複合体を観察するのに有用な物質であるといわれている[28]．MNNG投与6週後と12週後のラットでのruthenium redを用いた胃底腺粘膜の観察では，核・細胞内小器官・細胞間接着複合体には特異的変化は認められなかった．一方，異型病巣の一部においては，ruthenium redが細胞間に移行している像が見いだされ，細胞間接着複合体とくに密着帯の開大が示唆された．また，癌巣では全例において密着帯が開大していた．本来，密着帯とは，両細胞の細胞膜を構成する単位膜の外膜同志が1つに癒合したもので，いわゆる不透過性のシールである．また，密着帯を含めた細胞間接着複合体は，細胞間の機械的結合ばかりでなく，細胞間相互連絡の機能もあわせもっている．悪性細胞では細胞間接着複合体が消失する所見がみられ，接着性の低下のみならず細胞間の交通の欠如も引き起こしているといわれている[29]．今回の研究において，十二指腸内容液の残胃内逆流と異型病巣，癌発生との因果関係が確認され，異型病巣および癌巣において密着帯の開大が認められたことは，十二指腸内容液が残胃粘膜の密着帯開大に少なからず影響している可能性が推測された．今後，十二指腸内容液逆流と細胞内部環境破綻との関係について，さらに検討する必要があるものと思われる．

稿を終わるに臨み，御指導，御校閲を賜りました恩師島津久明教授に深甚なる感謝の意を表します．また，終始御指導を頂いた愛甲　孝助教授ならびに教室の胃グループの諸先生に深謝致します．

文　献

1) Beatson GT: Carcinoma of the stomach after gastro-jejunostomy. Br Med J 1: 15, 1926
2) Schwartz E: Discussion in Operationsbefunde an gastroenterostomierten by lengemann. Zentralbl Chir 53: 3000—3001, 1926
3) Eichelter G: Spontanperforation des par-

alytisch erweiterten Duodenalschenkels 4 Jahre nach subtotaler Magenresektion wegen Ulcus. Deutsche Zt Schr Chir 222：106—114, 1930
4) 松尾信吉：胃潰瘍楔状切除後12年目ニ発生セシ胃癌．九大医報　8：21—24, 1934
5) 山下忠義, 多淵芳樹, 稲積恒雄ほか：残胃癌の統計的観察—本邦症例106例を中心として—．外科 34：719—725, 1972
6) 島津久明, 小堀鷗一郎, 保阪茂文ほか：残胃初発癌症例に関する検討．日消外会誌　12：713—723, 1979
7) 小玉雅志, 小山裕文, 曽根純之ほか：残胃癌の臨床病理学的特徴—初発胃上部原発癌と比較して—．日消外会誌　24：1927—1931, 1991
8) 大東弘明, 古川　洋, 石川　治ほか：胃癌に対する胃幽門側部分切除後の残胃新生癌発生頻度—人年法を用いて—．日消病会誌　81：1155—1158, 1984
9) Tokudome S, Kondo S, Ikeda M et al: A prospective study on primary gastric stump cancer following partial gastrectomy for benign gastroduodenal disease. Cancer Res 44：2208—2212, 1984
10) 佐野千秋, 神代龍之介, 井口　潔ほか：胃切除術式の残胃癌発生プロモーションに及ぼす影響に関する実験的研究．日消外会誌　17：2130—2136, 1984
11) Sugimura T, Fujimura S: Tumor production in glandular stomach of rat by N-methyl-N'-nitro-N-nitrosoguanidine. Nature 216：943—944, 1967
12) McKay AF, Wright GF: Preparation and properties of N-Methyl-N-nitroso-N'-nitroguanidine. J Am Chem Soc 69：3028—3030, 1947
13) Berenblum I: The Mechanism of carcinogenesis. Cancer Res 1：807—814, 1941
14) Langhans P, Heger RA, Hohenstein J et al: Operation—sequel carcinoma of the stomach. Experimental studies of surgical techniques with or without resection. World J Surg 5：595—605, 1981
15) Kondo K, Suzuki H, Nagayo T: The influence of gastro-jejunal anastomosis on gastric carcinogenesis in rats. Gann 75：362—369, 1984
16) Salmon RJ, Merle S, Zafrani B et al: Gastric carcinogenesis induced by N-methyl-N'-nitro-N-nitrosoguanidine: Role of gastrectomy and duodenal reflux. Jpn J Cancer Res 76：167—172, 1985
17) 三輪晃一, 宮田龍和, 宮崎逸夫ほか：手術を受けた胃の発癌リスク．日消外会誌　21：1191—1194, 1988
18) 竹林正孝：胆汁酸の胃癌発生促進作用に関する実験的研究．日外会誌　90：49—58, 1989
19) 万木英一：培養細胞を用いた胆汁酸の発癌促進作用に関する研究．米子医誌　35：301—313, 1984
20) 藤村　隆：十二指腸液逆流によるラット胃発癌—胆汁, 膵液の分離逆流モデルによる検討—．日外会誌　92：933—939, 1991
21) Mason RC, Taylor PR, Filipe MI et al: Pancreaticoduodenal secretions and the genesis of gastric stump carcinoma in the rat. Gut 29：830—834, 1988
22) 小島　宏, 近藤　建, 高木　弘：残胃癌発生に関する実験的研究．日外会誌　91：818—826, 1990
23) 西土井英昭：MNNG投与によるラット残胃癌発生に関する実験的研究．日外会誌　83：1218—1227, 1982
24) 前川勝治部："残胃切除例における慢性胃炎の臨床病理学的研究"．日消外会誌　14：461—470, 1981
25) 橋本　謙：器官培養法を応用した残胃粘膜発癌に関する実験的研究—ヒト胃粘膜DNAとN-〔methyl-^{14}C〕-N'-nitro-N-nitrosoguanidineとの結合量の測定—．日外会誌　88：26—34, 1987
26) Crean GP, Marshall MW, Rumsey RDE: Parietal cell hyperplasia induced by the administration of pentagastrin (ICI 50, 123) to rats. Gastroenterology 57：147—155, 1969
27) 小堀鷗一郎：消化管の上皮細胞および癌細胞に対する消化管ホルモンの増殖作用．医のあゆみ 117：235—240, 1981
28) Hori I: A fine structual analysis of the planarian septate junction using ruthenium red staining. J Electron Microsc 34：422—426, 1985
29) Martinez-Palomo A: Ultrastructual modifications of intercellular junctions in some epithelial tumors. Lab Invest 22：605—614, 1970

Development of Gastric Stump Carcinoma with Reference to the Reconstructive Procedure by N-methyl-N′-nitro-N-nitrosoguanidine in Rats

Yoshiro Horikawa
The First Department of Surgery, Kagoshima University School of Medicine

The development of gastric stump carcinoma following the administration of MNNG was studied in experimental animals. Special attention was paid to the reflux of duodenal contents into the remnant stomach, which was diversely caused by the type of reconstructive procedure. A total of 156 male Wistar rats were subjected to one of the following eight operative procedures: sham opeartion (SO, n=19), gastrotomy only (GT, n=10), gastrojejunostomy only (GJ, n=14), gastrectomy with Billroth I anastomosis (BI, n=24), gastrectomy with Billroth II anastomosis (BII, n=24), gastrectomy with Billroth II and Braun anastomosis (BII + Br, n=12), total duodenogastric reflux operation (R, n=33) and operation without duodenogastric reflux (NR, n=20). The animals were sacrificed 60 weeks after the operation, and their stomach or remnant stomach was removed and studied macroscopically, microscopically and electron microscopically. Atypical lesions were histologically divided into 3 grades: mild (Type I), moderate (Type II) and severe (Type III). Combining Type III atypical lesion and carcinoma, the incidence was 30% in SO, 43% in GT, 88% in GJ, 29% in BI, 87% in BII, 38% in BII + Br, 89% in R and 42% in NR. The majority of these lesions occurred in the area of the gastroenteric anastomosis. Electron microscopically, destruction of the tight junctions in the intercellular junctional complex was observed in atypical and carcinomatous lesions. These results indicated that duodenogastric reflux was closely related to the development of atypical and carcinomatous lesions in the remnant stomach of rats and that destruction of tight junctions might participate in the mechanism of carcinogenesis in this situation.

Reprint requests: Yoshiro Horikawa First Department of Surgery, Kagoshima University School of Medicine
8-35-1 Sakuragaoka, kagoshima City, 890 JAPAN