日消外会誌　26（5）：1233～1238，1993年

下部胆管癌に対する幽門輪温存膵頭十二指腸切除術の適応
―臨床病理学的検討―

名古屋大学第1外科
上坂　克彦　　二村　雄次　　早川　直和　　神谷　順一
近藤　　哲　　梛野　正人　　宮地　正彦

下部胆管癌に対する幽門輪温存膵頭十二指腸切除術（以下PPPD）の適応を明らかにするために，教室における19切除例を対象として臨床病理学的検討を行った．胃，十二指腸への直接浸潤例は1例もなかった．リンパ節転移は7例（37%）に認め，転移部位は13a，b，12b$_2$，14，17が中心であった．幽門側胃周囲のリンパ節No. 3～7については，大動脈周囲にまで広範なリンパ節転移を有した1例にのみNo. 7に転移を認めたにすぎなかった．またPPPDを施行した5例では，胃および十二指腸第1部周囲に再発した症例はなかった．一方，経皮経肝胆道鏡（PTCS）により上流側胆管への表層拡大進展を5例に認め，肝門部胆管切除を加えた．以上より，PPPDは下部胆管癌の標準的な根治手術として適応することができ，この際術前にはPTCSを行い，表層拡大進展の有無と程度にあわせて上流側胆管を十分切除する必要があることが明らかとなった．

Key words: lower bile duct carcinoma, pylorus-preserving pancreatoduodenectomy, superficially spreading carcinoma

I. はじめに

下部胆管癌[1]に対する標準的な根治手術は，その解剖学的位置関係から膵頭十二指腸切除（以下PD）が行われ，消化性潰瘍を予防する[2]という点から常識的に幽門側胃切除が付加されてきた．これに対し，1978年Traversoら[3]が全胃幽門輪温存膵頭十二指腸切除（以下PPPD）について報告し，吻合部潰瘍の合併症がなく，従来のPDに比べて術後の栄養状態が良好である[4]ことを明らかにして以来，徐々にその適応が拡大され，近年では膵頭十二指腸領域癌にまで同術式が行われるようになってきた[5)~7)]．教室でも1989年以降PPPDを採用し，同術式を膵頭十二指腸領域癌にも積極的に適応させてきた．そこで今回著者らは，PPPDが下部胆管癌に対する根治的な切除術式として適応できるかどうかを明らかにすることを目的として，切除症例の臨床病理学的諸因子の検討を行った．

II. 対象と方法

1975年10月から1991年12月までに，教室および一部関連病院で切除された下部胆管癌23例のうち，先天性胆管拡張症にともなって下部胆管から上部胆管にまで癌が多発した2例と，詳細な病理学的検討のできなかった2例を除く19例を対象とした．対象の性別は男：14例，女：5例で，平均年齢は63.4歳（41～77歳）であった．

手術術式は1989年以前はR_3郭清を伴うPDを，以降はPPPDを基本とし，原発巣から上流側胆管への表層拡大進展の程度に従って肝門部胆管切除または上部胆管切除を加えた．術式の内訳は，PD：9例，PPPD：4例，PD＋肝門部胆管切除：3例，PD＋上部胆管切除：1例，PPPD＋肝門部胆管切除：1例，胆管切除：1例であった．肝門部胆管切除の際の胆管切除線は左右肝管で，上部胆管切除の切除線は左右肝管合流部直下であった．

PPPDの適応を直接左右する因子は，1）胃および十二指腸第1部への直接浸潤，2）幽門側胃周囲のリンパ節No. 3～7へのリンパ節転移，と考えられるので，これらについて検討するとともに，腫瘍の肉眼型，組織型，上流側胆管への表層拡大進展の有無，術後合併症，手術成績，再発様式について検討を加えた．検討にあたっては，癌の深達度の指標として胆道癌取扱い規約[1]に定める組織学的膵臓浸潤panc因子を取り上

＜1993年1月13日受理＞別刷請求先：上坂　克彦
〒464　名古屋市千種区鹿子殿1－1　愛知県がんセンター消化器外科部

Table 1　Classification according to the degree of pancreas invasion

	Pancreas factor*	No. of patients	M : F	Average age	No. of patients		
					PD[1]	PPPD[2]	BDR[3]
panc(−) group	panc $_0$	5	4 : 1	61.4	5	0	0
	panc $_{1-a}$	5	4 : 1	63.6	1	4	0
panc(+) group	panc $_{1-b}$	3	2 : 1	61.7	3	0	0
	panc $_2$	6	5 : 1	66.0	4	1	1

*$Panc_0$: Cancer infiltration is limited within the bile duct adventitia. $panc_{1-a}$: Cancer extends beyond the bile duct adventitia, however the pancreas parenchyma is not involved. $panc_{1-b}$: The pancreas is involved less than 5 mm. $panc_2$: The pancreas is involved more than 5 mm and less than 20 mm. 1 PD : pancreatoduodenectomy, 2 PPPD : pyrolus preserving pancreatoduodenectomy, 3 BDR : bile duct resection.

げ，この中の $panc_1$ を，胆管外膜は越えるが膵実質に達しない $panc_{1-a}$ と，5mm 未満の膵浸潤を有する $panc_{1-b}$ に分けたうえで，対象全体を $panc_0$ と $panc_{1-a}$ からなる panc（−）群10例，$panc_{1-b}$ と $panc_2$ からなる panc（＋）群 9 例に分類した．なお $panc_3$ は 1 例もなかった（**Table 1**）．

病理組織学的項目の記載は胆道癌取扱い規約[1]に準じた．術後累積生存率の算出は Kaplan-Meier 法で行い，生存曲線の推計学的検討には一般化 Wilcoxon 試験を，また panc（−）と panc（＋）間の諸因子の比較には χ^2 検定を用い，それぞれ $p<0.05$ をもって有意とした．

III. 成　　績

（1）胃，十二指腸第 1 部への直接浸潤

胃，十二指腸第 1 部への直接浸潤は，panc（−）群，panc（＋）群ともに 1 例もみられなかった．

（2）リンパ節転移状況

リンパ節転移は全体で 7 例（37%）に陽性で，このうち panc（−）群では 2 例（20%），panc（＋）群では 5 例（56%）に転移が認められた．panc（＋）群の 5 例は全例 $panc_2$ であった．すなわち膵浸潤の程度が進むほど，とくに $panc_2$ になるとリンパ節転移が高率であった．

リンパ節転移部位は panc(−)群では No. 13のみであった．panc(＋)群では No. 13a を中心として，No. 12b，$13b_2$，14d，17b に転移がみられた．panc（＋）群の中で広範なリンパ節転移を示した特殊な 1 例では，これらのほかに No. 7，8，9，14a，b，c，16，17 a に転移がみられた（**Table 2**）．

部位別の転移率は No. 13a：21%（**Table 2** 中 No. 13とのみ記載されたものは No. 13a に含めた），13b：16%，14d，17b：おのおの11%，7，8，9，$12b_2$，14 a，b，c，16，17：おのおの 5 %であった．

Table 2　Sites of metastatic lymph nodes

panc(−) group	(13)
	(13b)
panc(+) group	($12b_2$, 13a)
	(13a, b)
	(14d)
	(17b)
	(7, 8, 9, 13a, b, 14a, b, c, d, 16, 17a, b)

Table 3　Macroscopic features and superficial spread of lower bile duct carcinoma

Macroscopic feature	Number of Patients	
	panc(−) group	panc(+) group
Papillary	3(2)	2(1)
Nodular	6(4)	2(0)
Nodular infiltrative	1(0)	4(0)
Infiltrative	0(0)	1(0)

Parenthesis refers to the number of patients with superficially spreading bile duct carcinoma.

（3）肉眼型，組織型，および表層拡大進展

panc（−）群の肉眼型は乳頭型：3 例，結節型：6 例，結節浸潤型：1 例であり，panc(＋)群は乳頭型：2 例，結節型：2 例，結節浸潤型：4 例，浸潤型：1 例であった．すなわち panc（−）群では90%が限局隆起型を呈するのに対し，panc（＋）では56%が浸潤傾向を有する肉眼型であった（**Table 3**）．

主腫瘍の組織型は panc（−）群では tub_1：4 例，tub_2：5 例，adenosquamous carcinoma：1 例で，panc（＋）群では全例 tub_2 であった．panc（−）群は panc（＋）群に比べて高分化な組織型を呈する症例が多い傾向であった．

上流側胆管への表層拡大進展を，panc（－）群の限局隆起型9例のうち4例（panc（－）群の40%），panc（＋）群の限局隆起型4例のうち1例（panc（＋）群の11%）に認めた．浸潤傾向を有する肉眼型を呈するものに表層拡大進展はみられなかった（**Table 3**）．これらの表層拡大進展を示すものは，全例胆道造影，経皮経肝胆道鏡検査（以下PTCS）およびPTCS下生検にて診断し，上部胆管または肝門部胆管切除を加えた．

（4）術後合併症および直死例の検討

術後合併症は13例（68%）にみられ，その内訳は軽度の膵液瘻：6例（PD：3例，PPPD：2例，胆管切除1例），胆管空腸吻合部縫合不全：2例（PD：1例，PPPD：1例），胸水：2例（PD：1例，PPPD：1例），2週間以上の胃内容停滞：4例（PPPD：3例，胆管切除：1例）などであった．

術後30日以内の直死は2例（11%）で，2例ともにPDの症例であった．1例は腹腔内出血で術後19日目に，他の1例は膵腸吻合部縫合不全（major leakage）に由来する腹腔内出血で術後30日目に死亡した（**Table 4**）．

（5）手術成績

対象の治癒切除率は84%であった．非治癒切除は3例（相対非治癒切除：2例，絶対非治癒切除：1例）で，非治癒となった因子はew1：1例，No. 16リンパ節転移：1例，hw2：1例であった．

非治癒切除，他病死も含む全症例の累積3年および5年生存率は，それぞれ61.4%，52.6%であった．生存率を膵浸潤の程度別にみると，panc（－）群の累積

Table 4 Postoperative complications

Complication	Number of Patients		
	PD[1]	PPPD[2]	BDR[3]
Pancreatic fistula (minor)	3	2	1
Anastomotic leakage of choledochojejunostomy	1	1	0
Pleural effusion	1	1	0
Gastric stasis (over 2 weeks)	0	3	1
Hyperbilirubinemia	0	1	0
Anastomotic leakage of pancreatojejunostomy (major)	1 (died, 30 postoperative day)	0	0
Intraabdominal hemorrhage	1 (died, 19 postoperative day)	0	0

1 PD : pancreatoduodenectomy, 2 PPPD : pylorus preserving pancreatoduodenectomy, 3 BDR : bile duct resection.

Fig. 1 Postoperative cumulative survival

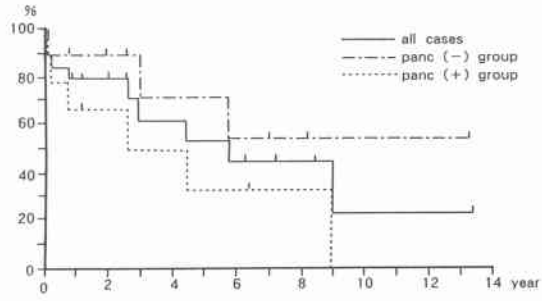

Table 5 Over 3 years survivors

Age	Sex	Macroscopic feature	SS[1]	Histological type	n[2]	curability	outcome
panc(－) group							
(1) $panc_0$ (4/5)							
49	M	Nodular	－	as[3]	0	AC[6]	13Y4M, alive
62	M	Nodular	＋	tub_2[4]	0	AC[6]	8Y5M, alive
65	M	Nodular	＋	tub_1[5]	0	AC[6]	7Y3M, alive[8]
74	M	Nodular	＋	tub_1[5]	0	AC[6]	5Y9M, died of pneumonia
(2) $panc_{1-a}$ (0/5)							
panc(＋) group							
(3) $panc_{1-b}$ (2/3)							
66	M	Nodular	－	tub_2[4]	0	AC[6]	9Y, died of old age
55	F	Papillary	＋	tub_2[4]	0	AN[7]	4Y5M, died of recurrence at the hepaticojejunostomy
(4) $panc_2$ (1/6)							
77	M	Infiltrative	－	tub_2[4]	2	AC[6]	6Y3M, alive

1 SS : superficial spread, 2 n : grade of metastatic lymph node, 3 as : adenosquamous carcinoma, 4 tub_2 : moderately differentiated tubular adenocarcinoma, 5 tub_1 : well differentiated tubular adenocarcinoma, 6 AC : absolute curative, 7 AN : absolute noncurative, 8 : Reoperation was performed because of recurrence in the percutaneous transhepatic cholangiodrainage (PTCD) fistula 7 months after the first operation.

3年および5年生存率はともに72.0%で，panc（＋）群はそれぞれ50.0%，33.3%であり，両群間に有意差はないものの，panc（－）群の方が良好な傾向がみられた（**Fig. 1**）.

3年以上生存は現在のところ7例で，全例PDまたはPD＋肝門部胆管切除例であった．PPPD症例は術後経過観察期間が最長2年11か月と短いため，この中には含まれなかった．膵浸潤の程度別にみると，panc（－）群が4例，panc（＋）群が3例であった．$panc_2$，n_2であった1例を除いて全例n_0であった．panc（－）群の4例は全例$panc_0$であり，$panc_0$の残りの1例は術死の症例であった（**Table 5**）.

（6）再発様式

再発例は7例で，panc（－）群が2例，panc（＋）群が5例であった．panc（＋）群5例中4例は$panc_2$であった．再発様式は，肝転移：2例，大動脈周囲を中心とするリンパ節再発：2例，腹膜播種：1例，PTCD瘻孔再発：1例，胆管断端再発：1例であった（**Table 6**）．PTCD瘻孔再発の1例は$panc_0$の症例で，初回手術から7か月後に拡大肝左葉切除，尾状葉全切除で再発巣を切除し，現在無再発生存中である．胆管断端再発の1例は$panc_{1-b}$，hw_2，絶対非治癒切除の症例であるが，術後抗癌療法を行わなかったにもかかわらず4年5か月生存した．

術式別にみると，$panc_2$で肝転移した1例がPPPD症例であったが，残りの6例はPD症例であった．PPPD症例の術後観察期間はまだ短いが，現在のところ胃周囲のリンパ節あるいは残存十二指腸周辺に再発した症例はない．

IV．考　察

下部胆管癌に対する標準的な根治手術はPDが行われ，その際には癌の進展とは関係なく，消化性潰瘍を避ける[2]という意味から幽門側胃切除が付加されてきた．しかし，1978年Traversoら[3]が2例のPPPDを報告し，さらに1980年には18例のPPPDについて，消化生潰瘍の発生がなかったこと，体重減少が少なかったことなどを明らかにしてから[4]，全胃，幽門輪および十二指腸第1部を残す同術式が，主に術後の生活の質が良いという点から注目されるようになった．

PPPDは当初，慢性膵炎などの良性疾患や十二指腸第3部の癌などに適応すると考えられていた[3]が，その後欧米では膵頭十二指腸領域の悪性腫瘍に対しても積極的に行われるようになった[5)~7)]．これに対し本邦では，PPPDの手術適応にいまだ明確なものはなく，原則として良性疾患を対象とする[8]とするものから乳頭部癌，中下部胆管癌，胆嚢癌，十二指腸癌にも積極的に適応させる[9]とするものまでさまざまである．また術式の細部にも違いがみられ，右胃動脈や迷走神経幽門枝を温存する[8]ものもあれば，悪性疾患のときにはそれらを切離する[10]とするものもある．教室では1989年以降PPPDを導入し，膵頭十二指腸領域の癌に対しても同術式を積極的に適応させてきた．しかしながら，癌の組織学的進展様式に基づいてPPPDが妥当な術式か否か検討した報告[9]はいまだ少ない．

Table 6　Patients with recurrence

Age	Sex	Macroscopic feature	SS[1]	Histological type	n[2]	Operation	Curability	Outcome	Site of recurrence
panc(－) group									
(1) $panc_0$ (1/5)									
65	M	Nodular	＋	tub_1[4]	0	PD	AC[6]	7Y3M, alive	PTCD fistula
(2) $panc_{1-a}$ (1/5)									
52	M	Papillary	－	tub_2[5]	0	PD	AC[6]	2Y11M, died	LN[10](No. 16, Virchow)
panc(＋) group									
(3) $panc_{1-b}$ (1/3)									
55	F	Papillary	＋	tub_2[5]	0	PD	AN[7]	4Y5M, died	Hepaticojejunostomy
(4) $panc_2$ (4/6)									
55	M	Papillary	－	tub_2[5]	4	PD	RN[8]	2Y8M, died	LN[10](No. 14, 16)
63	F	Nod inf[3]	－	tub_2[5]	2	PPPD	RC[9]	1Y3M, died	Liver
65	M	Nodular	－	tub_2[5]	1	PD	AC[6]	9M, died	Peritoneum
59	M	Nod inf[3]	－	tub_2[5]	3	PD	RC[9]	3M, died	Liver

1 SS : superficial spread, 2 n : grade of metastatic lymph node, 3 Nod inf : Nodular infiltrative, 4 tub_1 : well differentiated tubular adenocarcinoma, 5 tub_2 : moderately differentiated tubular adenocarcinoma, 6 AC : absolute curative, 7 AN : absolute noncurative, 8 RN : relative noncurative, 9 RC : relative curative, 10 LN : lymph node.

PPPDが下部胆管癌に対する妥当な術式と認められるためには，全胃および十二指腸を温在しても根治性が損なわれないことが必要である．このためには，1）胃および十二指腸第1部に直接浸潤がないこと，2）幽門側胃周囲のリンパ節No. 3～7にリンパ節転移がないことが証明されなければならない[9]．胃および十二指腸第1部には1例も直接浸潤がなかったので，問題になるのはリンパ節転移である．

自験例の検討からは，下部胆管癌のリンパ節転移はNo. 13aが中心で，その他にはNo. 12b_2，13b，14，17に複数例であるいは単独で転移がみられた．No. 7にも1例で転移がみられたが，これは大動脈周囲リンパ節にまで広範な転移を有する特殊例であった（**Table 2**）．下部胆管癌では，膵浸潤に代表される癌の深達度にかかわりなく，リンパ節No. 3～7に転移することはまれであると考えられた．また再発様式の検討では，PPPD症例では術後観察期間が最長2年11か月と短いものの，胃周囲リンパ節および十二指腸第1部周囲に再発した症例はなかった．今後も注意深い経過観察が必要と考えられたが，リンパ節転移率および再発様式からは，現在のところリンパ節No. 3～7を，下部胆管癌の標準的な根治手術として郭清する必要はないものと考えられた．

下部胆管癌のリンパ節転移に関する諸家の報告[11)~15)]をみると，リンパ節転移率は30.8%～81.0%であった．部位別のリンパ節転移率は，No. 13aが16.7%～50%で最も多いとする報告が多く，ついでNo. 12（a_2，b_2が中心）：5.0%～62.5%，No. 13b：4.9%～62.5%，No. 14（bが中心）：0%～33.3%，No. 17：1.6%～25.0%，No. 8：1.6～25.0%，No. 16：0%～11.1%であった．No. 3～7に転移があるとする報告は，わずかに阿部ら[14]のNo. 4の1例，No. 6の2例と自験例のNo. 7の1例のみであった．すなわち諸家の報告からも，リンパ節No. 3～7へ転移することはまれであり通常は郭清する必要はないので，PPPDは下部胆管癌の標準的な根治術式として適応できると考えられた．

この際郭清すべきリンパ節は，自験例および文献上の部位別リンパ節転移率からみて，No. 8，12，14は必須と考えられた．No. 16は転移率は低いが，自験例でn_0であったにもかかわらずNo. 16に再発した症例があるので，当面は郭清を加え症例をさらに集積し，再評価した方がよいものと考えられた．

組織学的膵浸潤の有無別にリンパ節転移状況をみると，panc(－)群ではNo. 13以外には転移がなかった．さらにこの中の$panc_0$では，医原性の再発とも考えられるPTCD瘻孔再発以外には再発症例がなく，術死した1例以外は全例生存した．正確な術前深達度診断が必要とされるところであるが，現在の腹部超音波検査やコンピューター断層撮影では，下部胆管の腫瘍自体の描出能に限界があり，ましてや癌の深達度を診断することは困難である．この点超音波内視鏡（以下EUS）は中下部胆管の描出に優れている[16]といわれている．乾ら[16]は肝外胆管癌において，腫瘍の診断率：91%，膵浸潤の診断率：90%，門脈浸潤の診断率：100%と報告している．こうした検査法により術前の深達度診断が正確に行われるようになれば，膵浸潤のないもの，とくに$panc_0$症例では将来的にリンパ節の郭清範囲を縮小できる可能性があるものと考えられた．

術後合併症についてPDとPPPDを比べてみると，PPPDでは術後早期に胃排出能の低下により胃内容が停滞する症例が多くみられ（**Table 4**），経口摂取の開始が遅れる傾向にあったが，それ以外に両者の合併症の間に差はなかった．今回の検討では長期の経過観察は行っていないが，文献的にはPPPDでは体重の増加がPDに比べて良好と報告されている[4)5)7)]ので，この術後早期の胃排出機能障害は許容しうるものと考えている．

上流側胆管の切離部位も根治性を左右する重要な問題である．自験例では7例に上流側への表層拡大進展がみられ，このうち5例に上部胆管あるいは肝門部胆管切除を加えた．表層拡大進展は限局隆起型の肉眼型を呈する症例に多くみられ，そのほとんどがpanc(－)群であった．下部胆管では乳頭型の腫瘍が多く，上部胆管へいくほどその率は減ると報告されている[17]ので，下部胆管癌では他部位の胆管癌よりも表層拡大進展に対する注意が必要である．詳細な胆道造影とともに，PTCS，PTCS下の生検が不可欠[18]であり，それに基づいて上流側胆管を十分切除する必要がある．

以上，病理学的進展様式，再発様式等の検討から，下部胆管癌の標準的な根治手術としてPPPDは適切と考えられた．同術式にて，リンパ節No. 3～7にまで転移がおよぶまれな広範リンパ節転移例を除いて，根治性を損なうことなく十分にリンパ節郭清ができることが判明した．また術前診断としてPTCSは不可欠で，上流側への表層拡大進展に十分注意し，その範囲にあわせて上流側胆管を十分切除することが重要である．さらに今後は，EUS等で術前深達度診断を行い，

症例を重ねることによって，将来的には panc$_0$症例に対して郭清範囲の縮小を行うことができるものと期待された．

本論文の要旨は第21回日本胆道外科研究会にて発表した．

文　献

1) 日本胆道外科研究会編：胆道癌取扱い規約．第2版，金原出版，東京，1986
2) Warren KW: Surgical management of chronic relapsing pancreatitis. Am J Surg 117: 24—32, 1969
3) Traverso LW, Longmire WP: Preservation of the pylorus in pancreaticoduodenectomy. Surg Gynecol Obstet 146: 959—962, 1978
4) Traverso LW, Longmire WP: Preservation of the pylorus in pancreaticoduodenectomy. A follow-up evaluation. Ann Surg 192: 306—310, 1980
5) Braasch JW, Rossi RL, Watkins E et al: Pyloric and gastric preserving pancreatic resection. Experience with 87 patients. Ann Surg 204: 411—417, 1986
6) Itani KMF, Coleman RE, Akwari OE et al: Pylorus-preserving pancreatoduodenectomy. A clinical and physiological appraisal. Ann Surg 204: 655—664, 1986
7) Hunt DR, McLean R: Pylorus-preserving pancreatectomy: functional results. Br J Surg 76: 173—176, 1989
8) 鈴木　敞，金　輝次，塩田昌明ほか：胃十二指腸球部温存膵十二指腸切除．消外　10：339—352，1987
9) 中迫利明，羽生富士夫，今泉俊秀ほか：膵頭十二指腸領域癌に対する全胃幽門輪温存膵頭十二指腸切除術の適応—組織学的検討から—．日消外会誌　23：2532—2537，1990
10) 中村光司，羽生富士夫，中迫利明ほか：全胃幽門輪温存膵頭十二指腸切除．手術　43：1095—1104，1989
11) 柯　鵬飛，松野正紀，能登　陞ほか：膵頭十二指腸領域癌の臨床病理学的検討—予後を左右する因子の検討—．日外会誌　81：562—573，1980
12) 田代征記，持永瑞恵，平岡武久ほか：胆道癌のリンパ節転移について．胆と膵　2：849—856，1981
13) 伊佐地秀司，大橋直樹，久留宮隆ほか：膵頭部領域癌の手術成績—特に腫瘍の進展様式と遠隔成績について—．日消外会誌　23：140—151，1990
14) 阿部要一，伊藤　博，鈴木修一郎ほか：下部胆管癌および乳頭部癌の臨床病理学的検討—進展様式と予後について—．胆と膵　6：965—970，1985
15) 小西一郎，宮崎逸夫，永川宅和：胆管癌の進展様式と手術術式—中・下部胆管癌—．肝・胆・膵　14：385—388，1987
16) 乾　和郎，中澤三郎，芳野純治ほか：超音波内視鏡を用いた胆管癌の早期診断．胆と膵　12：373—377，1991
17) Tompkins RK, Thomas D, Wile A et al: Prognostic factors in bile duct carcinoma. Analysis of 96 cases. Ann Surg 194: 447—457, 1981
18) 二村雄次，神谷順一，早川直和ほか：PTCS による表層拡大型胆管癌の診断．腹部画像診断　6：333—345，1986

Indication of Pylorus-Preserving Pancreatoduodenectomy for Lower Bile Duct Carcinoma —A Clinicopathological Study—

Katsuhiko Uesaka, Yuji Nimura, Naokazu Hayakawa, Junichi Kamiya, Satoshi Kondo, Masato Nagino and Masahiko Miyachi

The First Department of Surgery, Nagoya University School of Medicine

We performed a clinicopathological study on 19 patients with surgically resected lower bile duct carcinoma to clarify the indication of pylorus-preserving pancreatoduodenectomy (PPPD). No patient had direct cancer extension to the stomach nor the first portion of the duodenum. Lymph node metastasis was found in 7 patients (37%). Lymph nodes Nos. 13a, b, 12b$_2$, 14, 17 were frequently involved, whereas lymph nodes around the distal stomach (Nos. 3 to 7) were rarely involved. In only one patient with prominent lymph node metastasis, a lymph node No. 7 was involved. Among 5 patients who had undergone PPPD, no patient had a recurrent carcinoma around the distal stomach. Carcinoma spreading superficially toward the proximal bile duct was diagnosed by percutaneous transhepatic cholangioscopy (PTCS) in 5 patients, in whom hilar bile duct resection was concomitantly performed. Our conclusions are as follows; 1) PPPD is applicable as the standard radical operation for lower bile duct carcinoma. 2) PTCS, which gives a free resection margin, is indispensable for detecting the association of superficially spreading carcinoma.

Reprint requests: Katsuhiko Uesaka Department of Gastroenterological Surgery, Aichi Cancer Center Hospital
1-1 Kanokoden, Chikusaku, Nagoya, 466 JAPAN