日消外会誌　26（5）：1246～1250，1993年

左側結腸癌に対する大動脈周囲リンパ節郭清術式の検討

東邦大学医学部外科学第3講座
長尾二郎　炭山嘉伸

最近教室では根治可能な左側結腸癌症例に対する拡大郭清術式として，下腸間膜動脈根部上方の大動脈周囲リンパ節郭清術式を施行している．この術式の概要と，下腸間膜動脈根部を郭清の上縁とした従来の手術術式との比較検討を行った．本手術術式は従来の手術術式に加え，左の腎静脈下縁までの大動脈前面を郭清し，下腸間膜静脈も膵下縁で処理する術式で，現在までに29例に施行した．下腸間膜動脈根部（No-253）の上方の大動脈周囲リンパ節（No-216）の転移率は2/29（6.8%），転移度は4/348（1.15%）で，No-253と同様のgradingのもとに郭清する意義を認めた．手術時間では平均で36分の延長がみられたが，下部直腸癌に対する側方郭清にみられるような郭清範囲の拡大に伴う術後機能障害などはなく，安全でquality of lifeを損なうことのない手術術式と思われた．

Key words: left colon cancer, vertical lymphnode metastasis, para-aortic lymphadenectomy

緒　言

大腸癌に対する外科的治療は他の消化器癌と同様，原発巣の切除とリンパ節郭清にあることはいうまでもない[1]が，根治性を求めるあまり患者のquality of life（QOL）を損ねるものであってはならない．進行した結腸癌に対するR_3手術では直腸癌の拡大郭清手術にみられるような術後障害もほとんどなく比較的安全に行える手術とされている[2]．一方大腸癌取扱い規約[5]における占居部位D，S，RSの癌のリンパ節転移は上方性が主体であり[3]，これらの症例に対しては下腸間膜動脈根部（No-253[4]）の郭清と下腸間膜静脈の同じ高さでの結紮切離が基本的なR_3手術の郭清範囲とされている[5][6]．最近教室では，左側結腸癌に対するより根治性の高い，合理的な上方郭清範囲を確立する目的で，従来の進行左側結腸癌に対する郭清範囲をさらに上方に拡大し，上腸間膜動脈根部より上方の大動脈周囲リンパ節（No-216[4]）を左腎静脈の高さまで郭清する拡大郭清手術術式（以下本術式）を，根治可能なDukes C進行癌に施行している（**Fig. 1**）．本稿では本術式を施行した29例と下腸間膜動脈根部（No-253）を郭清の上縁とする従来のR_3手術術式を施行した30症例について，手術時間，術中出血量，術後合併症に関して比較検討した．

＜1993年1月13日受理＞別刷請求先：長尾　二郎
〒153　東京都目黒区大橋2－17－6　東邦大学付属大橋病院第3外科

Fig. 1 Extent of dissection in systematic lymphadenectomy. Shaded area is additional area of dissection to conventional procedure.
I.M.A.: inferior mesenteric artery, I.M.V.: inferior mesenteric vein, L.C.A.: left colic artery, S.A: sigmoid artery.

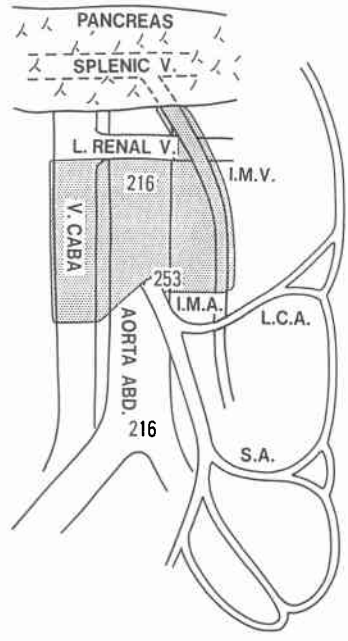

対象・方法

従来のR_3郭清手術術式との比較

最近2年間に本術式を施行した29例と，同期間に上

腸間膜動脈根部を郭清の上縁とする従来のR_3手術術式を施行した根治術可能であったDukes C症例30例について，手術時間，出血量，術後合併症として縫合不全，創感染，イレウスの発生率を比較検討した．なお両群はすべて同一術者（消化器外科臨床経験18年）が執刀した症例のみを対象とし，統計学的検討として両群の平均年齢，手術時間，術中出血量についてはstudent t検定を，その他の項目にはχ^2検定を用いた．

結　果

1．従来の手術術式との比較

本術式を施行した29例と従来の術式を施行した30例の男女比，平均年齢，術前合併症，肉眼的Stage分類を比較したが，両群の背景因子には差は認められなかった（**Table 1**）．

従来の手術術式の平均手術所用時間は171分であったのに対し，本術式で平均207分と36分の手術時間の延長がみられた．また出血量では従来の手術術式の平均207gに対し本術式では平均268gであり，手術範囲の拡大に伴う手術時間の延長（$p<0.05$）と出血量の増加（$p<0.05$）がみられたが，一方で両手術術式とも縫合不全は皆無で，創感染，イレウスの合併症においても両手術術式の間に差はみられなかった（**Table 2**）．

2．本術式におけるリンパ節転移率と転移度

最近12年間に教室で施行された左側結腸癌・RS直腸癌切除手術例244例のリンパ節転移状況はn_1（＋）42.6%，n_2（＋）8.6%，n_3（＋）3.3%，n_4（＋）2.0%であったが（**Table 3**），これを本術式を施行した29例を除いたDukes C症例134例に限って大腸癌取扱い規約[4]に基づいたリンパ節群の転移率でみてみるとn^3（＋）n_4（＋）を合わせた上腸間膜動脈根部（No-253）の転移率は9.0%，占居部位別では下行結腸症例で14.3%，S状結腸症例で7.7%，RS症例で8.6%，また全例ではないが上腸間膜動脈根部（No-253）上方の大動脈前面（No-216）の転移はそれぞれ4.8%，3.9%，2.9%であった（**Fig. 2a**，**b**，**c**）．これに対し本術式を施行した29例における郭清リンパ節総数は348個で2例に計4個の転移が認められ（**Fig. 3a**，**b**），転移率は6.8%，転移度は1.15%となり，本術式におけるNo-216と従来の術式におけるNo-253は転移率からは同様のGradingのリンパ節と考えられ，Dukes C症例に対する拡大根治術式としては郭清すべきリンパ節と考えられた．

Table 1 Comparison between extended and standard lymphadenectomy for left colon cancer cases

	Extended lymphadenectomy	Standard lymphadenectomy
Cases	29	30
sex (M : F)	18 : 11	16 : 14
age	62.4　10.3	63.6　12.6
Preoperative complication		
hypertention	4cases	5cases
heart disease	2	2
diabetes	1	2
anemia	2	1
hypoprotein	2	1
Staging		
Stage-III	15cases	12cases
Stage-IV	10	16
Stage-V	4	2

Table 2 Comparison of extended and standard lymphadenectomy (operation time, bleeding volume, and postoperative complication)

	Operation time (m)	Bleeding volume (g)	Postoperatine complication frequency (%)		
			leakage	infection	ileus
Extended procedure n=29	207.2 41.6	268.3 89.8	0	10.3	6.9
Standard procedure n=30	171.4 28.8	207.5 72.4	0	10.0	6.7

Table 3 Incidence of lymphnode metastasis in the left colon cancer. (Total and Dukes C cases)

	n1(＋)	n2(＋)	n3(＋)	n4(＋)
All cases n=244	42.6%	8.6%	3.3%	2.0%
Dukes C case n=134	77.6%	5.7%	6.0%	2.9%

考　察

進行大腸癌に対する根治術の基本は，1）根治性の点から，腫瘍の存在部位に応じて切除を必要とする腸管の長さ，郭清すべきリンパ節群の範囲を決定する．2）手術手技を安全確実に，かつできるかぎりen blocに切除するために犠牲となる血管の切離範囲を決定する．3）血管処理により残存腸管の血流変化を想定した吻合部位を設定し再建する．であり，そのためには大腸における基本的な解剖学的知識と，切除検討に対す

Fig. 2 Incidence of lymphnode metastasis by the location of the tumor in Dukes C cases lymphnode marked ★ were not cleared in all cases.
a : Descending colon cases
b : Sigmoid colon cases
c : Rectosigmoid colon cases

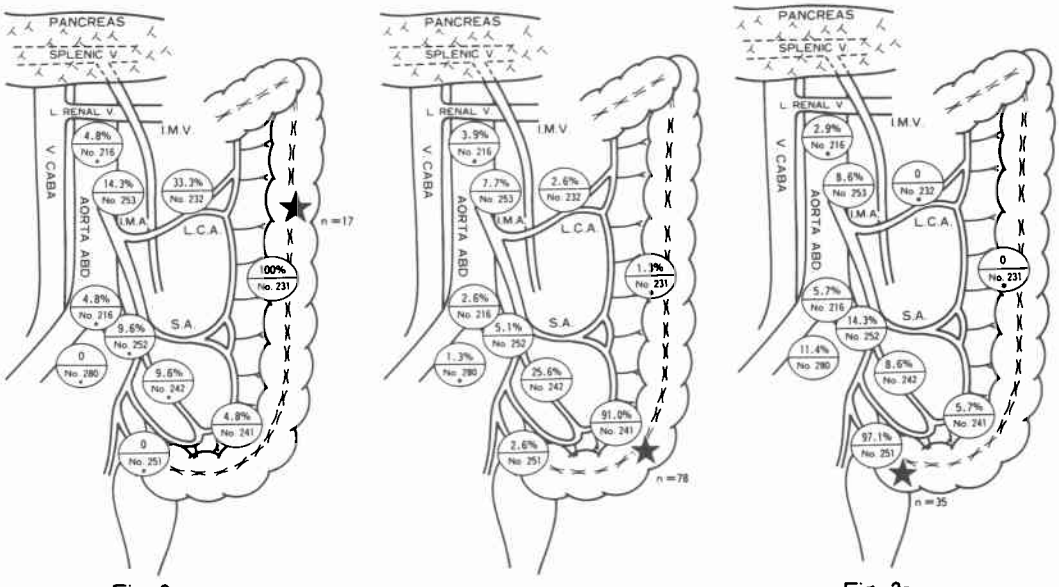

Fig. 2a　　Fig. 2b　　Fig. 2c

る組織学的検索にもとづくリンパ節転移の実態を把握したうえでの標準的な手術術式の確立が求められる．

結腸癌に対する根治手術では，腸管の切離部位は腫瘍口側，肛門側における傍結腸リンパ節の転移状況の検討から腫瘍から10cm 離せば十分であり[7]，下部直腸癌と異なり手技的にも比較的容易である．これに対し，リンパ節転移の観点からみた結腸癌定型的 R_3 手術は，右側結腸では回盲部癌，上行結腸癌に対する回盲部切除術や右結腸半切除術であり，回結腸動脈（No-203），右結腸動脈（No-213），中結腸動脈（No-223）の surgical trunk における処理をもってリンパ節郭清範囲としている．また RS 直腸癌を含めた左側結腸癌に対しては下腸間膜動脈根部（No-253）の結紮切離と同じ高さでの下腸間膜静脈の結紮切離が一般的な R_3 の郭清範囲である．しかし，結腸癌術後再発例の検討[1]ではリンパ節転移は肝転移についで多く，また結腸癌のリンパ節転移が傍結腸リンパ節→中間リンパ節→主リンパ節という上行性の単純なルートだけでなく，S 状結腸・同近傍リンパ節から直接大動脈周囲リンパ節へ至る短絡ルートや S 状結腸→大動脈分岐部リンパ節→大動脈周囲リンパ節の分岐部ルートなどが示唆され[3]，いわゆる skip metastasis が存在することから，治療成績の向上のためには，より広範囲のリンパ節郭清が必要とされる[9]．沢田ら[2]は結腸進行癌に対する R_3 手術における広範囲のリンパ節郭清術式の意義として，術前の computed tomography・超音波検査・magnetic resonance imaging などの各種画像診断の診断能の限界と，術中の肉眼的検索によるリンパ節転移診断の困難性をあげ，現実としてリンパ節転移陽性としての対応が必要であることをあげている．また高島ら[10]は手術時に原発巣近傍のリンパ節の状況からみたリンパ節郭清法では，肉眼的に転移ありと判定した場合の組織学的一致例は53.3%にすぎず，逆に手術時に転移なしとしたリンパ節の転移が（N<n）16.7%に認められ，リンパ節転移に対する肉眼的判定には限界があると報告している．小山ら[6]は大腸癌手術症例の 5 %弱に skip metastasis があり，さらにリンパ節転移陽性例に限れば10%となり，進行癌ではこれを前提とした郭清範囲の設定が必要であるとしている．教室では結腸進行癌の治療成績向上を目的としたより確実な R_3 手術を行うためにはさらに広範囲のリンパ節郭清を施行し，これらの症例におけるリンパ節転移率，転移度を

Fig. 3 Details on 2 cases with positive para-aortic lymphnode metastasis in extended lymphadenectomy.
★: location of the tumor, ●: lymphnode with metastasis
3a: Annular type, well differenciated adenocarcinoma of mid descending colon showing ordinal upward lymphnode metastasis (No-231, 232, 253, 216). Metastasis to the lymphnode at origin of the inferior mesenteric vein was also found.
3b: Type well differetiated adenocarcinoma occupying two third of the wall of the mid-sigmoid colon. Skipping metastasis were observed (No-241, 242, 216).

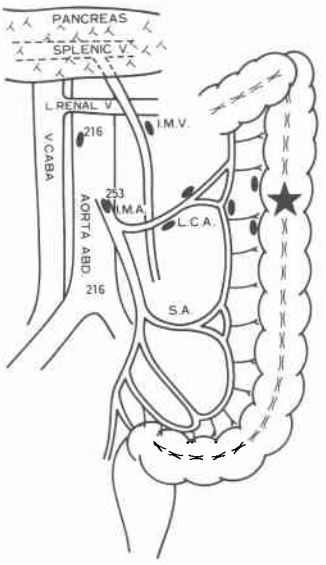

Fig. 3a

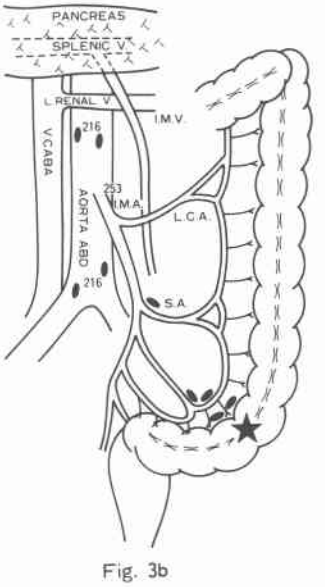

Fig. 3b

再検討する必要があると考え，根治術が可能な進行大腸癌手術に対して積極的にR_4郭清を施行している．本術式で手術範囲の拡大に伴う手術時間の平均で36分の延長（$p<0.05$）と術中出血量の増加（$p<0.05$）が認められた．しかし術後縫合不全は従来の術式同様に皆無であり，また術後の創感染の3例10.3%はいずれも軽症例であった．また術後のイレウス2例6.9%のうち，1例は授動した空腸起始部の屈曲によるイレウスで本術式の影響が考えられたが，2例とも軽症例で，保存的治療で軽快しており，術後合併症の検討からは従来の術式同様，本術式も十分安全な術式であることが確認された．また下部直腸癌の拡大術式にみられるような術後の機能障害の出現もみられず，本術式は患者の術後のQOLを損なうことのない術式であることが確認された．リンパ節転移状況の検討では，高島ら[10]は，左右に関係なく結腸癌のリンパ節転移はn_1（＋）44.7%，n_2（＋）21.9%，n_3（＋）5.4%，高橋ら[11]は左結腸癌の下腸間膜血管根に向かうリンパ流の検討から末梢，幹，根，傍大動脈それぞれのリンパ節転移率は22.4%，12.6%，4.9%，3.3%であったと報告している．われわれの教室における左側結腸癌，RS直腸癌244例のリンパ節の転移状況はn_1（＋）42.6%，n_2（＋）8.6%，n_3（＋）3.3%，n_4（＋）2.0%であった．これをさらにリンパ節転移陽性例（Dukes C）134例について見ると上腸間膜動脈根部（No-253）の転移率は9.0%，占居部位別では下行結腸症例で14.3%，S状結腸症例で7.7%，RS症例で8.6%となる．さらにn_4（＋）に関しては従来No-216の郭清は，前述したように[2)10)]実際には限界があるとされる肉眼的術中所見をもとに，その必要性を術者が判断して施行されてきたものであり，n_4（＋）の3.7%はn_3（＋）の9.0%にさらに近づいた転移率を示すことが考えられる．これに対し本術式を施行した29例におけるNo-253上方のNo-216の郭清リンパ節総数は348個で2例に計4例の転移が認められた．転移率は6.8%，転移度は1.15%となり，これらは決して本術式におけるリンパ節郭清の必要性

を意義づけるのに十分な数字とはいえないが，本術式におけるNo-216と術来の術式のNo-253は転移率からは同様のgradingのリンパ節と考えられ，リンパ節転移の点からは本術式の合理性を示唆するものと考えられる．遠隔成績の比較が本術式の有効性を検討するためには必要である．しかし術後2年9か月が最も長く経過を観察した症例であり，従来の術式と遠隔成績を比較するまでには至っていない．さらに本術式は大動脈前面の広範な郭清であり，腰部内臓神経，下腹部神経叢に対する侵襲に伴う術後の機能障害の可能性，術後イレウスなどを考慮し適応を選んだ慎重な術式の選択が必要であると思われる．

なお本術式の概要は第39回日本消化器外科学会総会（神戸）ビデオセッション：消化器外科各疾患における定型的手術において発表した．

文　献

1) 西川俊邦，前谷俊三，戸部隆吉：大腸疾患の診断から治療まで―大腸癌―．臨と研　64：106―116，1987
2) 沢田寿仁，小林和生，北村隆信ほか：結腸進行癌に対する郭清範囲R3手術の意義．外科診療　28：359―364，1986
3) 森谷宜皓，小山靖夫，北條慶一：直腸癌リンパ節郭清の指標としての炭素（CH40）によるリンパ節染色．日本大腸肛門病会誌　38：136―143，1985
4) 大腸癌研究会編：大腸癌取扱い規約．改訂第4版，金原出版，東京，1985
5) 亀岡信悟，朝比奈完，中島清隆ほか：S状結腸癌に対する下腸間膜動脈を温存したR3郭清法．日本大腸肛門病会誌　44：254―259，1991
6) 小山靖夫，森谷宜皓，北條慶一：大腸癌切除術の解剖部位的考察―血管系ならびにリンパ系の支配区域を中心に―．日臨　39：141―153，1981
7) 山口茂樹，太田博俊，上野雅資ほか：結腸癌手術における腸管切除範囲とリンパ節郭清の検討．日本大腸肛門病会誌　43：343―348，1990
8) Cohen Z, Myer E, Langer B et al: Double stapling technique for low anterior resection. Dis Colon Rectum 26：231―235，1983
9) Enker WE, Laffer UT, Block GE: Enhanced survival of patients with colon and rectal cancer is based upon wide anatomic resection. Ann Surg 190：350―360，1979
10) 高島茂樹，小坂健夫，上野桂一ほか：リンパ節転移状況からみた結腸癌リンパ節郭清法の検討．日外科系連会誌　12：26―29，1984
11) 高橋　孝：癌外科―その手術範囲をめぐって―大腸癌，リンパ節郭清からみた手術範囲．癌の臨　30：1067―1072，1981

Para-aortic Lymphadenectomy for Advanced Left Colon Cancer

Jiro Nagao and Yoshinobu Sumiyama
The Third Department of Surgery, Toho University School of Medicine

The use of systematic lymphadenectomy with clearance of the para-aortic lymphnodes for curable advanced left colon cancer was studied. This article outlines the procedure and states the performance in comparison with conventional radical approaches. In addition to the existing methods, this procedure clears the para-aortic lymphnodes up to the level of the renal vein and ligates the inferior mesenteric vein at the level of the inferior border of the pancreas. Twenty-nine patients have been treated by this procedure to date. Although the operating time was 36 minutes longer on average than that of the conventional approach, which clears up to the inferior mesenteric artery, the operations, due to their extended range have not been followed by posoperative dysfunction, which is frequently seen after lateral lymphnode dissection in low anterior resection for rectal cancer. Metastasis to the para-aortic lymphnodes was found in 2 of 29 patients (6.8%) and 4 of 348 recovered nodes (1.15%). We, therefore, conclude that extended lymphadenectomy is safe and efficacious procedure that maintains QOL.

Reprint requests: Jiro Nagao　The Third Department of Surgery, Toho University School of Medicine
2-17-6 Oohashi, Meguro-ku, Tokyo, 153 JAPAN