日消外会誌　26（5）：1256～1260，1993年

症例報告

臓器軸性胃軸捻転症を伴った成人 Bochdalek 孔ヘルニアの1例

大分医科大学第1外科，長外科病院*
吉田　隆典　　斎藤　貴生　　奥園　真一
小林　迪夫　　長　順一郎*

成人になって発見された胃軸捻転症を伴う Bochdalek 孔ヘルニアの1例を経験したので報告する．

症例は27歳の男子で，左側腹部痛，嘔吐で発症した．胸部X線，消化管造影，胸腹部CT，血管造影により横隔膜ヘルニアと診断したが，とくに選択的下横隔動脈造影と選択的上腸間膜動脈造影の総合所見が診断確定に有用であった．開腹時所見では左横隔膜外側後方に横隔膜欠損を認め，これより小腸の大部分と脾彎曲部結腸が左胸腔内に脱出していた．同時に脾は腹側右方に偏位し，胃の臓器軸性軸捻転症を認めたため，胃軸捻転症を伴った Bochdalek 孔ヘルニアと診断した．小腸および結腸を腹腔内に整復し，横隔膜欠損部を2層縫合により閉鎖した結果，胃軸捻転症は消失した．術後経過は順調であった．

以上，臓器軸性胃軸捻転症を伴った成人 Bochdalek 孔ヘルニアの1例を経験したので文献的考察を加え報告した．

Key words：Bochdalek hernia in an adult, secondary organoaxial volvulus of the stomach

はじめに

Bochdalek 孔ヘルニアは横隔膜ヘルニアの中では最も頻度が高く，生後まもなく発症し，緊急手術を必要とする疾患であるが，まれに軽症あるいは無症状に経過し成人になって発見される場合がある[1)~4)]．

今回，われわれは成人になって初めて発見された臓器軸性胃軸捻転症を伴う Bochdalek 孔ヘルニアの1例を経験したので報告する．

症　例

患者：27歳，男子，塗装職人

主訴：左側腹部痛，嘔吐

既往歴：原因不明の精神発育遅延（中学生程度）を認めた．外傷の既往はなかった．

現病歴：生来健康でとくに異常を指摘されたことはなかったが，平成1年3月11日突然左側腹部痛，嘔吐を来した．近医を受診，輸液および鎮痛剤の投与により症状は消失したが，胸部X線写真上，横隔膜ヘルニアあるいは横隔膜弛緩症が疑われたので，精査，加療のため3月18日当科に入院した．

入院時現症：身長175cm，体重72kg，栄養状態良好．胸部は聴診，打診ともに異常を認めず．腹部は平坦，軟で異常なく，肝，脾は触知せず．脈拍72/分，整．血圧110/70mmHg．

入院時一般検査成績：血液検査；赤血球524×10^4/mm^3，白血球5,460/mm^3，Ht 46.1%，Hb 14.6g/dl，血小板20.6×10^4/mm^3．肝機能検査；総蛋白7.5g/dl，アルブミン4.6g/dl，総ビリルビン0.9g/dl，GOT 26 IU/l，GPT 37IU/l，LDH 201IU/l，ALP 127IU/l，CPK 72IU/l，総コレステロール136mg/dl．肺機能検査；VC 4,270ml，%VC 99%，$FEV_{1.0}$ 3,650ml，%$FEV_{1.0}$ 88%．

胸部X線所見：肋骨横隔角の鈍化，左横隔膜陰影の消失を認めた（**Fig. 1**）．

消化管造影所見：胃は大彎が小彎の右方に偏位し，Treitz 靱帯より肛側の小腸が左胸腔内に脱出していた（**Fig. 2**）．

胸腹部CT所見：肝，胆嚢，膵，両側腎は正常の位置にあったが，脾は腹側右方に存在し，小腸の左胸腔内への脱出を認めた（**Fig. 3**）．

選択的腹部血管造影：選択的下横隔動脈造影所見；右下横隔動脈の走行は正常であったが，左下横隔動脈は途中で屈曲，下方へ偏位し，最頭側部は左第9肋間にあった（**Fig. 4**）．選択的上腸間膜動脈造影；空腸動

＜1992年12月9日受理＞別刷請求先：吉田　隆典
〒879-55　大分県大分郡挾間町医大ヶ丘1－1　大分医科大学第1外科

Fig. 1 Radiologic examination of the chest showed the left-sided basal atelectasis and the indistinctly outlined left diaphragmatic dome.

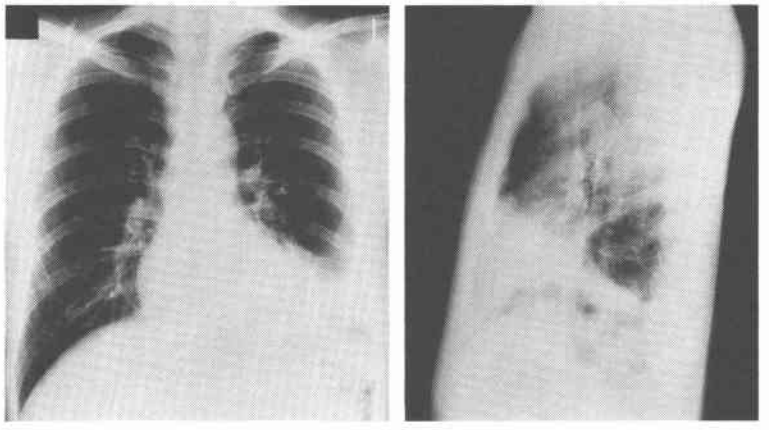

Fig. 2 Upper gastrointestinal series revealed the rightward shift of the greater curvature of the stomach and displacement of the small bowels into the left thoracic cavity.

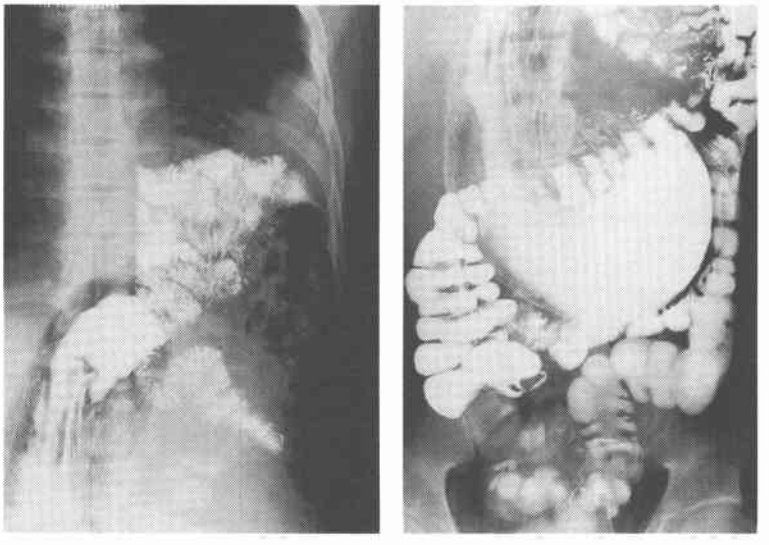

脈枝末梢は左下横隔動脈すなわち左横隔膜のレベルを越え，左第7肋間に達していた（**Fig. 5**）.

以上の所見から横隔膜ヘルニアと診断，平成1年4月6日，手術を施行した.

手術所見：上腹部正中切開で開腹すると左横隔膜外側後方に6cm×6cmの横隔膜欠損を認めた．欠損部は無嚢性で，これより空腸，回腸の大部分と脾彎曲部結腸が左胸腔内に脱出しており，同時に脾は腹側右方に偏位，胃の臓器軸性軸捻転症を認めたため，胃軸捻転症を伴ったBochdalek孔ヘルニアと診断した．脱出臓器に循環障害，癒着などの変化は認められず，用手的に容易に腹腔内に整復可能であった．横隔膜欠損部を2層縫合により閉鎖した結果，胃軸捻転は解消した．腸回転異常はなく，左第7肋間より胸腔ドレーンを挿入，閉腹，手術を終了した.

術後経過：術後経過は良好で，愁訴は全く消失し，術後胸部X線写真でも異常は認められなくなった（**Fig. 6**）.

Fig. 3 Thoracic and abdominal computerized tomography represented the displacement of the small intestine into the left thoracic cavity and the shift of the spleen to the ventral site.

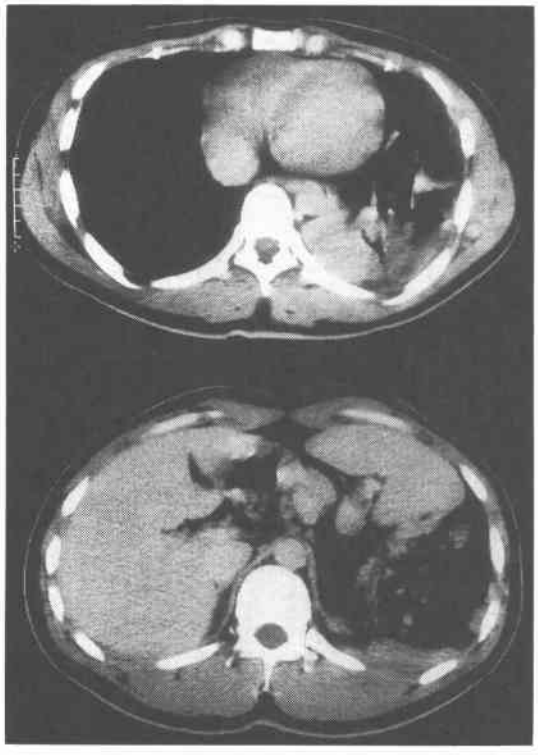

Fig. 4 Inferior phrenic arteriogram showed an angulation and inferior deviation of the anterior branch of the left inferior phrenic artery (arrow).

Fig. 5 Superior mesenteric arteriogram demonstrated the jejunal branches displaced into the left thoracic cavity beyond the left diaphragm represented by the course of the inferior phrenic artery.

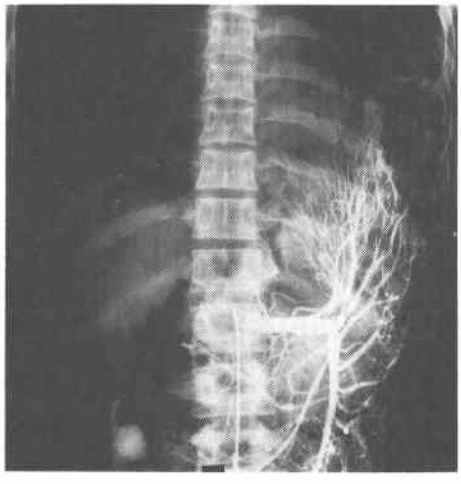

考　察

Bochdalek 孔ヘルニアは先天性横隔膜ヘルニアの中では最も頻度が高く，多くは新生児期に重篤な呼吸循環障害を呈し，緊急手術を必要とする疾患である．しかし，まれに成人になって発見される症例があり[1)2)]，その数は Bochdalek 孔ヘルニア全症例の10%程度[2)]といわれている．Wiseman ら[3)]はヘルニア発生時期，肺形成不全の程度と予後との関係から Bochdalek 孔ヘルニアを，1）重篤な両側性肺低形成を持ち，ほとんど周産期に死亡するもの，2）一側性に肺低形成を持ち，手術により救命しえた場合，低形成肺は長期的には気腫性変化を起こすもの，3）出生間近になって脱出し，肺低形成は来さないか，あっても軽度で手術予後は良好なもの，4）生後脱出し，肺低形成を全く認めないものの四型に分類した．成人 Bochdalek 孔ヘルニアはこのなかの4)に相当し[2)]，肺の形成不全がない[2)~4)]ため，小児期に無症状ないし軽度の胸部あるいは腹部症状で経過し，成人になって診断され治療の対象となったものと推察される．

一方，胃軸捻転症はその原因から特発性と続発性とに分けられ，続発性では，胃自体の病変によるもの，横隔膜の病変によるもの，周囲臓器の病変によるものなどが考えられる．横隔膜の病変によるものでは横隔膜弛緩症または食道裂孔ヘルニアによるものがほとんどであり[5)]，文献的に調べえた成人 Bochdalek 孔ヘル

Fig. 6 Postoperative radiograph of the chest revealed no abnormalities.

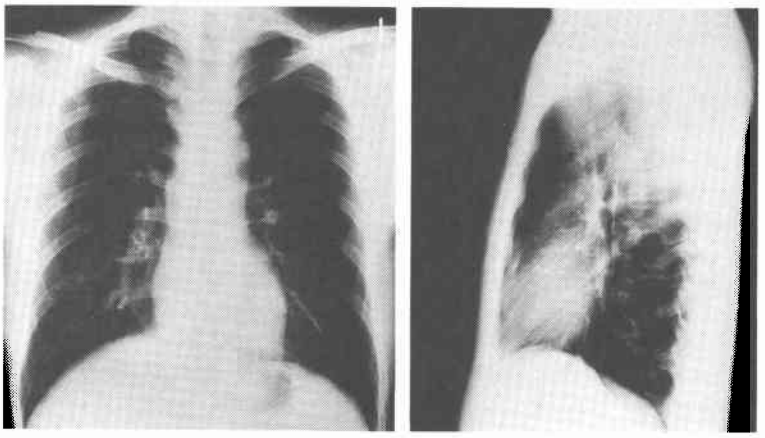

ニアに胃軸捻転症を合併した症例は欧米で3例[6)~8)]，本邦で4例[5)9)~11)]をみるだけであった．さらに胃軸捻転症については臓器軸（長軸）性捻転，間膜軸（短軸）性捻転に分類されるが，Bochdalek 孔ヘルニアによる胃軸捻転症は，臓器軸性3例[6)~8)]，間膜軸性3例[5)10)11)]および混合型1例[9)]と報告されている．自験例は臓器軸性であり，Bochdalek 孔ヘルニアにより，小腸が左胸腔内に脱出，脾が腹側右方に偏位し，それに伴い胃大彎が腹側右方に至った結果，前方型の続発性臓器軸性胃軸捻転症を来したものと考えられる．

Bochdalek 孔ヘルニアの症状としては，新生児例がチアノーゼ，呼吸困難など重症呼吸循環不全を呈する[2)~4)]のに対し，肺の十分発達した成人例では脱出した消化管の閉塞症状が主とされており[1)2)12)]，自験例も突然の左側腹部痛，嘔吐で発症した．

成人 Bochdalek 孔ヘルニアの診断には横隔膜弛緩症との鑑別が必要である．従来，気腹造影による肺虚脱の有無を確認する方法[10)13)]が行われてきたが，自験例では胸部X線，消化管造影，胸腹部CTおよび腹部血管造影所見を総合し，横隔膜ヘルニアと診断した．消化管造影ならびに胸腹部CTのみでは頭側に偏位した小腸と横隔膜との間の位置関係が十分に判定できないため，横隔膜弛緩症を完全に除外できなかったが，選択的下横隔動脈造影により横隔膜の高さを推定，選択的上腸間膜動脈造影における頭側偏位した空腸動脈枝末梢と比較し，空腸動脈枝末梢が左下横隔動脈すなわち左横隔膜のレベルを越え，より頭側に偏位していることが明らかとなったので横隔膜ヘルニアと診断確定することができた．

小児例，成人例とも Bochdalek 孔ヘルニアの治療法は手術によりヘルニア孔を閉鎖するほかない．成人 Bochdalek 孔ヘルニアの手術時期については，成人例は重症先天異常の合併が少ないこと[1)2)12)]，予後不良例は腸閉塞，呼吸障害のような急性症状を呈しリスクの高い状態で緊急手術を施行した症例であること[2)4)]などの理由で，臨床症状の有無にかかわらず，診断がつけば直ちに根治術を施行するのが望ましい．手術経路では開腹法，開胸法，開胸開腹法がある．開腹法では，腸回転異常に対して同時に整復固定できること[2)12)]，整復後の腹腔内臓器の位置関係を確認できること[2)12)]などの利点があり，自験例は胃大彎の高度右方偏位を伴うものと術前に診断していたので開腹法を選択した．裂孔の閉鎖は通常，絹糸などの2層縫合が行われ，欠損部の大きい場合には各種補填材料が使用されている[2)12)]が，自験例は2-0 braided silk の2層縫合により裂孔を十分に閉鎖することが可能であった．

予後は新生児早期発症例とくに生後24時間以内手術例は胎児循環症候群の合併により50%～60%の救命率に過ぎない[3)]が，成人では急性発症例の一部を除き90%以上の治癒率が報告[1)2)10)]されている．

文　献

1) 垣迫健二，桑原亮彦，多田　出：成人の Bochdalek 孔ヘルニア．大分医会誌　10：367—370, 1992
2) 三好新一郎，門田康正，中原数也ほか：成人 Bochdalek 孔ヘルニア—3自験例と本邦報告58例の検討—．日胸外会誌　31：1587—1593, 1983
3) Wiseman NF, MacPherson RI: "Acquired" congenital diaphragmatic hernia. J Pediatr

Surg 12：657—665, 1977
4) 佐藤太一郎, 七野滋彦, 早川直和ほか：成人 Bochdalek 孔ヘルニアの1例. 外科　39：938—942, 1977
5) 八反田洋一, 朔　元則, 秀島　輝ほか：胃軸捻転症を併発した成人横隔膜ヘルニア（Bochdalek Hernia）の1例. 日臨外医会誌　45：762—766, 1984
6) MacDougall JT, Abbott AC, Goodhand TK: Herniation through congenital diaphragmatic defects in adults. Can J Surg 6：301—316, 1963
7) Christiansen LA, Blichert-Toft M, Bertelsen S: Strangulated diaphragmatic hernia. A clinical study. Am J Surg 129：574—578, 1975
8) Cuschieri RJ, Wilson WA: Incarcerated Bochdalek hernia presenting as acute pancreatitis. Br J Surg 68：669, 1981
9) 禰屋和雄, 小山　勇, 山崎達雄ほか：成人 Bochdalek 孔ヘルニアによる胃軸捻転症の1例. 腹部救急診療の進歩　7：901—905, 1987
10) 高浪　巌, 師田　昂, 四方淳一：成人にみられた胃軸捻転症を伴う Bochdalek 孔ヘルニアの1例. 日胸外会誌　38：1488—1491, 1990
11) 広海洋三, 森田　茂, 島田隆男ほか：低カリウム血症の心電図異常を認めた胃短軸捻転症を伴った横隔膜ヘルニアの1例. 呼吸と循環　39：715—719, 1991
12) 遠藤　篤, 勝見正治, 梁　貴容ほか：成人にみられたボホダレック孔ヘルニアの2症例. 日臨外医会誌　34：158—164, 1973
13) McNamara JJ, Paulson DL, Urschel HC et al: Eventration of the diaphragm. Surgery 64：1013—1021, 1968

A Case of Bochdalek Hernia in an Adult with Organoaxial Volvulus of the Stomach

Takanori Yoshida, Takao Saito, Shinichi Okuzono, Michio Kobayashi and Junichiro Cho*
The First Department of Surgery, Oita Medical University
*Cho Surgical Hospital

We report a rare case of Bochdalek hernia in an adult with organoaxial volvulus of the stomach. A 27-year-old Japanese man experienced a sudden episode of severe abdominal pain and vomiting. Radiologic examination of the chest showed left-sided basal atelectasis and an indistinctly outlined left diaphragmatic dome. Upper gastrointestinal series revealed a shift toward the right of the greater curvature of the stomach and displacement of the small bowels into the left thoracic cavity. Inferior phrenic arteriography and superior mesenteric arteriography were particularly helpful in differentiating diaphragmatic hernia from eventration of the diaphragma. An upper abdominal midline incision was performed. The left flexure of the colon, jejunum, ileum and greater omentum were displaced into the left thoracic cavity. An organoaxial volvulus of the stomach was confirmed. After reduction of the herniated viscera, a defect measuring 6 by 6 cm, in the posterolateral part of the diaphragma, was closed with double interrupted silk sutures. The gastric volvulus decreased spontaneously. Three months later, he was asymptomatic and his chest roentgenogram was normal.

Reprint requests: Takanori Yoshida　The First Department of Surgery, Oita Medical University
1-1 Idaigaoka, Hasama-machi, Oita, 879-55 JAPAN