日消外会誌　26（5）：1261～1265，1993年

胃癌穿孔8症例の臨床病理学的検討

神戸大学第1外科，加古川市民病院外科*

金丸　太一　　斎藤　洋一　　太田　恭介　　橋本　可成*

松井　祥治*　　福田　　裕*　　藤本　　彊*

1976年から1990年までに加古川市民病院外科で経験した胃癌穿孔8症例を臨床病理学的に検討し，以下の結果を得た．①頻度は全胃癌手術症例（847例）中0.9%であった．②男女比は6：2，平均年齢は66.5歳，良性潰瘍に比べて高齢であった．③正診率は12.5%で，術前診断の困難性がうかがわれた．④穿孔部位は噴門部4例，胃体部2例，幽門部2例であり，いずれも癌性潰瘍よりの穿孔であった．⑤切除率は6例（75.0%），治癒切除率は1例（12.5%）であった．⑥肉眼分類ではBorrmann 2，Borrmann 3，IIc＋III進行型がおのおの2例，組織分類では低分化型腺癌3例，中分化型腺癌2例，粘液腺癌1例であった．⑦深達度はssが4例，se，seiが1例で，穿孔部位に線維性増殖は認めなかった．⑧予後は不良で非切除症例2例は術死し，耐術例6例のうち4例が癌性腹膜炎にて死亡した．⑨術中に胃穿孔と診断された25例中，本疾患は32.0%をしめており，診断は慎重に行い，治療は治癒切除を原則とするべきと考えられた．

Key word：clinicopathological study of the perforated gastric cancer

I．はじめに

胃癌穿孔による汎発性腹膜炎は比較的まれな合併症であり，高齢者や低栄養の患者に多いこと，腹膜炎を合併していること，進行癌が多いことなどより一般に予後不良であると報告されている[1)2)]．

今回，胃癌穿孔8症例についてその背景因子，臨床所見，穿孔形式，手術術式，病理組織所見，治療と予後について検討したので報告する．なお文中の用語はすべて胃癌取扱扱い規約[3)]に準拠して記載した．

II．症例の概要

1）頻度

当院で経験した出血または穿孔により施行された上部消化管緊急手術症例116例の内訳は，胃癌緊急手術症例9例（7.8%），十二指腸潰瘍69例（59.5%），胃潰瘍37例（31.9%），胃悪性リンパ腫1例（0.8%）であった（**Table 1**）．

年代順に年齢，主訴，および臨床経過を**Table 2**に示した．

2）年齢および性比

男女比は6：2で男性に多く，28歳から83歳に分布し平均年齢は66.5歳であった．これは十二指腸潰瘍穿孔症例の平均年齢39.1歳，胃潰瘍穿孔症例の平均年齢60.5歳に比較して高い傾向にあった．

Table 1　Age distribution of emergency operation cases

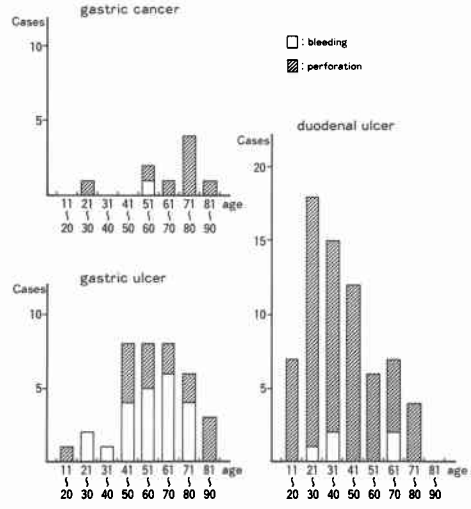

3）現病歴および腹部所見

主訴は心窩部痛が最も多く4例であり，右季肋部痛2例，左季肋部痛が1例，下腹部痛が1例でありいずれも筋性防御，ブルンベルク徴候を認めた．

4）術前診断

＜1993年1月13日受理＞別刷請求先：金丸　太一
〒650　神戸市中央区楠町7－5－2　神戸大学医学部第1外科

Table 2　8 cases of perforated gastric cancer

case	age sex	chief complaint	free air (X-ray)	preoperative diagnosis	duration from onset to operation	perforated region size (cm)	surgical treatment	postoperative diagnosis
1	28 W	epigastralgia	(−)	diffuse peritonitis	7hrs	M, Ant. 1.5cm	subtotal gastrectomy (R_2)	gastric cancer $P_0H_0S_3N_1$
2	76 M	right hypochondralgia	(+)	perforation of gastric ulcer	3hrs	C, Ant. 1.5cm	simple suture	gastric cancer $P_0H_0S_3N_1$
3	82 M	epigastralgia	(−)	perforation of gastric ulcer	48hrs	C, Ant. 1.0cm	gastrostomy	gastric cancer $P_0H_0S_3N_4$
4	73 M	epigastralgia	(+)	perforation of duodenal ulcer	7hrs	M, Ant. 0.5cm	partial gastrectomy	gastric cancer $P_0H_0S_3N_1$
5	79 W	low abdominal pain	(−)	perforation of gastric cancer	17hrs	A, Ant. 1.0cm	palliative partial gastrectomy (R_0)	gastric cancer $P_3H_0S_3N_4$
6	72 M	epigastralgia	(+)	perforation of gastric ulcer	20hrs	C, Min. 1.0cm	total gastrectomy	gastric cancer $P_0H_0S_3N_1$
7	56 M	right hypochondralgia	(+)	perforation of gastric ulcer	8hrs	A, Ant. 1.0cm	partial gastrectomy	gastric cancer $P_0H_0S_3N_1$
8	66 M	left hypochondralgia	(+)	perforation of gastric ulcer	4hrs	C, Ant. 0.8cm	palliative total gastrectomy (R_0)	gastric cancer $P_0H_3S_3N_0$

(1976〜1990, Kakogawa Mun Hos)

内科入院中に胃内視鏡にて group 4と診断されていた症例6を除いて胃十二指腸潰瘍の穿孔または汎発性腹膜炎と診断されていた．

5）手術までの期間

発症より12時間以内に手術を施行されていた症例は5例で24時間以内が2例，48時間後に開腹された症例が1例であった．

6）手術所見

いずれも腹腔内膿汁または膿性腹水を認め汎発性あるいは限局性腹膜炎の状態であった．穿孔部位は噴門領域4例，胃体部2例，幽門部2例で，7例が前壁，小彎1例であった．

術中に胃癌による穿孔と診断された症例は症例1，3，5，8の4例である．

症例1は開腹にて明らかに癌と診断されたR2の郭清をともなう胃亜全摘が施行された．

症例3は高齢であり全身状態不良で切除不能と判断して胃瘻造設術のみ施行された．術中摘出した胃壁の一部より中分化腺癌と診断されている．

内科入院中に胃癌と診断されていた症例5は開腹時すでに結腸間膜への腹膜播種を認めたため，姑息的な胃部分切除がなされた．

症例8は胃切開にて不整な粘膜集中を認めたことと肝両葉に転移を認めたことより胃癌と診断され姑息的な胃全摘術が施行された．

症例2は術中胃潰瘍穿孔と診断されたが，高位潰瘍であり全身状態考慮して潰瘍縫縮術のみ施行された．術中摘出した胃壁の一部より中分化型腺癌と診断されている．

症例4，6，7の3例は術中も胃潰瘍と診断されておりいずれも広範囲胃切除または胃全摘術が施行された．

7）病理学的所見

切除しえた症例6例につき検討した．肉眼型ではBorrmann 2が2例(**Fig. 1**)，Borrmann 3が2例(**Fig. 2**)，IIc＋III進行形が2例(**Fig. 3**)で，いずれも潰瘍形成した進行癌であった．穿孔はすべて癌性潰瘍部より生じており，西ら[4]の分類した漿膜層に達する直接的な壊死，潰瘍による穿孔(a型)であり，癌のない薄い結合織からなる潰瘍底の中心が穿孔したもの(b型)はなかった．

大きさは最大長径10cm，最小長径2.5cmであり腫瘍の大きさと穿孔径との関係は認めなかった．

Fig. 1　Resected specimen of case 6. It shows a gastric cancer (Borrmann Type 2), 7.8cm×5.7 cm, in size with perforation, 1.0cm (arrow).

Fig. 2　Resected Specimen of case 5. It shows a gastric cancer (Borrmann Type 3), 10.0cm×4.0 cm, in size with a perforation, 1.0cm (arrow).

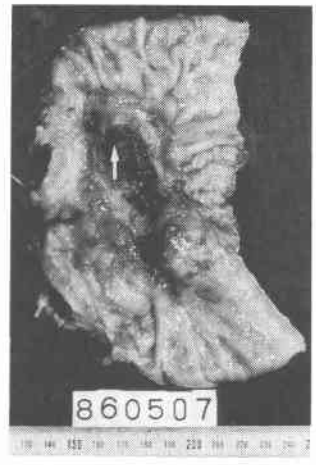

Fig. 3 Resected specimen of case 8. It shows a gastric cancer (IIc+III advanded), 2.5cm×2.2 cm, insize with a perforation, 0.8cm (arrow).



組織分類では低分化型腺癌3例，中分化型腺癌2例，粘液腺癌が1例に認められた．

間質は中間型が4例で，髄様型，硬性型がそれぞれ1例であった．発育様式ではinfγが3例，infβが2例，infαを1例に認めた．深達度はssが4例，seが1例，seiが1例で潰瘍部は筋層の断裂を認めたが，線維性の増殖は認めなかった（**Table 3**）．

8）予後

切除不能の症例2，3はいずれも術後それぞれ4日，9日で死亡した．症例1，4，5，7はそれぞれ2年，2年，3か月，13か月にて癌性腹膜炎にて死亡した．症例8は2か月現在生存中で症例6は術後4年の現在再発の徴候なく生存中である（**Table 4**）．

III. 考　察

1976年から1990年までに加古川市民病院外科で経験した胃癌手術症例は847例でそのうち胃癌穿孔症例は8例（0.9%）であった．胃癌穿孔の頻度は日本では0.15%[5]から2.89%[6]，欧米では3.68%[7]から4.04%[8]と報告されている．内視鏡あるいは胃透視など上部消化管の検索中に偶発的に発症することも報告されているが[6]今回の検討では穿孔前にとくに誘因なく発症していた．

高見ら[9]は，男女比2.5：1，頻度は胃穿孔症例54症例中14症例（26.0%）と報告しているが，われわれの施設においても男女比6：2と男性に多く，平均年齢は66.5歳で，胃穿孔症例23例中の8例（32.0%）を占めていた．高齢者で術中に胃穿孔と確認されたときは，悪性疾患を考慮して対処する必要があると考えられた．

今回の検討にて内科入院中に癌と診断された症例5のみ術前に胃癌と診断されており，その正診率は12.5%であった．本症例にては胃癌そのものの症状よりは汎発性腹膜炎による症状が主であるためにすでに患者の状態が緊急を要する場合が少なくなく，術前の診断は十分になされることは困難である．

穿孔部位として北島らは[10]本邦110例を検討し胃体部が65例（59.1%），幽門部37例（33.6%），噴門部8例（7.3%）と報告している．われわれの症例では，噴門部4例，胃体部および幽門部が2症例と他施設に比

Table 3 Pathological findings of resectable cases

case	macroscopic findings			microscopic findings				
	type	tumor size (cm)	schema	type	stroma	growth	depth	schema
1	Borrmann 3	9.5×6.0		muc	medullary	Infα	se	
4	IIc+III adv.	2.8×1.4		por	scirrhous	Infγ	ssγ	
5	Borrmann 3	10.0×4.0		por	intermediate	Infγ	sei	
6	Borrmann 2	7.8×5.7		tub 2	intermediate	Infβ	ssβ	
7	Borrmann 2	5.0×3.5		por	intermediate	Infγ	ssγ	
8	IIc+III adv.	2.5×2.2		tub 2	intermediate	Infβ	ssβ	

Table 4　Prognosis of all cases

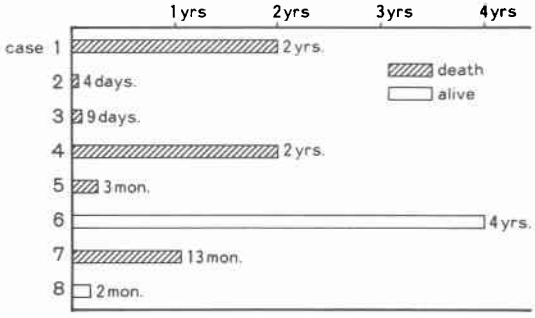

べて噴門部に多く認められた．

中越ら[11]は早期癌（IIcやIIc＋III）の穿孔様式は良性潰瘍のそれと同様で粘膜下層以下の線維化が高度であり潰瘍発生機序は良性潰瘍と同様であろうと推察している．しかし，今回の検討ではいずれの症例にも粘膜下層以下の線維化は認めず進行癌穿孔症例での潰瘍は良性潰瘍とは異なった機序で，急激に起こる可能性が示唆される．

西ら[4]は分化型腺癌においては，血管が豊富で髄様性圧排や脈管内浸潤が血流の阻害を招き穿孔をきたすと報告している．一方板野ら[12]は低分化型腺癌では細胞個々の結合性が弱く穿孔をきたしやすいと報告しており分化度による一定の傾向は認められない．今回の検討では低分化型腺癌は3例，発育様式はinfrが3例でそれぞれ最も多く，低分化で浸潤性に増殖していく形態に多く認められた．

耐術に関しては高見ら[9]は24時間以内に手術した症例は死亡例はなく，発症から手術までの時間が予後を決定すると報告し，木村ら[13]も12時間以内の死亡率が3％であるのに対し12時間以上では38％であり手術までの期間が重要であると報告している．しかし今回の検討では症例2のように3時間でも非切除症例は術死しており，症例6のように20時間を越えても切除された症例は耐術しており手術までの時間よりむしろ患者個々の状態や腫瘍の進行度による切除可能か否かによると考えられた．

前田ら[6]は本邦報告例169例を検討して胃切除群では長期生存例も可能であり，5年以上生存例が5例認められるが，非切除群では1年以上生存は1例のみであり，切除することが第1選択であると述べている．Stechenbergら[14]も切除可能ならば姑息的にしろ切除すべきで大網充塡術や穿孔部縫縮術などの単純閉鎖術は腹膜炎の著明な症例や癌の進行が高度で手におえない症例にのみ施行されるべきと報告している．今回の検討でも非切除症例の2例はともに術死しており可能なかぎり切除すべきと考えられた．

切除率は8例中6例（75％）であり，諸家ら[15)~17]の報告とほぼ同様の成績であった．一方，治癒切除は症例1の1例（12.5％）にすぎなかった．これはすでに他臓器浸潤（症例5），肝転移（症例8）を認める進行症例であったことや術中に癌を指摘しえなかったこと（症例4，6，7）が原因である．戸田ら[17]は穿孔例の治癒切除率は52.9％で非穿孔例のそれ（59.0％）と差は認めず，さらに予後においても穿孔例治癒切除群の5年生存率58.9％，非穿孔例のそれは59.3％で差は認めないという報告をしている．術中の胃切開あるいは術中迅速診断により十分な検索により癌と判定し，状態の許すかぎり積極的に治癒切除を目指すべきであると考えられた．

再発形式を検討すると死亡した4症例はいずれも癌性腹膜炎により死亡していた．中崎ら[18]，橋本ら[19]も癌性腹膜炎にて死亡した症例が多かったと報告しており，術中に抗癌剤の散布を行うことが重要であると述べている．癌性腹膜炎をきたしやすい原因としては，1）穿孔胃癌症例では穿孔により癌細胞の腹腔内播種をきたす，2）病理学的に深達度漿膜下（ss）の症例でもすでに穿孔予定部位には腫瘍が露頭しており，すでに癌細胞の播種があるなどが考えられる．さらに今回の検討においては粘液産生癌や低分化腺癌が多く認められたが，これらは分化型に比べて腹膜播種をきたしやすいことが知られておりこの結果につながったものと考えられた．

以上，高齢者で穿孔性腹膜炎症状を主訴として緊急手術を施行し，胃穿孔によるものと判断された場合には，原疾患が癌であることも念頭において十分な術中検索を行い，可能なかぎり治癒切除を行うことを心がけるべきであると考えられた．

文　献

1）山口晃弘，蜂須賀喜多男，堀　明洋ほか：悪性腫瘍による急性腹症―消化管穿孔例の検討―．日臨外医会誌　46：455―463，1985
2）浅沼　榎，野村秀洋，東　剛造ほか：胃癌穿孔例の検討―自験例6例と本邦報告例128例の検討―．鹿児島大医誌　31：165―173，1979
3）胃癌研究会編：胃癌取扱い規約．改訂11版．金原出版，東京，1985
4）西　満正，菅野　武，霞富士夫ほか：胃癌の穿孔．

胃と腸 6：437—443, 1971
5) 河村竹徳, 小長英二, 榎本正満ほか：胃癌穿孔例の検討一自験例8例と本邦報告116例について一. 日消外会誌 18：980—983, 1985
6) 前田 守, 島津久明, 小堀鷗一郎ほか：胃癌穿孔症例の検討一自験6例の報告と本邦文献上報告の分析一. 日臨外医会誌 6：647—654, 1981
7) Siegert TA, Donegan WL: Acute perforation of gastric carcinoma. Sci Med 81：17—21, 1982
8) Mcnealy RW, Hedin RF: Perforation in gastric carcinoma. A study and report of 133 cases. Surg Gynecol Obstet 67：818—823, 1983
9) 高見元敞, 木村正治, 竹内直司ほか：胃・十二指腸潰瘍穿孔の病態と治療疾患別にみた上部消化管穿孔の病態と治療—205例の分析から—. 腹部救急診療の進歩 6：447—452, 1986
10) 北島政樹, 鳥居治文, 依田一郎ほか：胃癌における穿孔, 出血. 臨外 40：343—348, 1985
11) 中越 享, 猪野睦征, 橋口勝敏ほか：陥凹型早期胃癌穿孔の2例. 消外 14：233—238, 1991
12) 板野 聰, 大西信行, 小淵欽哉ほか：早期胃癌と合併症—II. 早期胃癌と穿孔三重医 25：53—57, 1981
13) 木村恒人, 関由起夫, 井原 寛ほか：胃・十二指腸潰瘍穿孔の病態と治療. 胃・十二指腸穿孔による汎発性腹膜炎症例の検討. 腹部救急診療の進歩 6：401—403, 1986
14) Stechenberg L, Bunch RH, Anderson MC: The surgical therapy for perforated gastric cancer. Am Surg 47：208—210, 1981
15) 関 正威, 小林正幸, 中村欣正ほか：胃癌および消化性潰瘍の穿孔について. 埼玉医大誌 4：397—411, 1978
16) 鈴木康紀, 土田 博, 山形尚正ほか：胃癌の穿孔. 診療 31：113—118, 1977
17) 戸田耕太郎, 広瀬周平, 片岡和男ほか：胃癌手術例の検討. 日消外会誌 16：1645—1649, 1983
18) 中崎隆行, 橋本芳徳, 伊福真澄ほか：胃癌穿孔例の検討. 日臨外医会誌 50：949—953, 1989
19) 橋本 謙, 福嶋博愛, 北里誠也ほか：胃癌穿孔例の検討. 久留米医会誌 45：1323—1327, 1982

Perforated Gastric Cancer —A Clinicopathological Study of Eight Cases—

Taichi Kanamaru, Yoichi Saitou, Kyousuke Ota*, Yoshinari Hashimoto*, Shouji Matsui*, Hiroshi Fukuda* and Tsutomu Fujimoto*
First Department of Surgery, Kobe University, School of Medicine
*Department of Surgery, Kakogawa Municipal Hospital

Eight cases of acute perforated gastric cancer were investigated, clinicopathologically. The patients were all treated in the surgical department of Kakogawa Municipal Hospital from 1976 to 1990. Acute perforation occurred in 0.9% of all 847 patients with gastric cancer. The sex ratio was 6:2 (male to female), and the mean age was 66.5 years, which is higher than that for ulcer perforation. Correct diagnosis of the perforated gastric cancer was made in only one case. The site of the perforation was the cardia in 4 cases, the body in 2 cases, and the prepylorus in 2 cases, and the perforation occurred in the ulcerating tumor in every case. The tumor was resectable in 6 cases (75%), but only 1 resection was curative. Two of the tumors were classified, macroscopically, as Borrmann type 2, type 3, and type IIc + III advanced respectively. Histological examination revealed that 3 tumors were poorly differentiated adenocarcinoma, 2 moderately differentiated adenocarcinoma, and 1 mucinous adenocarcinoma. The deepest layer of cancerous invasion was "ss" in 4 cases, "se" in 1 case, and "sei" in 1 case. There were 2 operative deaths; the tumors could not be resected. Four of the other 6 patients died of peritoneal carcinomatosis. Perforated cancer was 32% of all the gastric perforations. Therefore it is important to diagnose the cause of the perforation carefully. For perforated gastric cancer, a curative operation should be the principal method of treatment.

Reprint requests: Taichi Kanamaru First Department of Surgery, Kobe University, School of Medicine
7-5-2 Kusunoki, Chuo, Kobe, 650 JAPAN