日消外会誌　26（5）：1266～1270，1993年

消化管出血シンチグラフィーが有用であった十二指腸憩室大量出血の1例

岐阜県厚生連総合病院養老中央病院外科，同　内科*
今井　直基　　関野　昌宏　　清水　幸雄　　細野　竜司
後藤　全宏　　田辺　　博　　藤井　　淳*

患者は48歳の女性で，吐下血を主訴として当院を受診した．RBC 246×10⁴/mm，Hb 7.3g/dl，Ht 22.1%と貧血を認めた．上部消化管内視鏡では食道から十二指腸乳頭部までに出血源を認めなかった．消化管出血シンチグラムでは右腎内側に集積像を認めた．動脈造影を予定したが，ショック状態となったため，緊急手術を施行した．開腹すると下十二指腸曲後壁に緊満しthriiを触知する径4cmの憩室があり，これを切除したところ血圧は上昇した．憩室は真性憩室であり，その底部には周囲がやや隆起した浅い潰瘍と，細い1条の血管がありここからの出血と判断した．十二指腸憩室から大量出血することは非常にまれであり，本邦報告例は21例にすぎない．術式は憩室切除のみの11例と，胃切除を追加した7例にわけられたが，憩室切除のみで再出血をきたした報告はなかった．ショック状態における緊急手術となりやすい本疾患に対し胃切除はすべきではないと考えられた．

Key words: massive hemorrhage from duodenal diverticulm, diagnostic usefulness of scintigram for gastrointestinal bleeding, excision of duodenal diverticulm without gastrectomy

はじめに

十二指腸憩室は無症状で経過するものが多く，外科的治療の対象となることは少ない[1]．

今回われわれは，吐下血を主訴として外院し，消化管出血シンチグラフィーにて十二指腸からの出血を疑い，緊急手術にて救命しえた十二指腸憩室大量出血の1例を経験したので，若干の文献的考察を加えて報告する．

症　例

患者：48歳，女性

主訴：吐下血

既往歴：30歳時，帝王切開

家族歴：父，肝疾患，母，脳溢血

現病歴：1991年10月7日早朝下血あり，その後強度の悪心が出現し，吐血も伴うため当院を受診した．

現症：身長158cm，体重49kg，血圧142—90mHg，脈拍70/min，整・呼吸数16/min，体温36.7℃．顔色不良．眼瞼結膜に貧血あり，眼球結膜に黄疸なし．胸部は聴打診上異常なし，腹部は平坦・軟であり自発痛・圧痛なし，肝・脾・その他の腫瘤を触知せず，腸雑音は軽度亢進していた．入院翌日から左腰背部の鈍痛が出現した．

入院時検査所見：血液検査ではRBC　246×10⁴/mm³，Hb 7.3g/dl，Ht 22.1%と正球性正色素性貧血を認めた．WBCは13,900/mm³と高値を示したが，血液像では異常を認めなかった．生化学的検査では総蛋白5.4g/dl，凝固線溶系ではThrombo test 46%と軽度の低下を示した以外は異常を認めず，CRPも陰性であった．また腫瘍マーカー・胸腹部X線写真および心電図にも異常所見を認めなかった（**Table 1**）．

上部消化管内視鏡検査所見：胃の中に凝血塊を認めたが，食道・胃および十二指腸下行脚までには明らかな血血源を認でなかった．

入院後も下血と小量の吐血は間欠的に持続したが，以後の内視鏡所見も同様であった．（**Fig. 1**）．

消化管出血シンチグラム所見：50分後像では右腎内側の十二指腸相当部に淡い集積像を認めたが，以後の像では明らかな集積を認めなかった（**Fig. 2**）．

腹部超音波検査およびCT検査では異常を指摘できなかった．

以上の所見より十二指腸からの出血が疑われたため

＜1993年1月13日受理＞別刷請求先：今井　直基
〒503-13　養老郡養老町押越986　岐阜県厚生連総合病院養老中央病院外科

Table 1 Laboratory data on admission

RBC	246 ×10⁴/mm³	WBC	13,900 /mm³
Hb	7.3 g/dl	Neutro Stab	7 %
Ht	22.1 %	Seg	81 %
Plt	19.5 ×10⁴/mm³	Eosino	2 %
		Lympho	10 %
TP	5.4 g/dl	Na	137 mEq/l
Alb	3.5 g/dl	K	4.3 mEq/l
A/G	1.18	Cl	105 mEq/l
ZTT	2 K・U	Ca	4.4 mEq/l
T-bil	0.3 mg/dl	P	2.7 mg/dl
D-bil	0.2 mg/dl	Fe	69 μg/dl
ID-bil	0.1 mg/dl	T-chol	100 mg/dl
GOT	12 IU/l	TG	67 mg/dl
GPT	7 IU/l		
LDH	209 IU/l	CRP	(−)
ALP	86 IU/l	Bleeding time	3'00"
γ-GTP	4 IU/l	Coagulation time	11'00"
LAP	28 IU/l		
Ch-E	5800 IU/l	PT	11.7" (100%↑)
CPK	48 IU/l	APTT	25.3"
S-amylase	84 IU/l	HPT	80 %
U-amylase	312 IU/l	Thrombo test	46 %
Glucose	106 mg/dl	Fibrinogen	280 mg/dl
BUN	21 mg/dl	AT-III	82 %
Crea	0.62 mg/dl	FDP	<5 μg/ml
AFP	<5 ng/dl	Chest & Abdomen X-p	n.p.
CEA	<0.5 ng/dl	ECG	n.p.
CA19-9	20 U/ml		

Fig. 1 Endoscopic picture showing no bleeding point (left : duodenum, right : stomach)

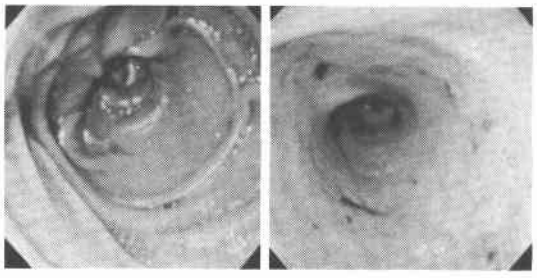

動脈造影を予定したが，吐下血が連続的となり，ショック状態が改善しないため，緊急手術を施行した．

手術所見：全身麻酔下，上腹部正中切開にて開腹すると，中等量の漿液性腹水を認めた．全腸管内に凝血塊が透視できたが，明らかな出血点は指摘できなかった．そこで胃幽門部と空腸起始部を腸鉗子で挾み術中内視鏡検査を施行したが，胃のなかには出血点がなく，胃幽門部の鉗子を開放すると，十二指腸から多量の凝血塊が逆流してきた．この時点まで pumping による輸血にもかかわらず，最高血圧は90mmHg 前後を推移していた．十二指腸からの出血と判断し，Kocher 授動術にてこれを脱転すると，下十二指腸曲後壁に緊満し，thrill を触知する径約4cm の壁の薄い憩室を認めた．

Fig. 2 Abdominal imaging at 50 minutes after administration of Human Serum Albumin Diethylenetriaminepentaacetic acid Technetium (^{99m}Tc-HSA-D), showing a radio active site on the medial side of the right kidney

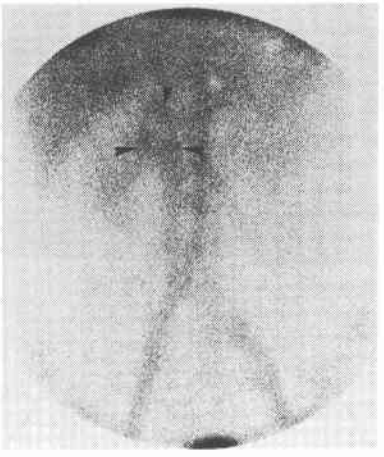

Fig. 3 Operative picture showing the duodenal diverticulm with palpable systolic thrills

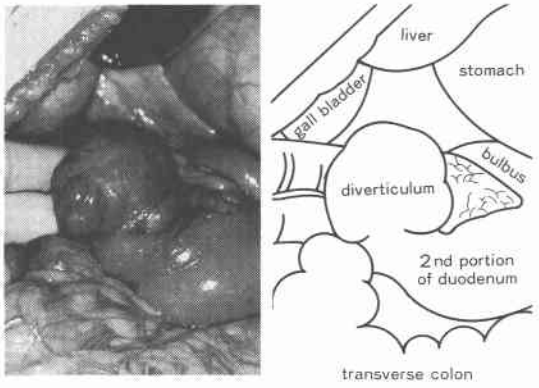

十二指腸憩室からの出血と診断し，憩室周囲の血管を結紮切離していくと憩室の緊満は解け，最高血圧も120 mmHg 以上になった．この憩室を長軸に沿って切除し，短軸に沿った Albert-Lembert 縫合にて閉鎖した．縫合部の内径は約2cm であった（**Fig. 3**）．

摘出標本所見：憩室の底部には周囲がやや隆起した浅い潰瘍と，細い一条の血管を認めた（**Fig. 4**）．

病理組織所見：憩室は固有筋層の断裂を伴う真性憩室であり，粘膜には強い炎症を，粘膜下には血液の貯留と不規則に内膜が肥厚した動脈を認めた（**Fig. 5**）．

術後経過：術後軽度の肺水腫をきたしたが利尿剤投与にて軽快した．その後は経過順調であり，十二指腸

Fig. 4 Macroscopic findings of the resected diverticulum showing a shallow ulcer with a submucosal blood vessel

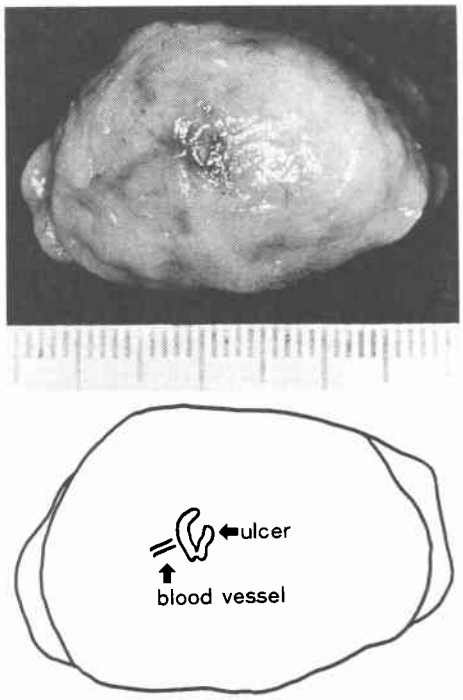

の通過障害もなく第32病日退院した.

考　察

十二指腸憩室は一般的には無症状で経過するものが多い. 外科的治療の対象となるものは, 出血, 穿孔, 膵・胆道系への障害が内科的治療にもかかわらず再発を繰り返す場合であり, その頻度は低い[1]とされている. 中でも大量出血することは非常にまれであり, 現在までの本邦報告例はわれわれが検索しえたかぎりでは21例[2)~19)]にすぎない (**Table 2**).

平均年齢67.2±10.6歳, 男女比4：17と比較的高齢の女性に好発していた. 本症例も女性であったが, 48歳という年齢は2番目に若い症例であった.

部位では下行脚が10例と最も多く, 次いで水平脚が多かった.

最大径は15～160mm とさまざまであり, 10mm 以下の小さな憩室からの大量出血例はなかった.

憩室の種類では仮性憩室が7例, 真性憩室が4例であった. 本症例の場合, 肉眼的には壁が薄く仮性憩室と思われたが, 病理組織学的には断裂した固有筋層を認めたため真性憩室と診断した.

Fig. 5 Microscopic findings of the resected diverticulum showing bleeding in submucosa and an artery with irregularly hypertrophic internal membrane (H.E. ×40)

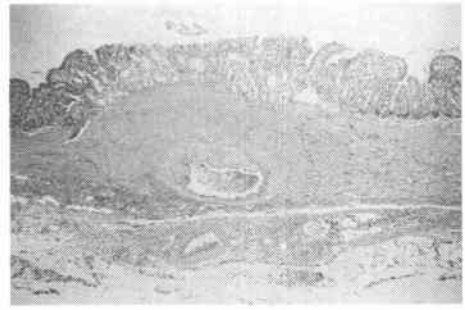

出血の原因としては, 出血部に露出血管を認めたもの6例, 静脈の破綻2例, 異所性膵組織・異所性胃粘膜・憩室内異物・膵癌各1例であった. 本症例では直接露出血管を確認したわけではないが, 術中憩室に thrill を触知したこと, 摘出標本にて憩室の底部に周囲がやや隆起した浅い潰瘍と, 粘膜下には内膜が不規則に肥厚した動脈と出血を認めたことから, この動脈からの出血と判断した.

術前診断は非常に難しく, どの報告をみてもその苦労がうかがわれる. 本症に対する検査の特徴としては, ①消化管造影では憩室の存在はわかるが出血点を指摘できない. ②内視鏡では憩室内に充満した凝血塊を観察することで確定診断できたとする報告もあるが, 本症例のように確認できなかった症例も少なくない. ③血管造影は出血点の同定には有用であるが, 0.5ml/min 以上の出血がないと検出されず[20)], また憩室の存在証明は難しい, ④消化管出血シンチグラフィーは 0.05ml/min 以上の出血は検出される[21)]が, 核種の逆流などにより出血点の大まかな予想しかできず, 血管造影と同様に憩室の存在証明は難しいことなどがあげられる. 本症例の場合, シンチブラフィーで出血点が十二指腸付近にあることが同定できたことは, 緊急手術に際して非常に有用であった. 原因不明の吐下血に対しては本症も念頭に置き, これらの検査の特徴を十分理解したうえで検査を進める必要がある.

治療としては内視鏡的止血術[13)]・spring coil による止血[13)]・vascopressin の持続動注[14)]を試みた症例もあるが, 成功したものはなく, 全例に手術がなされていた.

手術術式は, 本症が一般的によく知られた疾患では

Table 2 Reported cases of massive hemorrhage from duodenal diverticulum in Japan

No.	Year	Auther	Age	Sex	Position	Size (mm)	Diagnostic method	Operation method	F-Di	Pathology
1	1975	Ikejiri 2)	56	M	2nd		UGI	L-NA, GR		
2	1984	Sakagoshi 3)	65	F	3rd	40×40	Ang	P-Ex-Di	Pse	
3	1986	Tamano 4)	69	F	2nd～3rd		UGI, End	Ex-Di, Re-F	〃	errosion
4	〃	Nomura 5)	76	F	3rd～4th		〃 〃	Ex-Di		
5	〃	Sugano 6)	66	F	2nd	160×77	〃 〃	Ex-Di, GR, CC	Tru	
6	〃	Furuya 7)	61	F	〃		End	P-Ex-Di, GR		
7	1987	Ozaka 8)	78	F	〃	30×30	Ang			
8	〃	Igarashi 9)	53	F	〃	15×10	End	Ex-Di	Pse	errosion
9	1989	Mori 10)	64	F	3rd	50×40	UGI	〃	〃	ulcer
10	〃	Miura 11)	45	F	〃	35×20	UGI, End	〃	〃	errosion
11	〃	Kashiwagi 12)	72	F	2nd	40×30	UGI, Sci	〃	Tru	
12	〃	Tanaka 13)	67	F	〃	15×15	End	Ex-Di, GR, SPV	Pse	errosion
13	〃	〃	81	F	〃	40×30×20	Ang	Ex-Di, CC, CD		ulcer
14	〃	〃	72	F	3rd	55×45×25	UGI, End	P-DN, Roux-Y		errosion
15	1990	Furusawa 14)	62	F	〃		UGI, Ang	Ex-Di		
16	〃	Uchida 15)	72	M	2nd		UGI, End, Ang	PD	Tru	Panc ca
17	1991	Tajima 16)	78	M	〃		End, Ang, Sci	①In-Di, ②GR		
18	〃	Yamada 17)	83	F	3rd	20×20	End	Ex-Di, GS		errosion
19	〃	Hotta 18)	83	F	?		UGI, End	GR, DS, L-GDA		
20	1992	Soeno 19)	61	M	2nd～3rd	75×35	End	Ex-Di, GR	Pse	errosion
21	〃	Our case	48	F	〃	40×40×30	Sci	Ex-Di	Tru	ulcer

F-Di : Form of diverticulum, UGI : upper gastro-intestinal series, End : endoscopy,
Ang : angiography, Sci : scintigraphy, L- : ligation of, NA : naked artery, GR : gastrectomy,
P- : partial, Ex-Di : excision of diverticulum, CC : cholecystectomy,
Re-F : removal of foreign body, SPV : selective proximal vagotomy, CD : choledochotomy,
DN : duodenectomy, Roux-Y : Roux-Y anastomosis, In- : invagination of,
PD : pancreatoduodenectomy, GS : gastrostomy, DS : duodenostomy, GDA : gastro-duodenal artery,
Pse : pseudo, Tru : true, Panc ca : pancreatic cancer

なく，しかも緊急手術が多いためかさまざまであった．大別すると憩室切除のみの11例と，胃切除を追加した7例にわけられる．本症に対する術式の選択に際しては，①本症の出血の原因は露出血管・憩室炎・異所性の胃または膵組織によるものであり，十二指腸潰瘍とは異なる疾患と思われること，②実際に憩室切除のみで再出血した症例はないこと，③本症例のようにショック状態の症例に対しては，手術侵襲はできるだけ少なくする必要があること，④胃切除により術後の消化吸収能の低下が予想されることなどから，胃切除は回避すべきと考えられる．しかし憩室切除のみで通過障害をきたした症例[11]もあり，このような場合にはRoux-Y吻合[13]などを用いる必要があると考える．

文　献

1) Juler GL: Perforating duodenal diverticulitis. Arch Surg 99 : 572—577, 1969
2) 池尻其行, 太田智規, 村上　浩ほか：緊急手術にて救命し得た十二指腸憩室出血の1例．外科診療 17 : 846—848, 1975
3) 阪越信雄, 金　昌雄, 藤田修弘ほか：十二指腸憩室出血の1例．大阪警察病医誌　8 : 133—138, 1984
4) 玉野正也, 杉田敏夫, 加藤善久ほか：十二指腸憩室内異物により大量吐下血をきたした1例．Prog Dig Endosc 29 : 325—327, 1986
5) 野村まり, 八幡紀子, 国田俊郎ほか：大量出血を来した十二指腸憩室の1治験例．広島医　39 : 1096, 1986
6) 菅野則夫, 渡辺力夫, 渡部　学ほか：消化管出血をきたした巨大十二指腸憩室の1例．日消病会誌 83 : 1246, 1986
7) 古屋隆俊, 馬場紀行, 阿部秀一：大量出血をきたした傍乳頭憩室の1例．日臨外医会誌　47 : 698, 1986
8) 小坂浩美, 米山公造, 藤井昭芳ほか：血管造影にて出血源を確認できた十二指腸出血の2例．東京女医大誌　57 : 250—253, 1987
9) 五十嵐雅彦, 島津博達, 八幡芳和ほか：十二指腸憩室かざ出血した1症例．日消病会誌　84 : 1708, 1987
10) 森真理子, 棚橋　忍, 藤井　淳ほか：大量消化管出血をきたした十二指腸憩室の1例．診断と治療 77 : 2024—2027, 1989
11) 三浦一浩, 成高義彦, 大石俊典ほか：大量出血をきたした十二指腸憩室症の1例．日消外会誌　22 :

2709—2712, 1989
12) 柏木　基, 山崎忠男, 野ツ俣和夫ほか：10年間下血を反復し，術中内視鏡で診断しえた十二指腸憩室出血の1例. Prog Dig Endosc 35：303—306, 1989
13) 田中美和, 西蔭三郎, 今峰　聡ほか：十二指腸憩室出血の3症例. 愛媛医　8：364—369, 1989
14) 古澤　敦, 森瀬公友, 山本　均ほか：緊急血管造影で出血部位を診断し救命しえた十二指腸憩室大量出血の1例. 臨消内科　5：1495—1499, 1990
15) 内田　潔, 伊藤真吾, 山本　均ほか：十二指腸憩室内出血を認めた膵多形細胞癌の1例. Gastroenterol Endosc 32：115—124, 1990
16) 田島博之, 相良勝郎, 清住雄昭ほか：大量出血を来した十二指腸憩室の1例. Gastroenterol Endosc 33：54—58, 1991
17) 山田　誠, 森　茂, 近研登喜雄ほか：大量出血をきたした十二指腸憩室の1治験例. 岐阜大医紀 39：530, 1991
18) 堀田　稔, 三浦則正, 若山　宏ほか：十二指腸出血に対して空置的胃切除術，B-II法および胃十二指腸動脈結紮術が有効であった2例. 日臨外医会誌 52：402, 1991
19) 添野武彦, 大山　仁, 桜庭　清ほか：大量出血をきたした十二指腸憩室の一治験例. 日消外会誌 25：740, 1992
20) 草野正一, 小林　剛, 真玉壽美生ほか：血管造影による消化管出血の診断と治療. 胃と腸　15：739—750, 1980
21) 鈴木　豊：消化管出血. 最新臨床核医学. 久田欣一，古舘正從，佐々木康人 編. 金原出版，東京，1986, p410—412

Diagnostic Usefulness of Scintigram for Gastrointestinal Bleeding in a Case of Massive Hemorrhage from Duodenal Diverticulum

Naoki Imai, Masahiro Sekino, Yukio Shimizu, Ryuji Hosono, Masahiro Goto, Hiroshi Tanabe and Jun Fujii*
Department of Surgery, *Department of Internal Medicine, General Yōrō Central Hospital

A woman, aged 48 years, was seen at our hospital with the chief complaints of hematemesis and blood bowel discharge. Laboratory tests showed RBC of 246 × 10^4/mm^3, Hb of 7.3 g/dl and Ht of 22.1%, indicating anemia. Gastrointestinal endoscopy did not reveal any source of hemorrhage between the esophagus and duodenal papillae. Scintigram for gastrointestinal hemorrhage showed accumulation of activity on the medial side of the right kidney. Although angiography was planned, the patient developed shock and underwent an emergency operation. Upon laparotomy a tense diverticulum approximately, 4 cm in diameter with thrill was noted on the wall of the duodenal convolution. Resection of this diverticulum led to elevation of the patient's blood pressure. This was a case of true diverticulum, at the bottom of which was a shallow ulcer surrounded by slight protuberance and a thin blood vessel. It was judged that the blood vessel was the source of hemorrhage. In very rare cases, massive hemorrhage from duodenal diverticulum occurs. No more than 21 patients have been reported in Japan, including 11 in which the diverticulum alone was resected and 7 who underwent diverticulum resection plus gastrectomy. In none of the 11 with the diverticulum resection alone did hemorrhage occur. It was thought that gastrectomy should not be performed for this disease, which is likely to result in shock, requiring emergency surgery.

Reprint requests: Naoki Imai　Department of Surgery, General Yōrō Central Hospital
986 Oshikoshi, Yōrō-cho, Yōrō-gun, Gifu, 503-13 JAPAN