日消外会誌　26（5）：1271～1275，1993年

肝細胞癌切除後に孤立性腹腔内転移をきたした2症例

京都大学第2外科，国立京都病院*，和田病院**

上田　幹子　　滝　　吉郎　　高安　　隆　　猪飼伊和夫
亥埜　恵一　　森　敬一郎　　嶌原　康行　　山岡　義生
小澤　和恵　　大和　俊雄*　　和田和代史**

肝細胞癌切除後に腹腔内に孤立性腫瘍として再発した2症例を経験したので報告する．

症例1は，硬変併存肝細胞癌の絶対治癒切除術2年後より α-fetoprotein 値が上昇し残肝内多発転移を認め，肝動脈塞栓術を施行した．その後 AFP 値は一過性に低下したが再び急上昇し，さらに右季肋部に腫瘤を触知したため，開腹により大網内に存在した小児頭大腫瘤（13×10×10cm）を切除した．症例2は，肝細胞癌破裂に対する外側区域切除術2年半後より AFP 値が上昇し右下腹部に腫瘤を触知したため，開腹により結合織内腫瘤（4.5×4.5×3.5cm）を右半結腸および腹壁と共に切除した．いずれも組織学的に肝細胞癌と診断され，術後 AFP 値は急激に低下した．症例1は初回手術より4年3か月後，症例2は4年8か月後，いずれも全肝再発による肝不全で死亡した．肝細胞癌においてまれな再発様式である腹腔内腫瘍として再発した症例を経験したので報告した．

Key words: hepatocellular carcinoma, metastatic intraabdominal tumor

はじめに

肝細胞癌再発の好発部位は，残肝・肺・骨・脳・リンパ節などであり[1]，肝細胞癌切除症例に対しては，術後化学療法や動脈塞栓術を中心とした集中学的治療が行われ成績の向上が図られている[2]．今回初回手術後2年以上経てから AFP 値の上昇を契機として比較的まれな再発様式である腹腔内腫瘍が認められ，摘出術により AFP 値が低下した2症例を経験したので報告する．

症　例1

患者：68歳，男性

主訴：全身倦怠感

現病歴および経過：1983年5月，全身倦怠感を覚え近医を受診し，肝機能障害を指摘され当科に紹介された．Computed tomography（CT）にて肝後区域（S_6）に中心部に低吸収域をもち周囲を環状に enhance された腫瘤が認められた（**Fig. 1**）．AFP 値は261ng/ml と高値を示した．硬変併存肝細胞癌の診断にて1983年11月24日後区域切除を施行した．腫瘤は18×13×15 mm の大きさで，病理診断は，vpl，fc-inf（＋）[3]，Edmondson III 型の肝細胞癌で絶対治癒切除となった．

Fig. 1 Computed tomography of Case 1. The tumor is located in S_6 of the liver and is enhanced circularly with a cental low density area

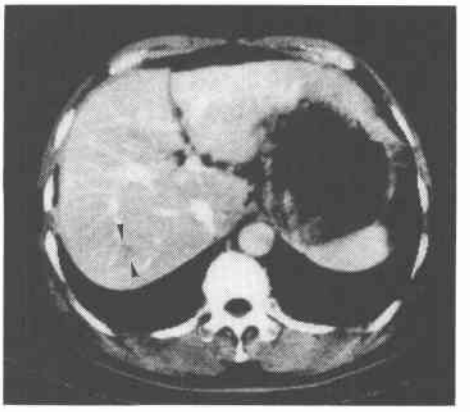

約2年後，腹部超音波検査（ultrasonography：US），腹部選択的血管造影（selective angiography：SAG）にて残肝再発を認め肝動脈塞栓術（transcatheter arterial embolization：TAE）を行ったが，その後 AFP 値が急激に上昇した．さらに2回の TAE を行い AFP 値は若干低下をみたが再度急激に36,200ng/ml まで上昇した（**Fig. 2**）．同時期に右季肋部腫瘤を触知するようになった．CT では肝とは離れた部位に低お

＜1992年11月11日受理＞別刷請求先：上田　幹子
〒606　京都市左京区聖護院川原町54　京都大学医学部第2外科

Fig. 2 Total course in relation to the changes in postoperative serum α-fetoprotein levels (ng/ml). H-TAE: Hepatic artery-TAE, V-TAE: Vertebral artery-TAE, I-TAE: Internal iliac artery-TAE

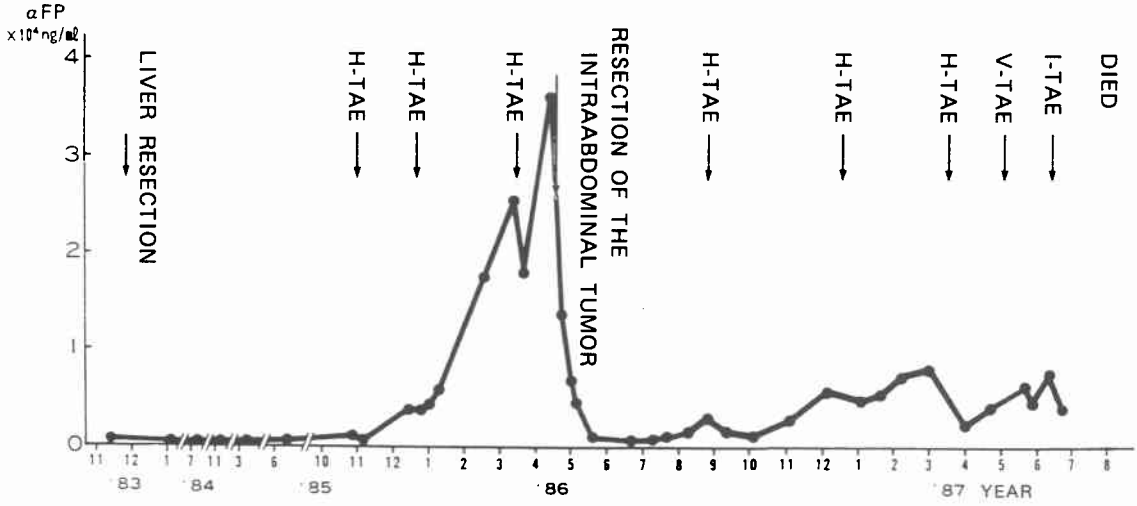

Fig. 3 Computed tomography of intraabdominal recurrent tumor, apart from the liver with heterogenous density

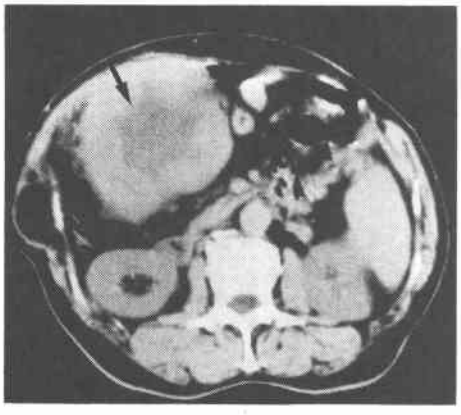

Fig. 4 Macroscopic finding of metastatic intraabdominal hepatoma, multinodular and child's-head sized with central necrosis

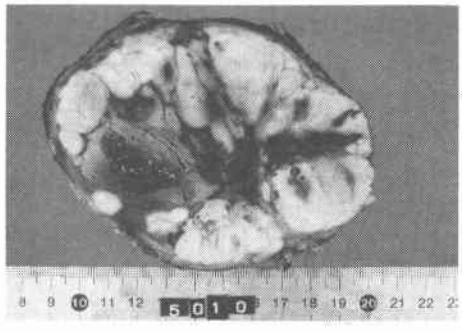

Fig. 5 Histological finding of the intraabdominal tumor shows hepatocellular carcinoma (Edmondson grade III) (H.E. ×400)

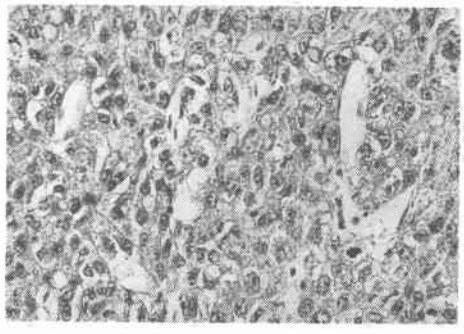

よび同吸収域を混じた不均一の構造の腫瘤像を示し(**Fig. 3**), 肝外性再発腫瘤の診断にて再開腹をした. 腫瘤は13×10×10cm, 結節状, 弾性硬, 黄褐色で, 肝臓とは連続性がなく前回手術創痕, 十二指腸, 腸間膜に囲まれるように存在し, 腹壁および左胃大網動脈から豊富な血流供給が認められた. 腹壁筋層および大網, 横行結腸漿膜の一部とともに腫瘤を en bloc に切除した. 割面では, 一部中心壊死を認め(**Fig. 4**), 組織診は, 肝細胞癌 Edmondson III 型であった (**Fig. 5**).

術後の AFP 値は100ng/ml まで低下したが, 再び

Fig. 6 Macroscopic finding shows ruptured liver tumor in the lateral segment (2.7×1.5cm) of Case 2



Fig. 7 Computed tomography of Case 2. A tumor of 3.5 cm diameter is seen in the ileocecal region

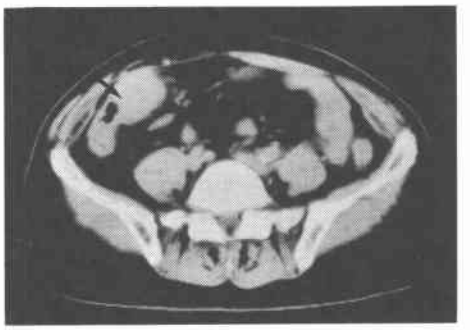

徐々に上昇し以後残肝に対して3か月ごとに3回TAEを繰り返した.第2回手術より約1年後,AFP値は3,690ng/mlに上昇し,CTで胸椎(Th12),腰椎(L3),右腸骨,恥骨への転移を認め,初回手術より4年3か月後に,残肝への転移による肝不全にて死亡した.

全経過をAFP値の推移を中心に図に示した(**Fig. 2**).

症　例2

患者:65歳,男性.

主訴:腹痛

現病歴および経過:1986年12月,急性腹症にて発症した.腹部膨満,意識障害,血圧低下を認め出血性ショックと診断され,USにて肝癌破裂を疑い開腹した.腹腔内には多量の血液が貯留し,外側区域左縁に,鶏卵大腫瘤が存在し腹腔側で破裂出血していた.腫瘤より十分に距離をとり外側区域部分切除を施行した.腫瘤内容は多量に腹腔内に散布されてその容量を減じており,2.7×1.5cmの大きさであった.大量の生理食塩水で洗浄後Mitomycin-C 20mgを腹腔内散布し閉腹した(**Fig. 6**).病理組織診では,Edmondson III型の肝細胞癌であった.ショック時採血によるAFP値は392ng/mlで,術後正常値に復した.

1987年1月,AFP値の再上昇(684ng/ml)を認め,再発を疑い各種画像検査を施行した.USで肝内占居性病変はなく,SAGでは,肝外側区域先端に,径1cmの不整像を認めたが,明らかな腫瘍陰影はなく,Adriamycin 30mg,リピオドール10mlを動注した.1週間後のCTで,同部位に軽度低吸収を示す領域を認めた.胸部X線撮影,頭部CT,肝・胆道シンチ,骨シンチ,MRI,上部消化管造影,腹水細胞診ではとくに所見を認めなかった.以上より,肝外側区域の再発を疑い再切除目的で開腹した.腹膜播種は認めず,術中USにて外側区域に腫瘤を確認し,外側区域追加切除を行った.腹腔内温度を42℃に調整したADM 200 mgを含む生理食塩水を30分間満たしたあと閉腹した.切除標本からは病理組織学的に悪性所見は認められず壊死組織と判定されたが術後AFP値は正常化した.

1989年4月よりAFP値の再上昇を認め,再度の再発を疑い各種画像診断を施行したが,再発部位を同定できなかった.その後もAFP値は上昇を続け,10月右下腹部の虫垂切除(1968年施行)瘢痕直下の腹壁に径4cmの腫瘤を触知した.CTにて回盲部に径3.5cmの腫瘤陰影を認めた(**Fig. 7**).注腸透視では,回盲部粘膜面に変化はなかったが外部からの圧迫像を認めた.以上の所見から同腫瘤が肝癌の再発と考え開腹した.腫瘤は,径4.5cmで右側腹壁および盲腸,大網に強く癒着していたため,腹壁筋層,右半結腸をともにen blocに切除した.ADM 200mgを用い前回同様の温熱療法施行後閉腹した.病理組織診では巨細胞を多数まじえた索状または腺房配列をした異型細胞の増生より成り,脂肪組織を中心として結腸固有筋層に広く浸潤するEdmondson III型の肝細胞癌転移であった(**Fig. 8**).また,大部分は繊維性被膜により囲まれており,脈管内侵襲も高度であった.以後,AFP値は正常化した.術後真菌性肺炎と骨髄炎を併発し治療に難渋したが術後9か月で退院しえた.以後外来で経過観察したが,1991年6月より急激なAFPの上昇をみ残肝全体に再発,9月肝不全にて初回手術より4年8か月後に死亡した.**Fig. 9**は全経過のAFP値の変化を示す.

Fig. 8 Histological finding of the ileocecal tumor shows hepatocellular carcinoma (Edmodson grade III) confirmed by immunocytochemical staining (PAP method) for α-fetoprotein (×100)

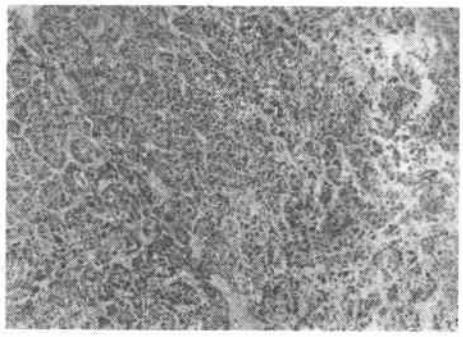

考　察

肝細胞癌切除後の再発部位は，残肝が圧倒的に多い．したがって残肝再発に対する検討が多くなされている[4]．当科で過去6年間に行った肝細胞癌切除は417例あり，治癒切除症例189例のうち再発は86例にみられその内訳は，肝75例，骨2例，肺2例，骨＋肺2例，腎1例，リンパ節2例，腹腔内2例である．文献的には，腹腔内再発肝癌切除例の報告は少なく，検索しえたかぎりでは，横行結腸間膜転移を初発とする1例[5]，肝癌破裂後腹腔内再発例4例[6)7)]のみである．

転移再発様式については，症例1では初回手術時，腫瘍は肝表面に露出しておらず治癒切除であり，術中操作による腫瘍細胞散布の可能性は少ない．その後，残肝再発を来たしているが残肝再発部は肝表面に露出しておらずmicroruptureによる腹腔内散布は考え難い．したがって，残肝再発部よりの血行性転移の可能性が最も高い．症例2では，腫瘍破裂時に腫瘍細胞が腹腔内に散布着床した可能性が高い．腹膜は肝細胞癌生育に好適でないとする意見もあるが[8]，これら2症例の再発巣が既応手術の腹壁瘢痕部肉芽と一塊となっていたことは，肝癌における針生検やアルコール局所注入療法（PEIT）後の同穿刺部再発や，乳癌で知られるような術創部再発を連想させて興味深い[9)10)]．

腹腔内再発発見の契機となったのは，初回手術後1年半と2年半に認められた急速なAFP値の上昇である．原発性肝細胞癌が一定の速度で成長すると仮定して，2cm径の大きさに成長するには，発癌より3.2年から13.3年を要するとの報告もあるが[11]，2症例とも2年前後の間に径4.5cmおよび径10cmの腫瘍を形成しており，腫瘍増殖速度から考えると初回手術早期より再発していた可能性も否定できない．

2症例ともAFP値の上昇から，再発部位の検索が丁寧に行われていたが，腹腔内転移という着想はなく，腫瘤触知が，検索を腹腔内に焦点をむけるきっかけとなっている．診断法および治療法の進歩にともない，

Fig. 9 Changes in postoperative serum α-fetoprotein levels (ng/ml)



肝癌切除後長期生存例が増加するとともに，これまでまれであった再発様式をとるものが増えると考えられ，腹腔内転移をも想定した経過観察が重要と考える．

文　献

1) 日本肝癌研究会編：原発性肝癌に関する追跡調査，第八報．肝臓 29：1619—1626，1988
2) 牧　淳彦，山岡義生，小澤和恵ほか：肝細胞癌切除後再発症例に対する集学的治療法の検討．日消外会誌 22：779—783，1984
3) 日本肝癌研究会編：原発性肝癌取扱い規約．金原出版，東京，1992
4) Sasaki Y, Umaoka S, Kojima J et al: Refional therapy in the management of intrahepatic recurrence after surgery for hepatoma. Ann Surg 206：40—47，1987
5) 矢後　修，梶原　建，野木村昭平ほか：結腸間膜および胃に血行性転移をきたした肝細胞癌の二期的切除例．日消外会誌 17：1456—1459，1984
6) Sonoda T, Kanematu T, Sugimachi K et al: Ruptured hepatocellular carcinoma evokes risk of implanted metastasis. J Surg Oncol 41：183—186，1989
7) 尾崎行男，西土井英昭，村上　敏：興味ある再発様式を示した原発性肝細胞癌破裂症例．外科 52：956—961，1990
8) Nakashima T, Okuda K, Ikari T et al: Pathology of hepatocellular carcinoma in Japan. 232 consecutive autopsied in ten years. Cancer 51：863—877，1983
9) Sakurai M, Seki K, Kuroda C et al: Needle tract implantation of hepatocellular carcinoma after percutaneous liver biopsy. Am J Surg Pathol 7：191—195，1983
9) 伊東和樹，原田　亘，小島紘一ほか：肝腫瘍生検より8ヵ月後に，穿刺部肝表に Needle Tract Implantation を生じた腫瘍径16mm の高分化肝細胞癌症例．肝腫瘍生検と画像 3：203—208，1990
10) 谷川久一：肝細胞癌の自然経過．肝・胆・膵 18：171—179，1989

Two Cases of Metastatic Intraabdominal Solitary Tumor after Resection of Hepatocellular Carcinoma

Mikiko Ueda, Kichiroh Taki, Takashi Takayasu, Iwao Ikai, Keiichi Ino, Keiichiro Mori, Yasuyuki Shimahara, Yoshio Yamaoka, Kazue Ozawa, Toshio Yamamoto* and Kazuyoshi Wada**

Second Department of Surgery, Kyoto University Medical School

*Kyoto National Hospital

**Wada Hospital

Two cases of an intraabdominal solitary tumor of hepatocelllular carcinoma are reported. In case 1, hepatocellular carcinoma with liver cirrhosis was resected. Two years later, multiple recurrent tumors occurred in the remnant liver with an increase in serum α-fetoprotein (AFP) which were treated by transcatheter arterial embolization. However, a child's-head sized tumor developed in the right hypochondrial region, accompanied by a markedly increase in AFP (36,200 ng/ml). This tumor was resected along with the greater omentum. In case 2, a ruptured hepatocellular carcinoma was treated by lateral segmentectomy of the liver, resulting in a decrease in the serum AFP level. Two and a half years later an increased serum AFP level led to the discovery of an abdominal tumor in the right lower quadrant, which was successfully resected along with the right hemicolon and the abdominal wall. Histologically both specimens were diagnosed as hepatocellular carcinoma. AFP levels were markedly decreased after the operations. Patient 1 and Patient 2 died of liver insufficiency due to recurrent hepatocellular carcinoma in the remnant liver, 4 years and 3 months, and 4 years and 8 months after the first operation, respectively.

Reprint requests: Mikiko Ueda Second Department of Surgery, Kyoto University Medical School
54-Kawara-cho, Shogoin, Sakyo-ku, Kyoto, 606 JAPAN