日消外会誌　26（5）：1276～1280，1993年

高度のA-Pシャントを伴った肝細胞癌自然破裂の1治験例

遠州総合病院外科
水上　泰延　長嶋　孝昌　生田　宏次
岩谷　信行　三宅　秀夫　北　雄介
鈴木　憲次　伊藤　靖　鈴木　重世

原発性肝癌の腹腔内破裂の予後は不良で，半年以内に死亡する症例がほとんどである．われわれは高度のA-Pシャントを伴った肝硬変併存肝癌破裂例に対して自然止血後肝切除術を施行し，術後4年の現在再発の兆候なく，健在な症例を経験したので報告する．

患者は33歳の女性．既往歴として22歳時B型肝炎罹患．腹部膨満感が増強し，他院にて肝硬変合併の肝癌破裂と診断され，当院に紹介された．腹部血管造影ではS_6に腫瘍濃染像と高度なA-Pシャントにて門脈を逆流し，怒張した冠状静脈が造影された．Indocyanine green（ICG）15分停滞率（R_{15}）41.1％と高度の肝硬変を合併しており，肝右後区域切除術を施行した．腫瘍は被膜形成，被膜浸潤を認めず，右門脈後枝に腫瘍栓を認めた．

肝癌破裂の治療としては肝動脈塞栓術（TAE）にて止血を行うか，本例のように自然止血後十分に肝予備能を評価したうえで適切な術式を選択することが大切と思われた．

Key words：hepatoma，spontaneous rupture，A-P shunting

はじめに

原発性肝細胞癌（以後，肝癌と略す）の腹腔内破裂の予後は不良で，半年以内に死亡する症例がほとんどである．菅野ら[1]の集計では最近10年間で本症の1年以上生存例は80例中10例のみであったと述べている．われわれは高度のA-Pシャントを伴った肝硬変併存肝癌破裂例に対して肝切除術を施行し，術後4年の現在再発の兆候なく，健在な症例を経験したので，若干の文献的考察を加え報告する．

症　例

患者：33歳，女性（台湾在住）

家族歴：特記すべきことなし．

既往歴：22歳時B型肝炎罹患

現病歴：昭和63年7月5日頃より急に腹部膨満感が増強したため，7月12日台湾の病院に入院した．腹部超音波検査および腹水穿刺にて肝癌破裂と診断された．患者の希望にて7月14日帰国し，同日当院入院となった．

入院時現症：眼球強膜に黄疸を認めず，眼瞼結膜に貧血を認めた．血圧120～80mmHg，脈拍80/min，腹部は著明に膨満するも，圧痛および腹膜刺激症状は認めなかった．

入院時検査成績：pancytopeniaと高度の肝障害を呈し，AFPは492ng/mlと高値を示した（**Table 1**）．

腹部超音波検査所見：多量の腹水と右後下区域（S_6）に径5cmのlow echoic massを認め，S_6原発の肝細胞癌と診断した（**Fig. 1**）．肝左葉外側区域は代償性に肥大していた．

腹部computed tomography（CT）検査所見（第2病日）：多量の腹水と肝外に突出したlow density

Table 1　Initial laboratory finding on admission

〔Hematology〕		GOT	60 mU/ml
WBC	2,800 /mm³	GPT	51 mU/ml
RBC	277×10⁴ /mm³	LDH	380 mU/ml
Hb	9.3 g/dl	ALP	163 mU/ml
Ht	26.3 %	γ-GTP	14 mU/ml
Plt.	6.7×10⁴ /mm³	Ch-E	2.45 U/ml
〔Tumor marker〕		ZTT	15.0 KuU
AFP	492 ng/ml	TTT	8.6 KuU
CEA	1.8 ng/ml	kICG	0.057
〔Biochemistry〕		$ICGR_{15}$	41.1 %
T.P.	6.6 g/dl	HPT	49 %
Alb	3.5 g/dl	TT	65 %
T. Bil	1.2 mg/dl	NH_3	131 μg/dl

＜1993年1月13日受理＞別刷請求先：水上　泰延
〒430　浜松市常盤町144－6　遠州総合病院外科

Fig. 1 Abdominal ultrasonography shows massive ascites and a low echoic mass (↑) in the right posterior segment (S_6) of the liver.

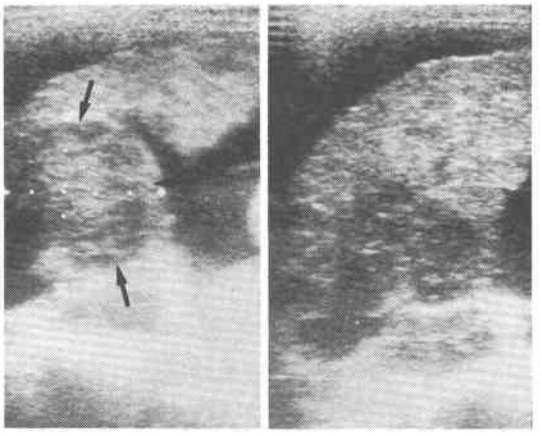

Fig. 2 Abdominal CT shows massive ascites and a low density area (⇧) protruded out of the liver.

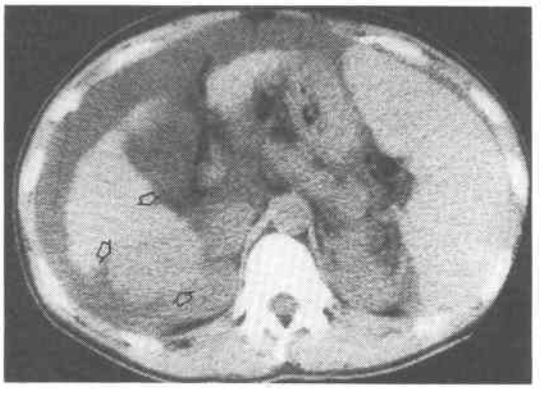

area を認めた（**Fig. 2**）．腹水穿刺にて Ht 7.3%の血性腹水を認め，肝癌破裂による出血と診断した．

腹部血管造影所見（第5病日）：S_6に腫瘍濃染像と高度な A-P シャントにて門脈を逆流し，怒張した冠状静脈が造影された（**Fig. 3**）．右門脈後枝は造影されなかった．Gelfoam による TAE は困難と考え，リピオドールのみを注入した．第51病日に手術を施行した．

手術所見：両側季肋下切開にて開腹したところ，凝血塊および腹水は認めず，明らかな出血部位は確認できなかった．肝は高度の肝硬変を呈し，右葉の萎縮を認めた．S_6を占拠する肝下面に突出した柔らかい，小手拳大の腫瘤を認め，右後区域切除術を施行した．肝癌取扱い規約[2]によると T_3, Eg, Fc(−), Fc-Inf(−), S_0, Vp_2, B_0, IM_0, P_0, Z_3, Stage III, Hr1, R_0,

Fig. 3 Early arterial phase of hepatic angiogram shows a tumor stain in S_6 and the portal vein (PV). PHA : proper hepatic artery.
Portal phase of hepatic arteriogram shows distended coronary vein (⇧) caused by portal regurgitation due to marked A-P shunting.

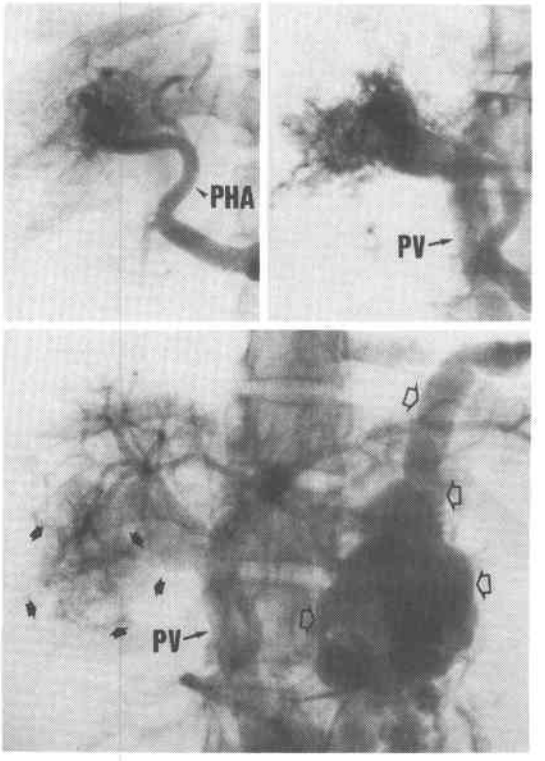

TW（−），絶対非治癒切除であった．

切除標本肉眼所見：癌腫の大きさは6×6×5cm で，肉眼分類では nodular type であり，腫瘍内出血壊死は認めなかった（**Fig. 4**）．被膜形成は乏しく，被膜浸潤は認めなかった．右門脈後枝に腫瘍塞栓を認めた．

病理組織学的所見：肝癌表面は薄い被膜で被われ，腫瘍との間に拡張した毛細血管を認めた（**Fig. 5**）．肝癌は trabecular type で，Edmondson II 型であった．肝癌周囲の肝組織は乙型肝硬変の所見であった．

術後の経動脈性門脈造影所見：門脈本幹は求肝性の流れを示し，拡張した冠状静脈は遠肝性の流れを示した（**Fig. 6**）．術後4年たった現在 AFP は22.3ng/ml と正常値を示し，再発の兆候なく，健在である．

考　察

本邦における肝癌の自然破裂は0.8～21.8%と比較的高い頻度にみられ，肝癌の死亡原因の10.0%を占め

Fig. 4 Macroscopic view of the resected specimen shows a grayish-white tumor without capsule formation and capsule infiltration.

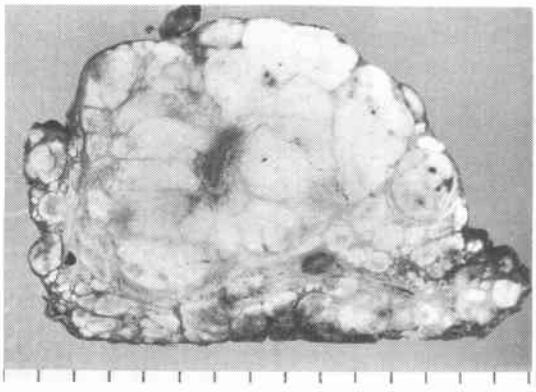

Fig. 5 Histological finding of the liver reveals dilated capillary vessels between the thin capsule of the liver and the tumor (H.E. ×40).



ている．本症の予後不良の原因としては肝硬変を併存することが多いことや肝癌自体進行したものが多いこともあげられる．横畑ら[3]の報告によると破裂例の肝硬変併存は89.8%にみられ，肝癌全体の肝硬変併存の63.9%と比べ高く，肝硬変と破裂との関係が示唆されると述べている．

Hillら[4]は本症の症状より，破裂直後大量出血により死亡するものの，出血により2～3時間後ショックに陥るもの，小量出血が持続し，次等に状態が悪化するもの，破裂部位において自然治癒するものの4群に分けている．

Chearanaiら[5]は63例の本症例のうち11例のみにショック症状を認めたと報告しており，宮本ら[6]は初診的の出血性ショックの合併は61.7%と述べており，本例のごとく，緩徐に進行する腹腔内出血例も多く存

Fig. 6 postoperative superior mesenteric arteriogram (portal phase) shows dilated coronary vein without evidence of A-P shunting.

在するものと思われる．発症後の異なる経過は破綻様式に影響され，大村ら[7]は破裂した腫瘍実質や腫瘍内血管から多量に出血するmassive bleeding typeと，小さな破裂部からにじみでるように出血するoozing typeの2つに分類することができ，前者は急激にショックに陥り，迅速な対応が必要となり，後者は経過が緩徐であり，ショックに陥ることは少ないと述べている．

太田ら[9]は門脈腫瘍塞栓および腫瘍の肝表面露出が肝癌破裂の危険因子となる可能性を示唆しており，本例も同様の所見であった．本例にみられた高度なA-Pシャントは門脈腫瘍栓を介して形成されたものと考えられた．また，破裂機序については貴家[9]の報告によると腫瘍の門脈，肝静脈内腫瘍塞栓により上昇した腫瘍内血管圧と腫瘍自体の壊死により，腫瘍内血管が破綻をきたすことによると述べられており，それを支持する報告も多い．しかし，Camisa[10]や横田ら[11]の報告で破裂に至らずとも腫瘍表面の静脈叢の破綻による出血もありうると報告しており，oozing typeにはこのような破裂機序によるものと思われた．本例は腫瘍自体の壊死および腫瘍内出血を認めず，腫瘍周囲に拡張した静脈を認めたことより，本例はCamisa[10]や横田ら[11]の報告した破裂機序による可能性が考えられた．

本症の症状としては突然の心窩部痛，出血を伴うショック，腹部膨満感などがあげられるが，特徴的な所見ではなく，他の急性腹症との鑑別が問題となり，術前診断がつかないまま開腹されることも多い．その診断には腹腔内出血の臨床症状を把握するとともに肝

障害の既往や輸血歴の有無などから肝癌の存在を念頭に置くことがまず大切であると考えられる．本例のようにショックを伴わず，緩徐に進行する場合，腹腔内出血と診断されるまでに時間がかかることもあり，注意を要するものと考えられた．まず第1に無侵襲な腹部超音波検査を行い，腹腔内貯留液の有無および肝腫瘍の有無・存在部位・形状を診断し，さらに腹腔試験穿刺により血性腹水を証明することによって確定しうるとの報告が多い[8)11)]．本例もB型肝炎の既往を有し，腹部USおよびCT検査にて肝右後下区域に腫瘤を認め，腹腔試験穿刺により血性腹水を証明し，本症と診断した．

治療としてはショックの有無によって異なる．ショックを伴う場合，輸血を行い全身管理をしながら，何らかの方法で止血がなされなければならず，TAEが一般的でなかった頃は開腹手段による肝切除術，縫合・圧迫止血，肝動脈結紮術が行われていたが，最近はTAEの有効性について多くの報告がなされ，TAEによる止血がfirst choiceと考えられている．

宮本ら[6)]は本邦172症例を検討し，各治療法別の累積生存率を報告しており，それによると3か月での累積生存率は2期的肝切除術89.4%，1期的肝切除術59.5%，TAE 35.0%，縫合・圧迫止血26.9%，肝動脈結紮術13.9%，保存的治療10.0%であったと述べている．肝切除術の他の治療法と比べて生存率がよく，中でも2期的肝切除術が統計学的にも有意に良好であったと述べている．1期的肝切除術は高度の肝硬変併存が多く，さらに全身状態不良の患者に対しては過大な侵襲となるため術後肝不全の危険性が高い．Ongら[12)]は13例のemergency resectionを行い，5例（38%）が術死しており，1期的肝切除術は行うべきではなく，2期的肝切除術を推奨している．TAEによる止血後または本例のようにショックを伴わず自然止血後に全身状態を改善し，肝予備能を十分に評価したうえで適切な術式を選択することが大切と思われた．2期的肝切除術および自然止血後肝切除をした症例は本例を含めて22例で，最近多くの報告がみられる．年齢は23～62歳，平均45歳，男女比は19：2であった．ショックを呈したのは13例（59%）であった．一時止血の方法としては肝動脈結紮術3例，ガーゼタンポン3例，破裂部縫合1例，microwave 1例，手術的TAE 1例，肝部分切除1例に行われた．TAEは8例（36%）に行われており，最近の報告例はほとんどがまずTAEにて止血したうえで，2期的手術が行われている．自然止血例は本例を含めて4例（18%）で2例は術前にTAEが施行されている．本例は高度のA-Pシャントを認めたため，TAEは施行しなかった．発症から手術までの期間は再出血のため12時間後に手術した症例を除くと12日～4か月であった．2期手術で危惧されることは，腹膜播種についてであるが，井沢ら[13)]によると，肝硬変併存肝細胞癌は腹膜や大網などへの直接浸潤をするが，播種性転移やリンパ節転移は非常にまれであると述べている．また，2期的に手術された報告では播種を認めたという記載はなく，播種を恐れて，1期的手術を行うより，全身状態の改善を待って2期的手術を行うべきと考えられた．

肝硬変併存例は15例（71%）で，非併存例は15例（24%）で，長期生存としては3年5か月，8年10か月の報告[7)]を認めるが，いずれも肝硬変を併存しておらず，併存例は最長1年7か月と予後不良であった．本例は高度の肝硬変を併存し門脈内腫瘍塞栓を認めたにもかかわらず4年の現在再発の兆候なく，手術により長期生存が得られたと考えられた．

本症に対する治療方針としてはショックを伴う場合はTAEにてまず止血を行い，一般状態の改善を図り，肝予備能を十分に把握したうえで，手術可能な症例に対しては，積極的に2期的手術を行うことにより，予後が期待できるものと考えられた．

稿を終えるにあたり，御校閲をいただきました名古屋大学第1外科学二村雄次教授に深謝いたします．

文　献

1）菅野正彦，星野正美，井上典夫ほか：TAEによる止血後根治手術可能であった原発性肝癌自然破裂症例．外科　53：777—780，1991
2）日本肝癌研究会編：臨床・病理．原発性肝癌取扱い規約．第2版．金原出版，東京，1987
3）横畑和紀，宮崎耕治，今村　秀ほか：TAE止血後二期的肝切除による原発性肝癌破裂の1治験例．消外　11：1545—1548，1988
4）Hill WE: Spontaneous rupture of the liver. IMJ 114：118—121，1958
5）Chearanai O, Plengvanit U, Asavanich C et al: Spontaneous rupture of primary hepatoma. Cancer 51：1532—1536，1983
6）宮本正章，須藤峻章，久山　健ほか：原発性肝細胞癌自然破裂症例に対する治療法の選択．消外　12：1633—1637，1989
7）大村孝志，川上雅人，脇坂好孝ほか：原発性肝癌自然破裂症例の検討診療．腹部救急の進歩　8：395—398，1988
8）太田宏信，野本　実，尾崎俊彦ほか：肝細胞癌の腹

腔内破裂に関する臨床的検討．日消病会誌　84：690—697，1987
9）貴家學而：東大病理学教室における原発性肝癌110例の統計学的研究．癌　23：341—397，1929
10）Camisa C：Hepatoma with the complication of spontaneous rupture and hemoperitoneum：Case report and discussion. Mt Sinai J Med 45：128—134，1978
11）横田順一郎，杉本　侃：肝癌の破裂．救急医　8：1673—1681，1984
12）Ong GB，Taw JL：Spontaneous rupture of hepatocellular carcinoma. Br Med J 4：146—149，1972
13）井沢邦英，瀬川　徹，門原留男ほか：肝細胞癌破裂例の治療と予後．日消外会誌　23：2757—2763，1990

A Case of Ruptured Hepatoma Associated with Marked A-P Shunting

Yasunobu Mizukami, Takamasa Nagashima, Hiroshi Ikuta, Nobuyuki Iwaya, Hideo Miyake, Yusuke Kita, Kenji Suzuki, Yasushi Ito and Shigeyo Suzuki
Department of Surgery, Enshu General Hospital

The prognosis of ruptured hepatoma is poor, and most patients die within 6 months. We treated a female patient with ruptured hepatoma accompanied by liver cirrhosis. A 33-year-old woman with hepatitis B visited a hospital with a complaint of progressive abdominal distention. She was diagnosed as having ruptured hepatoma accompanied by liver cirrhosis, and referred to our hospital. Ultrasonography revealed marked ascites and a protruding tumor in S_6. Bloody fluid was aspirated. Abdominal angiography showed a tumor stain in S_6 and distended coronary vein caused by portal regurgitation due to marked A-P shunting. Abdominal bleeding stopped spontaneously. After her general condition improved, right hepatic posterior segmentectomy was performed. The resected specimen revealed a tumor embolus in the right posterior branch of the portal vein. She had been healthy with out symptoms of recurrence for 4 years since the operation. A staged and resecting operation is recommended for the treatment of ruptured hepatoma after comfirming that the bleeding has stopped spontaneously or is controlled by TAE and evaluating the liver function.

Reprint requests: Yasunobu Mizukami　Department of Surgery, Enshu General Hospital
6-144 Tokiwa-cho, Hamamatsu, 430 JAPAN