日消外会誌　26（5）：1281～1285，1993年

胆嚢扁平上皮癌の2例

福島県立医科大学第1外科
阿部　幹　斎藤　拓朗　竹重　俊幸　今野　修
寺西　寧　寺島　信也　森山　厚　遠藤　幸男
井上　仁　元木　良一

胆嚢扁平上皮癌2例を報告した．症例1は73歳の男性．主訴は右季肋部痛および発熱．画像診断にて胆嚢癌と診断され，肝床切除および2群までのリンパ節郭清を伴う胆嚢摘出術（以下，拡大胆摘術）を施行した．病理組織所見では高度な角化傾向を有する高分化型扁平上皮癌であった．術後再発の徴候もなく経過したが，58か月後に肺炎にて死亡した．症例2は70歳の女性．主訴は心窩部痛および発熱．画像診断にて胆嚢癌と診断され，拡大胆摘術を施行した．病理組織所見では弱い角化傾向を示す中等度分化型扁平上皮癌であった．術後1年の現在も再発の徴候なく当科外来に通院中である．胆嚢扁平上皮癌に対して拡大胆摘術を施行し良好な術後成績が得られたことより，術中生検を施行し胆嚢扁平上皮癌と診断された時は積極的な拡大根治手術を考慮すべきであると思われた．

Key word：squamous cell carcinoma of the gallbladder

はじめに

胆嚢癌は消化器癌のなかでも切除率および術後成績は不良である．とくに胆嚢扁平上皮癌は術後成績不良と報告[1)2)]されてきたが，巨大腫瘤を形成するわりに遠隔転移が少なく術後成績は良好との報告[3)4)]も散見される．しかし胆嚢扁平上皮癌はまれであり，その臨床および病理学的検討はいまだ不十分である．今回われわれは胆嚢扁平上皮癌の切除例で良好な術後成績が得られた2症例を経験したので，若干の文献的考察を加え報告する．

症　例1

症例：73歳，男性

主訴：右季肋部痛，発熱

家族歴：特記すべきことなし．

既往歴：25歳時，黄疸にて入院．35歳時マラリアに罹患

現病歴：昭和61年5月9日，嘔吐および心窩部痛が出現し，翌日から発熱および右季肋部痛が持続するため5月13日当院内科受診．Ultrasonography（以下，US），computed tomography（以下，CT），血管造影，endoscopic retrograde cholangiography（以下，ERC）にて胆嚢癌と診断され，手術目的に当科入院．この間，体重は1か月で8kg減少．

入院時現症：栄養普通，体温37度，貧血および黄疸は認めない．胸部に異常所見を認めない．肝を2横指触知するが脾は触知しない．右肋骨弓下に鶏卵大の固い腫瘤を触知する．同部に圧痛は認めない．表在リンパ節の腫脹は認めない．

検査所見：末梢血液検査；白血球数5,900/mm³，赤血球数376×10⁴/mm³，血液像；Segs 31%，Band 7%，Eos 8%，Lymphs 40%，Monos 12%．肝機能検査；T. Bil 0.9mg/dl，GOT 40KaU/L，GPT 54 KaU/L，ALP 29.7KaU/L，LAP 442GRU/L，r-GTP 158mU/ml．腫瘍マーカー；carcinoembryonic antigen（以下，CEA）<1.0ng/ml，alpha-fetoprotein（以下，AFP）<10ng/ml と正常範囲であったが carbohydrate antigen 19-9（以下，CA19-9）は653U/ml と高値であった．US所見では，胆嚢内は腫瘤様陰影で充満しており，胆嚢が全体として腫大していた．肝への浸潤を疑わせる高輝度の陰影が認められた．CT所見では胆嚢内に腫瘤を認め，肝への直接浸潤が考えられた（**Fig. 1**）．ERC所見では胆嚢が造影されなかったが，胆管への浸潤を疑わせるような所見はなかった．血管造影所見では胆嚢内に tumor stain が認められ，栄養血管である胆嚢動脈の伸展が認めれれた．門脈造影では圧排像が認められるものの浸潤像は認められなかった（**Fig. 2**）．

＜1993年1月13日受理＞別刷請求先：阿部　幹
〒960-12　福島市光が丘1　福島県立医科大学第1外科

Fig. 1 Case 1. CT findings show a nodular tumor in the gallbladder and direct extension into the liver was suspected.

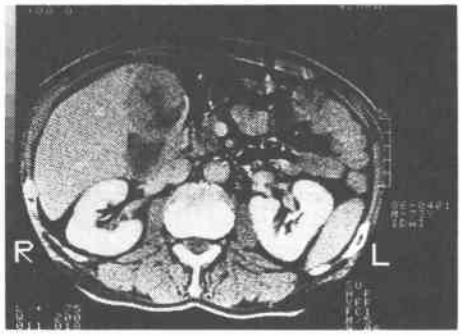

Fig. 2 Case 1. Hepatic arterial angiography shows a stretched cystic artery and a tumor stain in the gallbladder.

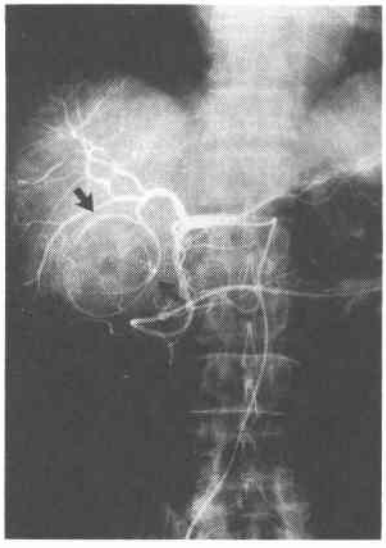

手術所見：胆嚢は硬く腫大し，肝へ浸潤していると思われた．胆嚢の一部を術中迅速病理診断に供したところ胆嚢扁平上皮癌との診断をえたため，肝床切除および2群までのリンパ節郭清を伴う胆嚢摘出術を施行した．リンパ節転移は認められなかった．胆道癌取扱い規約[5]では，Gfbn, circ, b(高度), b, 5×5cm, S_2, $Hinf_2$, H_0, $Binf_0$, P_0, N (−), M (−), St (−), b (3cm), R_2, BW_0, HW_0, EW_0, 絶対治癒切除術，Stage III であった．

摘出標本所見：胆嚢は硬く，白色調を呈していた．腫瘍は胆嚢の体部から頸部にかけて存在し，乳頭型であった．内腔はほとんど腫瘍で充満していた．また腫瘍の中心性壊死が認めれれたが，結石は認められなかった（**Fig. 3**）．

Fig. 3 Case 1. Macroscopic picture of resected specimen shows that the gallbladder was filled with tumors.

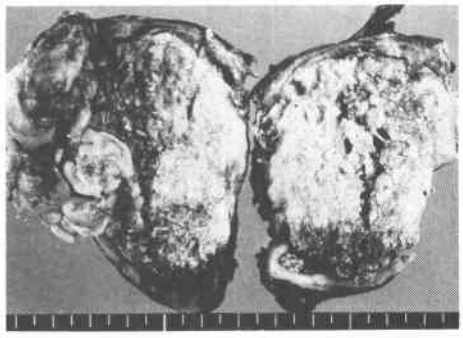

Fig. 4 Case 1. Pathological findings show that the entire tumor consisted of well differentiated squamous cell carcioma forming cancer pearls. (H.E. ×200)

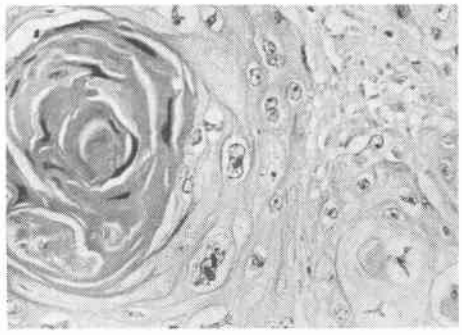

病理組織所見：腫瘍は著明な角化傾向を有する高分化型扁平上皮癌で，path : Gfbd, sei, $hinf_2$, $binf_0$, vs_0, n_{1-2}(−), bw_0, hw_0, ew_0, 絶対治癒切除と考えられた（**Fig. 4**）．

術後経過：術後化学療法としてcis-Diamminedichloroplatinum (CDDP) 50mgを4クール施行し，第46病日に退院となった．その後再発の徴候もなく他院へ外来通院していたが，58か月後に肺炎で死亡した．

症　例2

症例：70歳，女性

主訴：心窩部痛，発熱

家族歴：特記すべきことなし．

既往歴：60歳時に胆嚢炎

現病歴：平成3年10月12日，心窩部痛のため近医を受診したが，胃透視にて異常所見は認められず，外来にて経過観察されていた．しかし同症状が持続し，発熱もあるため10月21日同院に入院．US，CTにて胆嚢癌を疑われ，手術目的に当科入院．

入院時現症：栄養普通，体温37.2度，胸部に異常所見を認めない．貧血および黄疸は認めない．肝および脾は触知しない．圧痛を伴う手拳大の腫瘤を右肋骨弓下に触知する．表在リンパ節は触知しない．

検査所見：末梢血液検査；白血球数9,000/mm³，赤血球数330×10⁴/mm³，血液像；Segs 55%，Band 16%，Eos 5%，Lymphs 14%，Monos 8%．肝機能検査；T. Bil 0.4mg/dl，GOT 17IU/L，GPT 15IU/L，ALP 263IU/L，LAP 47IU/L，r-GTP 20IU/ml．腫瘍マーカー；CEA 2.3ng/ml，AFP<5ng/ml，CA19-9 10U/mlと正常範囲であった．超音波内視鏡所見では胆嚢内に結節状の腫瘤が認められ，また多数の結石が認められた．肝への浸潤像が疑われた(**Fig. 5**)．

Fig. 5 Case 2. Endoscopic ultrasonography findings show a tumor in the gallbladder.

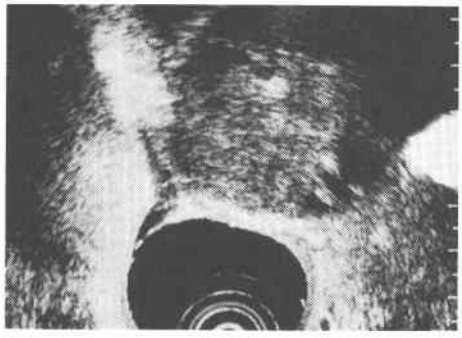

Fig. 6 Case 2. CT findings show a dilated gallbladder containing a tumor with central necrosis and direct extension into the liver was suspected.

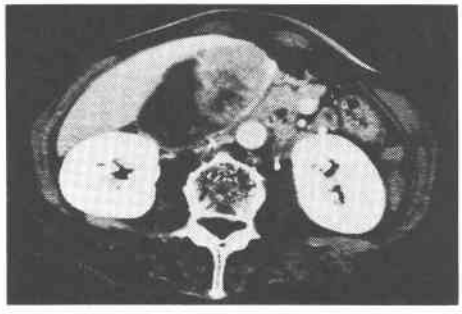

CT所見では胆嚢内に内部構造の不均一な腫瘤が認められ，その周囲の膵，下大静脈は圧排されてはいるがそれらへの浸潤像は認められなかった．肝への浸潤が疑われた(**Fig. 6**)．血管造影所見では静脈相でtumor stainが認められた．門脈造影所見では圧排所見のみで浸潤を疑わせる所見はなかった．胃十二指腸造影では十二指腸への圧排所見が認められた．

手術所見：胆嚢は硬く腫大し，周囲臓器と炎症性の癒着が認められた．腫瘤は底部から体部にかけて存在し，肝への浸潤はなかった．リンパ節転移もないと思われた．胆嚢の一部を術中迅速病理診断に供したところ胆嚢扁平上皮癌との診断であったため，肝床切除および2群リンパ節までの郭清を伴う胆嚢摘出術を施行した．胆道癌取扱い規約[5]では，Gfb，ant hep，b(中等度)，b，6×5.5cm，S_1，$Hinf_1$，H_0，$Binf_0$，P_0，N(−)，M(−)，St(+)-chol，b(2cm)，R_2，BW_0，HW_0，EW_0，絶対治癒切除術，Stage IIと思われた．

摘出標本所見：胆嚢は硬く，白色調を呈していた．腫瘍は底部から体部にかけて存在し，乳頭型で割面は黄白色を呈しており，中心性壊死を認めた．胆嚢内には122個のコレステロール系結石が存在していた(**Fig. 7**)．

病理組織所見：弱い角化傾向を示す中等度分化型扁平上皮癌であった．path：Gfb，ss，$hinf_0$，$binf_0$，vs_0，n_{1-2}(−)，bw_0，hw_0，ew_0，絶対治癒切除術と考えられた．

術後経過：術後化学療法は施行せず，第26病日に退院となった．術後1年の現在も再発の徴候なく元気に当科外来に通院している．

Fig. 7 Case 2. Macroscopic picture of resected specimen shows a large tumor with thickened wall of the gallblader.

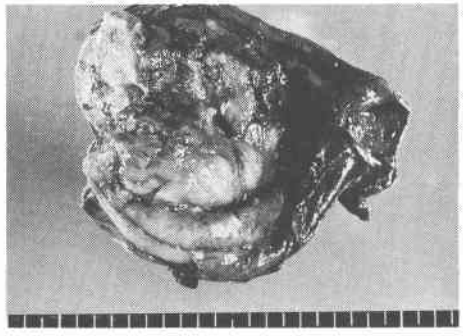

考　察

胆嚢扁平上皮癌は比較的まれで，頻度は全胆嚢癌の3.3～4.4%といわれている[6)~8)]．性差は男：女が1：2.4で女性に多いといわれている[9)]．主訴としては疼痛および腹部腫瘤が多いといわれているが，これは巨大腫瘤を形成するためと思われる．また発熱も多いといわれているが，わわれわれの2症例も発熱を主訴としており，西巻ら[10)]は腫瘍によるcolony stimulating factor(CSF)産生による発熱であるとしている．その他では，体重減少，黄疸，腫瘤触知などがあげられている．

組織発生に関しては，1）腺癌から扁平上皮癌への化生説[11)~13)]，2）化生性扁平上皮の癌化説[14)~16)]，3）扁平上皮組織の迷入説[17)]，4）未分化基底細胞の癌化説[18)]などがあるが，最も有力視されているのが腺癌からの扁平上皮癌への化生説である．その根拠として，腺癌と扁平上皮癌の混在した腺扁平上皮癌があり，腺癌から扁平上皮癌への移行像が報告されている[9)10)]．また扁平上皮癌は腺癌に比べて2倍の速度で増加するとの報告[19)]を考えると，時間の経過にともない腺癌から化生した扁平上皮癌は次第に腺癌に置き代わり，腺扁平上皮癌の終末が扁平上皮癌であるとの説は理解しやすい．

一般に胆嚢癌は早期よりリンパ節転移を認めるため，治癒切除が困難であり術後成績も不良とされている．胆嚢癌の組織型と術後成績の関係については，大内ら[20)]は乳頭状癌は他の組織型より術後成績が良好であるが，その理由は乳頭状癌は胆嚢内の進展に留まりやすいためで，たとえ乳頭状癌でも胆嚢外に進展するものは他の組織型と差はないと報告している．またNevinら[21)]は高分化型は低分化型に比して術後成績は良好であると報告している．つまり生物学的悪性度が予後決定因子に深く関与していると思われる．

胆嚢扁平上皮癌の特徴については，そもそも発生頻度が低いため，まとまった報告が少ないが，Edmondson[1)]は5例の胆嚢扁平上皮癌症例と29例の胆嚢腺扁平上皮癌症例についてそれらの特徴を，1）腫瘤を形成する．2）隣接臓器，とくに胃，十二指腸，結腸へ直接浸潤し，瘻孔や閉塞を起こしやすい．3）広範な遠隔転移を起こしやすいと述べ，その切除率は腺癌に比べて低く術後成績も不良としている．一方，水島ら[9)]は胆嚢扁平上皮癌は巨大腫瘤を形成し隣接臓器に直接浸潤することが多いものの，遠隔転移は少なく，手術率は他の組織型より高いと思われるが，腫瘍の成長が急速であるために切除率が低いと報告している．最近画像診断の発達にともない早期例[22)]や切除後の長期生存例[3)4)]も散見され，術後成績はそれほど不良ではないとの報告もある．従来は発見が遅れたため生物学的悪性度よりも癌の進展度の因子が深く関与していたが，最近は比較的早期に発見されるため生物学的悪性度が術後成績に影響してきていると思われる．扁平上皮癌症例には腺癌では得られない長期生存例が散見されることより，扁平上皮癌の生物学的悪性度は腺癌より低い可能性が示唆される[3)13)17)]が，まだ症例数が少ないため断定的なことはいえず今後さらに詳細な検討が必要であると思われた．

今回われわれが経験した2症例は，いずれも巨大腫瘤を形成していたが局所に限局しており，1例では肝への浸潤を認めたが，その他の周囲臓器への浸潤は認められず，遠隔転移も認められなかった．そのため絶対治癒切除が可能であり，良好な術後成績が得られたものと考えられた．胆嚢扁平上皮癌は周囲臓器に浸潤性に発育するといわれているが，たとえ浸潤性であっても局所に限局する傾向があり，広範囲切除により絶対治癒切除が可能で長期生存を期待できるものも少なからずあると思われる．したがって胆嚢癌の手術に際しては，必ず術中生検にて組織型を診断すべきであり，扁平上皮癌あるいは腺扁平上皮癌の高分化型と診断された場合には，進行例であっても治癒切除が期待できるので積極的に拡大根治術を考慮すべきであると思われた．

文　献

1）Edmondson HA: Tumors of the gallbladder and extrahepatic bile ducts. Atlas of tumor pathology, Sect VII, Fasc 26, Armed forces institute of Pathology, Washington DC, 1967, p26—66

2）安井章裕，峰須賀喜多男，山口晃弘ほか：胆嚢癌切除例の臨床病理学的検討．日消外会誌　15：1744—1757，1982

3）筒井光広，赤井貞彦，加藤　清ほか：リンパ節再発後長期生存した胆嚢の扁平上皮癌の1例．病理と臨　7：1255—1258，1989

4）竹内　勤，宮崎幸哉，皆木真一ほか：切除後長期生存し得た胆嚢扁平上皮癌の1例．臨外　46：235—239，1991

5）日本胆道外科研究会編：胆道癌取扱い規約．金原出版，東京，1986，p27—33

6）Vaittinen E: Carcinoma of the gallbladder. A study of 390 cases diagnosed in Finland 1953—1967. Ann Chir Gynecol 168：1—81，1970

7) Piehler JH, Crichlow RW: Primary carcinoma of the gallbladder. Surg Gynecol Obstet 147：929—942, 1978
8) Dunbar LL, Adkins RB, Farringer J et al: Carcinoma of the gallbladder and bile ducts. Am Surg 49：94—104, 1983
9) 水島睦枝, 佐藤博道, 伊藤慈秀：胆嚢の扁平上皮癌. 胆と膵 5：1311—1318, 1984
10) 西巻 正, 吉田奎介, 高桑一喜ほか：Colony stimulating factor (CSF) 産生性胆嚢癌の1例. 日消病会誌 79：1336—1340, 1982
11) 小島国次, 斉藤清子：胆嚢癌32剖検例の病理学的研究. 癌の臨 14：114—123, 1968
12) 武藤良弘, 内村正幸, 脇 慎治ほか：胆道の腺扁平上皮癌症例の臨床病理学的検討. 癌の臨 28：440—444, 1987
13) 伊藤和郎, 柄沢 勉, 松田昌和ほか：胆嚢扁平上皮癌の2例. 癌の臨 26：1681—1686, 1980
14) Fortner JG: An appraisal of the pathogenesis of primary carcinoma of extrahepatic biliary tract. Surgery 113：563—571, 1958
15) 江口秀雄, 松野義光：胆嚢の「アデノカンクロイド」の1例並びに其の組織發生に就て. 病理学紀 2：263—276, 1925
16) 細田泰弘, 薬丸一洋：扁平上皮癌と腺癌の組織像が混在した剖検例. 手術 28：1271—1277, 1974
17) Altshuler JH, Shaka JA: Squamous cell carcinoma of the stomach. Cancer 19：831—838, 1987
18) Masato H, Hiroshi S, Motohisa T: Squamous cell carcinoma of the gallbladder associated with squamous metaplasia and adenocarcinoma in situ of the mucosal columnar epithelium. Acta Pathol Jpn 36：1879—1886, 1986
19) Charbit A, Malaise EP, Tubiana M: Relation between the pathological nature and the growth rate of human tumors. Eur J Cancer 7：307—315, 1971
20) 大内清昭, 後藤浩志, 大和田康夫ほか：組織型別にみた胆嚢癌の進展様式. 日外会誌 87：878—882, 1986
21) Nevin JE, Moran TH, Kay S et al: Carcinoma of the gallbladder. Cancer 37：141—148, 1976
22) 竹之内直人, 樫木良友, 渋谷智顕ほか：早期胆嚢扁平上皮癌の1例. 岐阜厚生連医誌 7：36—43, 1986

Two Cases of Squamous Cell Carcinoma of the Gallbladder

Tsuyoshi Abe, Takuro Saito, Toshiyuki Takeshige, Osamu Konno, Yasushi Teranishi, Shinya Terashima, Atsushi Moriyama, Yukio Endo, Hitoshi Inoue and Ryoichi Motoki
First Department of Surgery, Fukushima Medical College

Case one was a 73-year-old man. He was admitted to our hospital with the chief complaint of right hypochondralgia and fever. Ultrasonography and computed tomography showed a markedly dilated gallbladder containing a nodular tumor. Under a preoperative diagnosis of carcinoma of the gallbladder, extended cholecystectomy with wedge resection of the liver and regional lymphadenectomy was performed. The pathologic findings was squamous cell carcinoma (SCC). He had received chemotherapy and survived with no evidence of recurrence, but died of pneumonia fifty-eight months after the operation. Case two was a 70-year-old woman. She was admitted to our hospital with the chief complaint of epigastralgia and fever. Ultrasonography and computed tomography showed a markedly distended gallbladder filled with tumors. Under a preoperative diagnosis of carcinoma of the gallbladder, extended cholecystectomy with wedge resection of the liver and regional lymphadenectomy was performed. The pathologic finding was SCC. Although she received no anticancer chemotherapy after the operation, no recurrence of her symptoms had been detected for one year. Since SCC of the gallbladder has a tendency to localize, curative operation by extensive surgical resection is recommended even if the case is advanced.

Reprint requests: Tsuyoshi Abe First Department of Surgery, Fukushima Medical College
1 Hikarigaoka, Fukushima-city, 960-12 JAPAN