日消外会誌　26（5）：1286～1290，1993年

腹腔動脈閉塞を併発したVater乳頭部癌に対して膵頭十二指腸切除術を施行した1例

筑波メディカルセンター病院消化器外科，筑波大学消化器外科*
近森　文夫　　軍司　直人　　青柳　啓之
渋谷　　進*　高瀬　靖広*　深尾　　立*

腹腔動脈閉塞症例において，膵頭十二指腸切除術が必要となる場合には，残膵，残胃，脾臓，肝臓の血流を維持するために血行再建が必要となる．今回，腹腔動脈閉塞を併発した乳頭部癌に対して膵頭十二指腸切除術を施行した1例を経験したので報告する．症例は56歳の女性で，黄疸を主訴として来院した．胆道造影ならびに内視鏡検査にて乳頭部癌と診断した．腹部血管造影では腹腔動脈は完全閉塞し，右肝動脈は上腸間膜動脈より分岐していた．右肝動脈より，膵十二指腸動脈を介して左・中肝動脈，脾動脈，胃動脈が造影されており，膵十二指腸動脈瘤も認めた．膵頭十二指腸切除術に際しては，膵頭部を切除した後，胃十二指腸動脈と後下膵十二指腸動脈を端端吻合した．術後経過は順調で，血管造影にて血管吻合部の開存を確認した．われわれの施行した胃十二指腸動脈と後下膵十二指腸動脈の端端吻合は，簡単で有効な血行再建手技と思われた．

Key words：pancreaticoduodenectomy，celiac occlusion，pancreaticoduodenal artery aneurysm

はじめに

腹腔動脈閉塞は，剖検や血管造影による検討によれば5～21%の頻度と報告されている[1)~3)]．この場合，腹腔動脈領域の血行は上腸間膜動脈（superior mesenteric artery；SMA）からの側副血行路によって維持されている．しかし，この側副血行路は膵頭十二指腸切除術（pancreaticoduodenectomy；PD）を施行した場合切離され，残膵，残胃，脾臓，肝臓の血流を維持するために血行再建が必要となる．今回，腹腔動脈閉塞ならびに膵十二指腸動脈瘤（pancreaticoduodenal artery aneurysm）を併発したVater乳頭部癌に対して膵頭十二指腸切除術を施行した1例を経験したので，文献的考察を加え報告する．

症　例

患者：56歳，女性

主訴：黄疸，発熱

既往歴・家族歴：特記すべきことなし．

現病歴：平成4年4月16日より全身の掻痒感が出現し，5月9日，発熱，黄疸が出現したため来院した．腹部超音波検査（ultrasonography；US）にて胆管拡張を認めたため，同日入院し経皮経肝胆管ドレナージを施行した．

入院時現症：身長151cm，体重46kg．体温39.1℃，血圧108/60mmHg，脈拍68/min．全身に黄疸を認めた．

入院時血液一般・生化学検査成績：white blood cells（WBC）10,400/mm³，hemoglobin（HB）11.5 g/dl，platelets（Plt）42.2×10⁴/mm³，total protein（TP）7.0g/dl，glutamic oxaloacetic transaminase（GOT）177IU/*l*，glutamic pyruvic transaminase（GPT）241IU/*l*，lactic dehydrogenase（LDH）477 IU/*l*，alkaline phosphatase（AlP）147IU/*l*，total bilirubin（T-bil）4.0mg/dl，amylase（AML）129IU/*l*，C-reactive protein（CRP）2＋で，閉塞性黄疸の所見を示していた．腫瘍マーカーは，carcinoembryonic antigen（CEA）0.6ng/ml，carbohydrate antigen 19-9（CA19-9）17U/mlで正常範囲内であった．

画像診断：腹部USにて，胆管，胆嚢の拡張と，総胆管背側の嚢状病変を認めた．Computed tomography（CT）にても同様に，胆管拡張と総胆管背側に石灰化がみられた（**Fig. 1**）．経皮経肝胆管ドレナージチューブからの胆道造影では，総胆管末端の完全閉塞がみられ，上部消化管内視鏡検査にて，乳頭部に露出腫瘤型

＜1993年1月13日受理＞別刷請求先：近森　文夫
〒305　つくば市天久保1－3－1　筑波メディカルセンター消化器外科

Fig. 1 Computed tomogram of the abdomen showing the calcified lesion behind the dilated common bile duct (⇨).

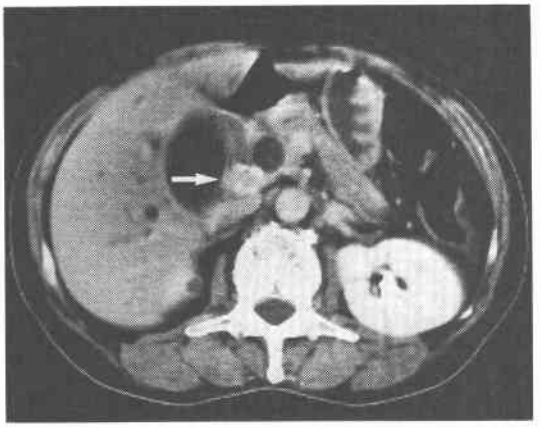

Fig. 2 Selective superior mesenteric arteriogram showing the dilated pancreaticoduodenal artery and saccular aneurysm arising from it. Completely occluded celiac axis is visualized through this collateral.

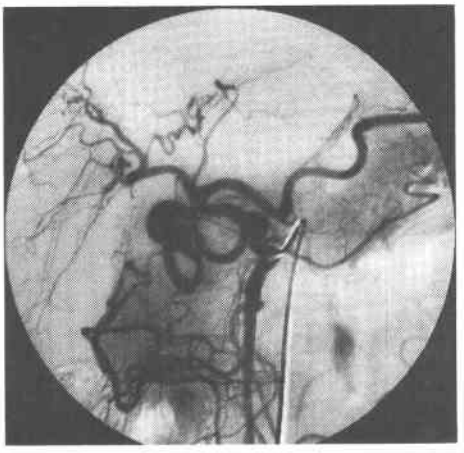

の易出血性の腫瘍を認めた．生検の結果，高分化型腺癌であった．腹部血管造影では，腹腔動脈は完全閉塞し，右肝動脈はSMAより分岐していた．右肝動脈より，後膵十二指腸動脈，胃十二指腸動脈を介して左および中肝動脈，脾動脈，胃動脈が造影された．さらに，後膵十二指腸動脈に2.5×2.7cm大の動脈瘤を認めた(**Fig. 2**)．腫瘍濃染像や腫瘍による血管のencasementはみられなかった．

手術所見：6月25日，PDを施行した．横隔膜正中弓状靱帯の肥厚や腹腔動脈根部リンパ節の腫脹は認めなかった．拡張した後膵十二指腸動脈のクランプにより，左および中肝動脈や左胃動脈，脾動脈の拍動は消失した．そこで後膵十二指腸動脈をできるだけ露出し，膵頭部ならびに膵十二指腸動脈瘤を切除した後，6-0 polypropylene糸を用いて胃十二指腸動脈と後下膵十二指腸動脈の切離端を端端吻合した．消化管について

Fig. 3 Scheme of pancreaticoduodenectomy with gastroduodenal artery to posterior inferior pancreaticoduodenal artery anastomosis. PDAA=pancreaticoduodenal artery aneurysm, RHA=right hepatic artery, MHA=middle hepatic artery, LHA=left hepatic artery, GDA=gastroduodenal artery, PIPD=posterior inferior pancreaticoduodenal artery, SpA=splenic artery, SMA=superior mesenteric artery.

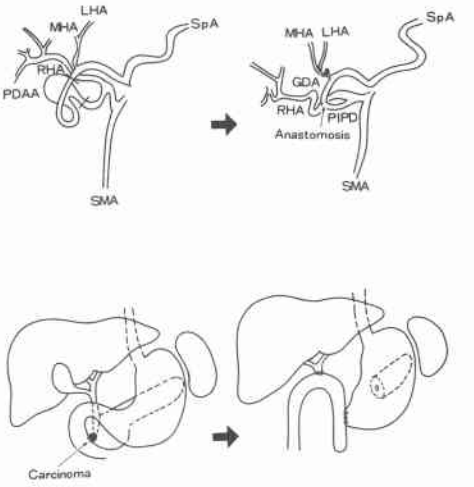

Fig. 4 Low magnification view of the resected specimen. Pancreaticoduodenal artery aneurysm (➡) is demonstrated behind the common bile duct (▶) (Elastica Masson stain).

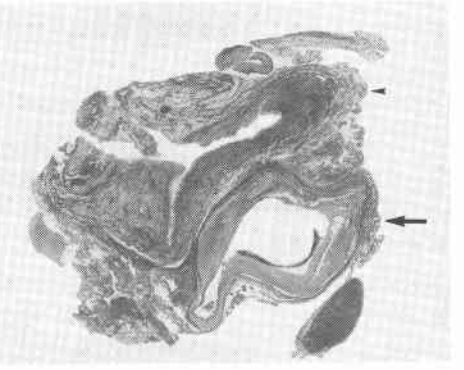

Fig. 5 Postoperative arteriogram of superior mesenteric artery showing the patent anastomosis between the gastroduodenal and posterior inferior pancreaticoduodenal arteries (➞).

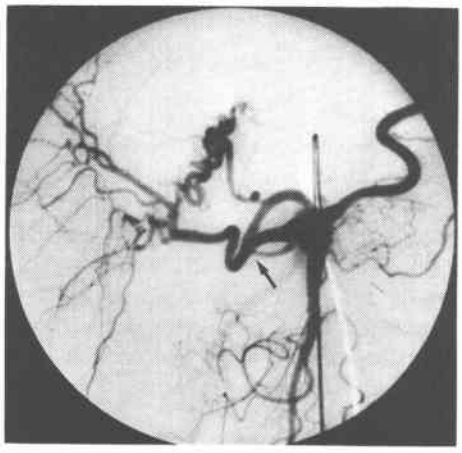

は，膵胃吻合を用いて再建した（**Fig. 3**）.

切除標本所見：1.5×1.0cmの露出腫瘤型の乳頭部癌を認め，総胆管背側に動脈瘤を認めた.

病理組織学的所見：中分化型腺癌であり，リンパ節転移は認めなかった．膵十二指腸動脈瘤の動脈壁は石灰化，粥腫の形成を伴う動脈硬化性病変で置き換わり，筋層は消失していた（**Fig. 4**）.

術後経過：術後経過は順調で，7月30日に施行した血管造影にて，血管吻合部の開存を確認し（**Fig. 5**），8月7日（術後43病日）退院した.

考　察

膵頭十二指腸切除術（pancreaticoduodenectomy；PD）は，Whipple[4]の報告以来，種々の術式の変遷を経て安全性が確保されるようになり，膵頭部領域癌における標準術式として一般化し，その施行件数は増加しつつある[5]．さらに，PDに伴う血管合併切除も，癌腫の血管浸潤に対して，切除率向上を目指して近年積極的に行われている[6]．今回われわれは，腹腔動脈の非癌性閉塞のために血行再建を要したPD施行症例を経験した．そこで，腹腔動脈の非癌性閉塞のために血行再建を要したPD施行症例の報告例を集計し，血行再建の意義と方法について若干の考察を加えた.

腹腔動脈閉塞の頻度は，Reinerら[1] 5％，Thompsonら[2]10.5％，Derrickら[3]21％と報告されており，欧米ではまれではない．原因としては，動脈硬化[1]，横隔膜正中弓状靱帯の肥厚[7][8]，線維筋性形成異常症[9][10]などがあげられている．この場合腹腔動脈領域の血行はSMAから膵十二指腸動脈を介して維持されるため，臨床的には問題になることは少ない．しかるに，このような症例に対してPDを施行する場合には，膵十二指腸動脈は切離されるので，残膵，残胃，脾臓，肝臓の血流を維持するために血行再建を考慮する必要がある.

Tredeら[11]は腹腔動脈閉塞を伴う膵癌6例のPD施行に際し，血行再建を要したものは1例のみであったとし，他の側副血行路の存在を示唆した．確かに残胃や脾臓の血行は部分的に下横隔動脈からも受ける．しかし，肝動脈の血流不全は肝不全や胆管空腸吻合部の縫合不全につながり，残胃や残膵の血流不全は，膵腸もしくは膵胃吻合や胃空腸吻合部の縫合不全につながり致命的となる．このため，術前の血管造影により，腹腔内臓器血行動態の評価を十分行い，術中も側副血行路の遮断テスト[12]や血流計の使用[2]により血流を評価して血行再建の必要性の有無を決定することが極めて重要となる.

横隔膜正中弓状靱帯の肥厚による腹腔動脈閉塞に対しては，靱帯の切離により，腹腔動脈の血行が回復することが多い[7][8]．しかし，動脈硬化性閉塞に対しては，血行再建を考慮する必要がある．腹腔動脈の非癌性閉塞のために血行再建を要したPD施行症例は，これまで8例が報告されているにすぎない（**Table 1**）．Thompsonら[2]は，腹腔動脈閉塞を伴う胆管癌に対するPD施行に際し，近位脾動脈をSMAに吻合し肝臓や残胃の血行を確保した．Miyataら[13]も同様の症例に対し，大伏在静脈を用いて大動脈―総肝動脈バイパスを施行したと報告している．近位脾動脈―SMA吻合は，短胃動脈よりの側副血行路により残膵は供血されるとはいえ残膵の血流が十分維持されるかどうか不安が残る．また，大伏在静脈を用いた大動脈―総肝動脈バイパスは，血管吻合が2か所という点と長期間の開存性の点で問題が残る．われわれは，切離した胃十二指腸動脈と後下膵十二指腸動脈の端端吻合により血行再建に成功したが，本手技では血管吻合が1か所で簡単かつ生理的であり，同様の症例にまず第1に考える血行再建手技と思われた．しかしながら，膵頭部領域癌の局所浸潤の程度によっては本術式の施行が困難となることも予想され，その場合には他の血行再建術式を選択する必要があろう.

なお，本症例では横隔膜正中弓状靱帯の肥厚や腹腔動脈根部リンパ節の腫脹も認めなかったことから腹腔

Table 1 Reported cases of pancreaticoduodenectomy combined with revascularization for coexistent occlusion of celiac artery

Author	Age/sex	Primary disease	Operation
Scheflan 1977	56/M	Ruptured PDAA	PD with end-to-side anastomosis of GDA and SMA
Thompson 1980	66/F	Bile dust Ca.	PD with end-to-side anastomosis of SpA and SMA
Trede 1985	unknown	Pancreas Ca.	PD with reconstruction of celiac axis
Miyata 1987	62/F	Bile dust Ca.	PD with saphenous vein graft from Ao to CHA
Hoso 1991	57/M	Pancreas Ca.	PD with saphenous vein graft from SMA to CHA
Narusue 1991	76/M	Bile duct Ca.	PD with end-to-end anastomosis of AIPD and ASPD
	72/M	Bile duct Ca.	PD with end-to-side anastomosis of MCA and GDA
	57/M	Duodenal Ca.	PD with end-to-side anastomosis of AIPD and CHA

PD=pancreaticoduodenectomy, PDAA=pancreaticoduodenal artery aneurysm, Ca.=cancer, GDA=gastroduodenal artery, SMA=superior mesenteric artery, SpA=splenic artery, Ao=aorta, CHA=common hepatic artery, ASPD=anterior superior pancreaticoduodenal artery, AIPD=anterior inferior pancreaticoduodenal artery, MCA=middle colic artery.

動脈閉塞の原因は動脈硬化によるものと考えられた．また，全内臓動脈瘤の2％を占めるにすぎないとされる膵十二指腸動脈瘤[14)~16)]も併発していたが，腹腔動脈閉塞による膵十二指腸動脈血流の増加が動脈瘤形成に関与した可能性もある．本邦でも高齢化とともに動脈硬化性疾患は増加しており[17)]，PDに血行再建の併施が要求される症例に遭遇する機会は今後増加することが予想される．消化器外科医といえども，確実な血行再建手技に熟練しておくことが必要と思われる．

文　献

1) Reiner L, Jimenez FA: Anatomic aspects of mesenteric arteriosclerosis. Edited by Boley SJ. Vascular disorders of the intestine. Appleton Century Croft, New York, 1971, p41—56
2) Thompson NW, Eckhauser FE, Taipos G et al: Pancreaticoduodenectomy and celiac occlusive disease. Ann Surg 193: 399—406, 1981
3) Derrick JR, Pollard HS, Moore RM: The pattern of arteriosclerotic narrowing of the celiac and superior mesenteric arteries. Ann Surg 149: 684—689, 1959
4) Whipple AO, Parsons WD, Mullins CR et al: Treatment of carcinoma of the ampulla of Vater. Ann Surg 102: 763—779, 1935
5) 船曳孝彦，松原俊樹，天野　洋ほか：膵頭十二指腸切除術式．最近11年間の動向—全国57施設アンケート集計報告—．胆と膵　10：215—224，1989
6) 尾形佳郎，高橋　伸：膵頭部癌に対する拡大手術—血管合併切除の意義．胆と膵　7：961—970，1986
7) Fortner JG, Watoson RC: Median arcuate ligament obstruction of celiac axis and pancreatic cancer. Ann Surg 194: 698—700, 1981
8) Kohler TR, Debas H, Crames M et al: Pancreaticoduodenectomy and the celiac artery compression syndrome. Ann Vasc Surg 4: 77—80, 1990
9) Wylie EJ, Binkley FM, Palubinskas AJ et al: Extrarenal fibromuscular hyperplasia. Am J Surg 112: 149—154, 1966
10) 細　正博，中沼安二，太田哲生ほか：腹腔動脈のFibromuscular Dysplasiaの1剖検例．病理と臨 9：569—572，1991
11) Trede M: The surgical treatment of pancreatic carcinoma. Surgery 97: 28—35, 1985
12) 成末允勇，金　仁洙，大崎俊英ほか：腹腔動脈根部閉塞のために肝動脈血行再建を要した膵頭十二指腸切除術の3例．広島医　44：83—88，1991
13) Miyata M, Takao T, Okuda A et al: Pancreatoduodenectomy for periampullary cancer associated with celiac occlusion: A case report. Surgery 103: 261—263, 1988
14) Stanley JC, Thompson NW, Fry WJ: Splanchnic artery aneurysms. Arch Surg 101: 689—697, 1970
15) Quandalle P, Chambon JP, Marache P et al:

Pancreaticoduodenal artery aneurysms associated with celiac stenosis: Report of two cases and review of the literature. Ann Vasc Surg 4: 540—545, 1990
16) Scheflan M, Kadir S, Athanasoulis CA et al: Pancreaticoduodenal artery aneurysm simulating carcinoma of the head of the pancreas. Arch Surg 112: 1201—1203, 1977
17) 葛谷文男，早川道彦：動脈硬化．遠藤武男 編．高血圧．日本臨床社，大阪，1986，p371—378

Pancreaticoduodenectomy for Carcinoma of the Papilla of Vater Associated with Celiac Occlusion —A Case Report and a Review of Literatures—

Fumio Chikamori, Naoto Gunji, Hiroyuki Aoyagi, Susumu Shibuya*, Yasuhiro Takase* and Katashi Fukao*
Department of Gastroenterological Surgery, Tsukuba Medical Center Hospital
*Department of Surgery, Institute of Clinical Medicine, University of Tsukuba

A 56-year-old woman with coexistent carcinoma of the papilla of Vater, celiac occlusion and pancreaticoduodenal artery aneurysm underwent pancreaticoduodenectomy. Preoperative angiography showed that the arterial blood supply to the celiac viscera was sustained by the superior mesenteric artery via the right hepatic artery— an uncommon branch through the pancreaticoduodenal artery (PDA). An end-to-end anastomosis of the gastroduodenal artery (GDA) and posterior inferior PDA was constructed using 6—0 polypropylene. The postoperative course was uneventful. Patency of the anastomosis was confirmed angiographically on the 35th postoperative day. Therefore, we think that anastomosis of the GDA and posterior inferior PDA is a useful method in such cases.

Reprint requests: Fumio Chikamori Department of Gastroenterological Surgery, Tsukuba Medical Center Hospital
1-3-1 Amakubo, Tsukuba, 305 JAPAN