日消外会誌　26（5）：1291～1295，1993年

内瘻形成を繰り返した回盲部単純性潰瘍の1例

神戸労災病院外科，同消化器内科*，淀川キリスト教病院外科**

市原　隆夫　　島田　悦司　　裏川　公章　　上田　　隆
長谷川恭久　　西川　淳介　　神垣　　隆
植松　　清　　岩越　一彦*　　石田　　武**

症例は41歳の男性．1987年8月頃より微熱をともなった右下腹部痛のために来院．注腸造影，小腸造影検査および大腸内視鏡検査にて，腸間膜対側盲腸の回盲弁直下と回腸末端に周提隆起をともなった境界明瞭な類円形の深い潰瘍があり，両潰瘍は互いに内瘻化していた．回盲部切除を行い，組織学的には回盲部単純性潰瘍と診断された．術後8か月頃より吻合部近傍の肛門側の上行結腸の潰瘍と，それより約60cm口側の潰瘍が互いに内瘻を形成しており，再手術を行った．Salazosulfapyridine投与にて再手術術後2年1か月経過したが，再発をみていない．回盲部に好発する単純性潰瘍の合併症としては穿孔が多く，クローン病と異なり瘻孔形成はまれとされており，本症のように初発時，再発時ともに内瘻を繰り返した報告例は少ない．

Key words：simpke ulcer，recurrent simple ulcer，internal-fistula

はじめに

単純性潰瘍はまれな疾患であるうえに，これまでは複数の疾患群の呼称として用いられ，本症の検討に混乱を招いていた[1]．しかし近年，さまざまな特徴ある症例が報告され，本症の病態が解明されつつある[2]．今回われわれは，盲腸と回腸末端部の潰瘍が内瘻を形成していたので，回盲部切除を行ったが，2年6か月後に吻合部近傍肛門側の上行結腸に再発し，再び口側空腸との間に内瘻を形成した興味ある症例を経験したので報告する．

症　例

患者：41歳，男性

主訴：右下腹部痛

既哲歴：結核の既往はない．

現病歴：1987年8月頃より微熱をともなった右下腹部痛が出現，88年2月淀川キリスト教病院を受診した．

入院時現症：表在リンパ節や肝・脾の腫大はなく，口腔内アフタは認めたが，他のベーチェット病を示唆する陰部潰瘍，眼症状などの所見はなかった．針反応は陰性であった．

大腸造影検査：回盲弁に接した盲腸に約4cmの深い境界明瞭な類円形の潰瘍を認め，ほぼ全周に周提隆起をともなっていた．また回腸末端にも同様の小潰瘍を示唆するニッシェを認めた（**Fig. 1-左**）．

小腸造影検査：回腸末端の腸間膜対側に境界明瞭な類円形の潰瘍を5個認め，そのうち最も肛門側の潰瘍から，回盲弁とは別に造影剤の盲腸への移行がみられ，盲腸潰瘍との内瘻が考えられた（**Fig. 1-右**）．

大腸内視鏡検査：回盲弁直上に3分の1周にわたって正常粘膜に被われた周提隆起を認め，その中央に辺縁の明瞭な類円形の深い潰瘍が認められた（**Fig. 2**）．生検では非特異的炎症細胞浸潤像を認めるのみであった．

そこで本症を回腸と回盲部の単純性潰瘍および内瘻形成と診断し，手術を行った．初回手術所見：回腸末端から口側約20cmにわたって回腸は浮腫，発赤が著明で，一部膀胱と癒着していた．回盲部切除（小腸側約30cmと結腸側約10cm）とTreitz靱帯より肛門側へ約30cmのところに直径2cmの硬結を認め，これを中心とした約5cmの小腸部分切除を行った．

切除標本：回盲弁のすぐ肛門側と口側の，いずれも腸間膜対側にそれぞれ4×2cmと2×2cmの境界明瞭な深い潰瘍があり，回盲弁をつらぬいて内瘻化していた．これより口側には5個の，肛門側には1個の境界明瞭で下掘れの類円形潰瘍がみられた．小腸部分切除を行った部位にはmucosal bridgeを認めた（**Fig. 3**）．

組織学的所見：潰瘍は打ち抜き様で，潰瘍辺縁にま

＜1992年12月9日受理＞別刷請求先：市原　隆夫
〒651　神戸市中央区篭池通4－1－23　神戸労災病院外科

Fig. 1 Ileocecal finding before first operation.
(left) Barium enema shows the circumscribed nodular shadow on the terminal ileum and near ileocecal valve. (indicated by a white arrow) (right) Compression barium study shows the fistula on the stoma between the terminal ileum and the cecum. (indicated by a black arrow)

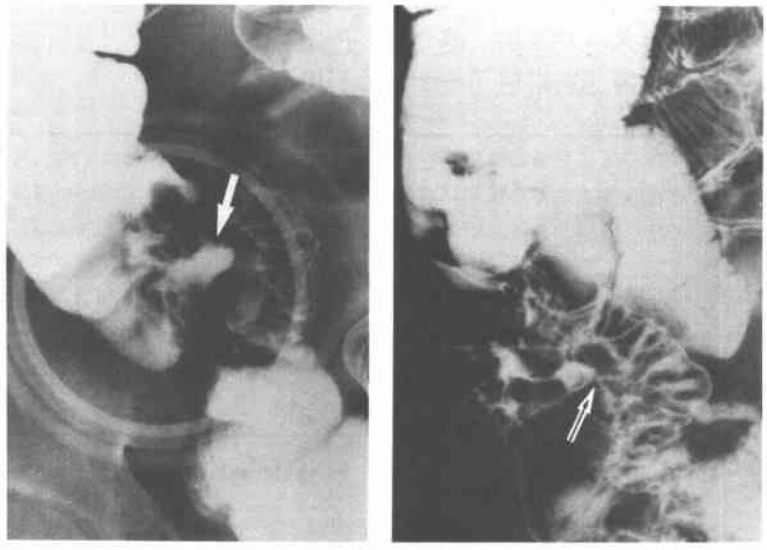

Fig. 2 Colonoscopy shows the undermining ulcer near the ileocecal valve.

Fig. 3 Resected specimen shows 6 of ileum and 2 of colon undermining ulcers. Two of the nearest ulcers from the ileocecal valve formed the fistula on the stoma.

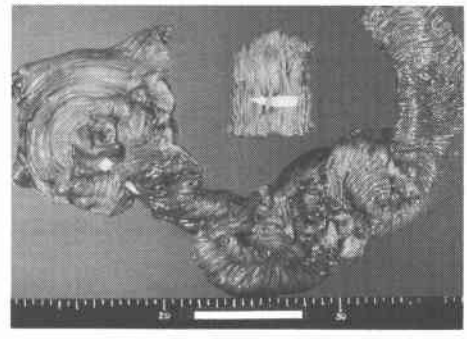

で正常粘膜が覆っている．潰瘍底は滲出壊死物と肉芽の層で覆われており，非潰瘍部の粘膜は粘膜下の浮腫があり，肉芽腫は認められなかった（**Fig. 4**）．

初回手術後の経過：退院後6か月間はSalazosulfapyridine（以下SASP）の投与で順調な経過をえたが，SASP中止2か月後に微熱をともなった右下腹部痛と背部痛が出現し，SASP投与を再開することで症状は幾分軽快した．しかし1年後の大腸造影検査では吻合部に接した肛門側に直径約2cmの深いニッシェを認め（**Fig. 5-左**），小腸造影検査ではTreitz靱帯から約1mの空腸から直接に上行結腸が造影され，回腸は造影されなかった（**Fig. 5-右**）．また大腸内視鏡検査にて吻合部肛門側に約半周にわたる正常粘膜に被われた周堤隆起をともなう潰瘍を認めた（**Fig. 6**）．

以上より吻合部肛門側と口側小腸の間に内瘻が形成

Fig. 4 Histological finding at the first operation shows the non specific, UL-IV type, undermining ulcer. (hematoxylin eosin stain, ×3.5)

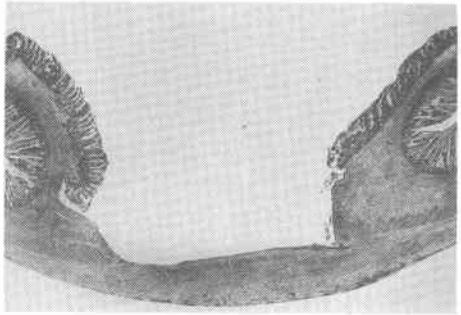

されているものと診断し，再手術を行った．

再手術所見：Treitz 靱帯より肛門側約120cm の小腸と吻合部肛門側とで内瘻を形成し，この間の60cm にわたる小腸には術中内視鏡で潰瘍を認めなかったので，健常小腸は残し，吻合部と内瘻化した小腸を一塊として切除した．

切除標本：吻合部の肛門側には，粘膜ひだの集中をともなった1.5×1cm の境界明瞭な楕円形の下掘れのある潰瘍があり，この潰瘍と口側60cm の小腸にある1×1cm の潰瘍とが内瘻を形成していた．また，この小腸側の潰瘍の近傍に随伴する2個の小潰瘍が存在していた（**Fig. 7**）．

組織学的所見：潰瘍底は滲出壊死物質肉芽の層で覆われ，epitheloid node はなく，底は submucosa の線維化層に達し UL-IV であった（**Fig. 8**）．

再手術後の経過：術後は SASP の投与を続けているが，良好に経過しており，再手術2年1か月後の現在に至るまで，再発の徴候はない．

考　察

単純性潰瘍は以前は原因不明，分類不明な腸潰瘍全体がこの名前で呼ばれ，報告例のなかにも他の疾患が混入している可能性があったが，次第に独立した疾患単位として確立されてきている[1)2)]．潰瘍は境界明瞭な下掘れ性の深い非特異性炎症性潰瘍が回盲部に好発し，回腸に多発することが多いとされ[2)]，腸型ベーチェットとの鑑別は困難で診断を確定するうえで肉眼的，組織学的所見以外にも臨床経過が重要とされている[3)4)]．自験例は腸病変が出現して5年間の経過中にベーチェット病の診断基準をみたすものがみられなかったため単純性潰瘍と診断されたが，腸病変先行型の腸型ベーチェットも報告されて[1)]おり，なお今後の経過を待つ必要があろう．また瘻孔形成を認めたことによりクローン病との鑑別も重要となるが，潰瘍の形態[5)]より除外した．

合併症としては潰瘍の穿孔が多く，緊急手術となって発見された例が報告されている[5)]．しかし瘻孔形成はまれで[7)]，自験例のように初発時，再発時ともに腸瘻

Fig. 5 Ileocecal finding before second operation.
(left) Barium enema shows recurrent ulcer at anal side of near the anastomosis.
(right) Compression barium study showed.

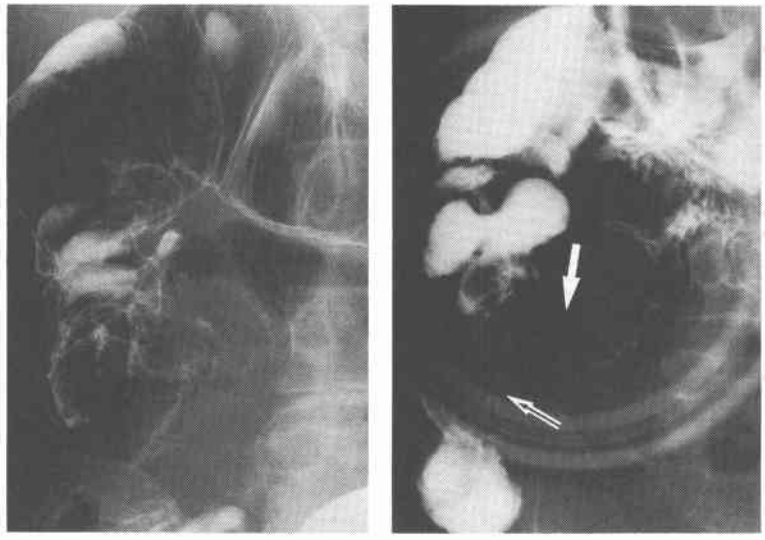

Fig. 6 Colonoscopy shows the recurrent ulcer at anal side of near the anastomosis.

Fig. 7 Resected specimen of second operation from the colonic side.: The arrow indicated the fistula on the stoma between colon and jejunum.

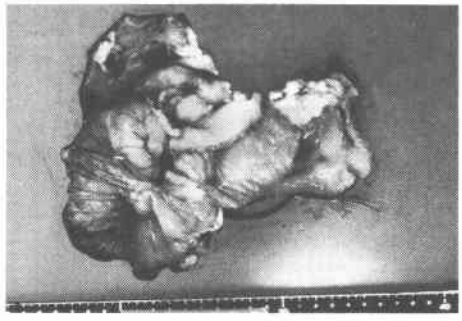

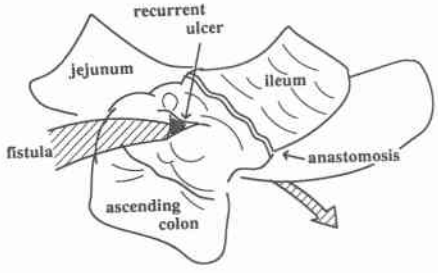

形成を繰り返した報告は少ない．

本症は良性疾患であるにもかかわらず，手術率は高率で，上村ら[8]の集計によれば95.2%である．しかも術後の再発は多く[9)10)]，伊津野ら[10]による本邦123例の集計では20例（16.2%）あり，吻合部での再発が多いとされている．手術適応は，効果的な内科療法が示されていないこともあって，穿孔，大出血といった絶対的手術適応のみならず，内科治療に抵抗，悪性疾患の疑いなど挙げられている[9]．術式は回盲部切除が主である．回腸の切除範囲に関して伊藤ら[11]は，本症の好発部位が回盲弁から7～80cmまでであることや吻合部再発が多いことから，白鳥の[12]がベーチェット病で示した基準に準じた，回盲弁から1m口側までの回腸を切除範囲としている．しかし，自験例を含めた諸家の報告[13]にみられるように術後の再発率の高いことから，術中の内視鏡検査を含めた随伴潰瘍の検査を行い，切除範囲は潰瘍を含めた可及的に小範囲として，術後は厳重な経過観察により，病変の早期発見とSASPやprednisoloneなどの内科治療により，再手術をまぬがれるように努めることが重要と考える．

Fig. 8 Histological finding at the second operation shows the non specific, UL-IV type, undermining ulcer. (hematoxylin eosin stain, ×5)

文　献

1) 武藤徹一郎：いわゆる“simple ulcer”とは．胃と腸　14：739—748，1979
2) 渡辺英伸，遠城寺宗知，八尾恒良：回盲弁近傍の単純性潰瘍の病理．胃と腸　14：749—767，1978
3) 藤林里佳子，岩越一彦，霧野良一ほか：Ebstein奇形を伴った回盲部単純性潰瘍の1例．日本大腸肛門病会誌　44：974—978，1991
4) 水間美宏，細川陽子，清水誠治ほか：回盲部単純性潰瘍の1例—Behçet病との相違点を中心に—．京都府医大誌　96：19—23，1986
5) 市原隆夫，裏川公章，長畑洋司ほか：Crohn病の外科治療—とくに術後再発を中心に．日臨外医会誌　50：1483—1489，1989
6) 風戸計民，宇南山史郎，新井三郎ほか：回盲部に発生した単純性非特異性潰瘍の1例．胃と腸　14：253—261，1979
7) 山田益弘，山門　進，渡　　淳ほか：穿孔により後腹膜膿瘍を形成した回盲部陰純性潰瘍の1例．クリニカ　15：63—67，1988

8) 上村卓良, 高島茂樹, 小坂健夫ほか：単純性非特異性太腸潰瘍の2例. 消外 5：1351—1355, 1982
9) 北 陸平, 中村積方, 松島康博ほか：回盲部単純性非特異性潰瘍. 消外 8：111—120, 1985
10) 伊津野稔, 牧山和也, 山崎和友ほか：再発を繰り返した回盲部単純性潰瘍の1例. 日本大腸肛門病会誌 43：99—103, 1990
11) 伊藤 誠, 横山善文, 犬飼政美ほか：回盲部単純性潰瘍の1例. 胃と腸 17：323—329, 1982
12) 白鳥常男, 稲次直樹：本邦における腸型 Behçet 症例66例の文献的考察. 外科治療 38：129—139, 1978
13) 篠塚 忠, 狩谷 淳, 林 学ほか：盲腸に初発し, 再発を繰り返した非特異性単純潰瘍の1例. 胃と腸 14：946—950, 1979
14) 多田正大, 磯 彰格, 大塚弘友ほか：単純性潰瘍と腸管型ベーチェット病のX線, 内視鏡診断. 画像診断 9：1186—1197, 1989

A Case of Recurrent Simple Ulcer in Ileocecal Region with Internal-fistula between Small Intestine and Colon

Takao Ichihara, Etsuji Shimada, Tomoaki Urakawa, Takashi Ueda, Yasuhisa Hasegawa, Junsuke Nishikawa, Takashi Kamigaki, Kiyoshi Uematsu, Kazuhiko Iwagoshi* and Takeshi Ishida**
Department of Surgery, Gastroenterology*, Kobe Rosai Hospital of the Labor Walfare Corporation
**Department of Surgery, Yodogawa Christian Hospital

The patient was a 41-year-old man who visited our clinic because of right lower abdominal pain with slight fever. X-ray and endoscopic study revealed eight undermining ulcers with a clear elevated border near the ileocecal valve and in the terminal ileum. The two ulcers nearest the ileocecal valve formed a fistula on the stoma. Ileocecal excision and partial excision of the small intestine was performed, and the patient was diagnosed as simple ileocecal ulcer. Eight months postoperatively the ulcer recurred in the anastomotic area on the anal side with an internal fistula formed with the small intestine approximately 60 cm from the anastomotic site. A second operation was then performed. In this disease, unlike Crohn's disease, fistula formation is rare. There have been only a few reports in which a patient with simple ileocecal ulcer showed repeated internal fistula formation. This patient exhibited a very rare clinical course.

Reprint requests: Takao Ichihara Department of Surgery, Kobe Rosai Hospital of the Walfer Corporation
4-1-23 Kagoikedori, Chuo-ku, Kobe, 651 JAPAN