日消外会誌　26（5）：1300～1304，1993年

後腹膜腔に発生した巨大なhemangiopericytomaの1切除例

岩手医科大学第1外科，同　臨床病理*，同　第1病理**
山本　政秀　　大森　英俊　　寺島　雅典
村上　雅彦　　菅野　千治　　斉藤　和好
菅井　　有*　　須藤　隆之　　佐々木功典**

左上腹部腫瘤を主訴とする，55歳の女性の後腹膜腔に発生した巨大なhemangiopericytomaを経験したので報告する．後腹膜肉腫の診断で，平成3年7月5日腫瘍摘出術，左腎合併切除を施行した．病理組織検索で本腫瘍と診断された．術後経過は良好で7月30日退院となった．外来follow中，術後3か月に肝転移を認めたため，肝右葉切除術を施行した．肝右葉切除術後8か月の現在，再発の徴候を認めていない．自験例を含めたHemangiopericytomaの後腹膜腔発生本邦報告34例について若干の文献的考察を加えた．

Key words：hemangiopericytoma，retroperitoneal tumor

はじめに

Hemangiopericytomaは，1942年StoutとMurray[1]により最初に報告された腫瘍であり，血管外皮細胞より発生すると考えられている．本腫瘍は血管外皮細胞を有するあらゆる部位より発生し，とくに皮膚，皮下に比較的多くみられるが，後腹膜腔の発生は少ないとされている[2]．今回われわれは後腹膜腔に発生した症例を経験したのでその臨床所見を報告するとともに，自験例を含め本邦報告34例について若干の文献的考察を加えて報告する．

症　例

患者：55歳，女性

主訴：左上腹部腫瘤

家族歴，既往歴：特記事項なし．

現病歴：平成3年4月頃，背部痛および左上腹部の腫脹が出現し近医を受診した．腹部超音波検査で慢性膵炎を疑われ，5月16日精査のため某県立病院に入院した．精査の結果後腹膜腫瘍と診断され，6月20日手術目的で当科に入院となった．

入院時現症：左季肋部に小児頭大の腫瘍を触知し，呼吸性移動を認めた．腫瘍は表面平滑，弾性硬，境界明瞭，可動域不良で圧痛はなく血管雑音が聴取された．最近1か月で5kgの体重減少を認めた．眼瞼，眼球結膜に貧血，黄疸は認めなかった．

検査成績：血液一般検査で軽度の貧血を認めるほかは，血液生化学，尿一般，便潜血反応，心電図では異常は認められなかった．腹部computed tomography（CT）にて腫瘍は左上腹部の大部分を占める巨大なもので，内部はlow density，周辺部はisodensityで隔壁を有していた．肝，胃，膵，脾への浸潤ははっきりとしないが，左腎への浸潤が疑われた．Magnetic resonance imaging（MRI）（T2強調像）でも同様に隔壁を有する巨大な腫瘤を認めた（**Fig. 1**）．腹部大動脈造影では左腎動脈が著しく下方に偏位し，腹部大動脈および左腎動脈などから腫瘍に流入する血管が認められた（**Fig. 2**）．上腸間膜動脈は右方に偏位し，その根部に腫瘍への流入動脈が認められた（**Fig. 3**）．その静脈相では，上腸間膜静脈および門脈の右方への圧排と腫瘍の部位に広範な濃染像が認められた（**Fig. 4**）．以上より巨大な後腹膜肉腫と診断し平成3年7月5日に手術を施行した．

手術所見：肋骨弓下切開で開腹した．腹水はなく肝に腫瘤は触知しなかった．腫瘍は胃，膵の背側にあり，それらを圧排していたが，肝，脾への浸潤はなく剥離が可能であった．腫瘍へは主に上腸間膜動脈根部から血管が分岐しており，そのほか腹腔動脈根部，脾動脈，左腎動脈からも流入動脈が認められた．腫瘍は腹腔動脈根部，上腸間膜動脈根部をまきこむように発育しており左腎にも浸潤性に癒着していたので，両血管根部の神経叢と左腎を合併切除し腫瘍を摘出した．リンパ節転移は認めなかった．総出血量は3,500mlであった．

＜1993年1月13日受理＞別刷請求先：山本　政秀
〒020　盛岡市内丸19－1　岩手医科大学第1外科

Fig. 1 Upper : Computed tomography (CT) of the abdomen showed a large tumor having a septal wall and occupying the major part of the left upper abdominal region. It had a low density in the inside and an isodensity in the marginal areas. Invasion into the left kidney was suspected, although into the liver, stomach, pancreas and spleen was unclear. Bottom : A large tumor having a septal wall was also apparent in T2-weighted images of magnet resonance imaging (MRI).

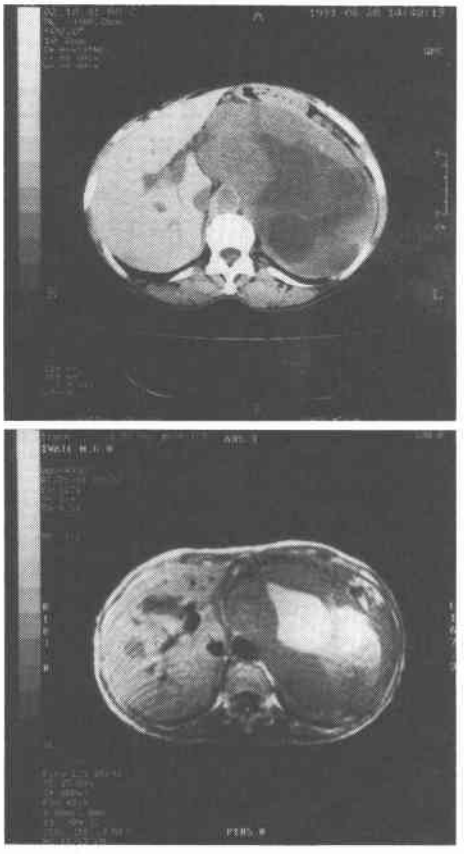

Fig. 2 Abdominal aortography revealed marked downward deviation of the left renal artery and the pressence of feeding arteries from the abdominal aorta and left renal artery.

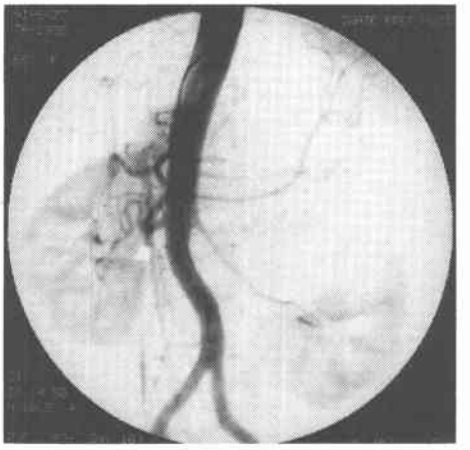

Fig. 3 Superior mesenteric artery showed rightward deviation. At its root a feeding artery into the tumor was also found.

摘出標本：腫瘍の大きさは16×16×6cmで重量1,500g，弾性軟で被膜に包まれていた．割面は全体的に充実性で一部嚢胞性であった（**Fig. 5**）．

病理組織所見：Hematoxylin and eosin（HE）染色で，腫瘍は血管が豊富で類円形ないし紡錘型細胞より構成されていた．血管腔は部位によってstag hornを呈していた．鍍銀染色では，腫瘍細胞は血管内皮の外側で好銀線維によって数個の腫瘍細胞塊に区画されている像を認めた．また部位によっては分裂像が目だっていた（**Fig. 6**）．腎への浸潤は認めなかった．以上の所見よりhemangiopericytomaと診断した．

術後経過：術後3か月にCTにて肝前下区域に直径3cmのlow densityなmassを認め肝転移を疑い肝右葉切除を施行した．病理組織検査ではhemangiopericytomaであった．肝右葉切除術後8か月の現在，再発の徴候を認めていない．

Fig. 4 The superior mesenteric and portal vein were pressed rightward, and an extensive, deeply stained area was present in the region corresponding to the tumor.

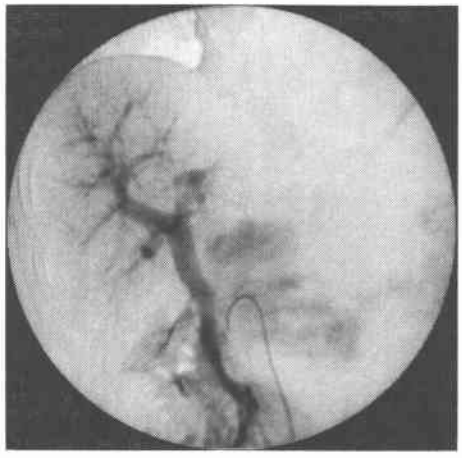

Fig. 5 Resected specimen: The tumor measured 16×16×6cm, weighing 1,500g. It was an elastic soft tumor covered with a capsule, and its section seemed solid, but cystic in part.

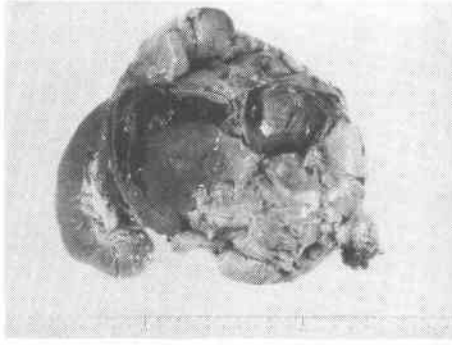

Fig. 6 Histopathological findings (×400). Upper: Hematoxylin and eosin (HE) staining showed that the tumor was abundant in blood vessels and composed of round or spindle-shaped cells. Staghorn distribution of blood vessels was found in some areas. Bottom: Silver impregnation revealed several clusters of tumor cells partitioned by argyrophilic fibers outside the vascular endothelium. Cell division was conspicuous in some areas.

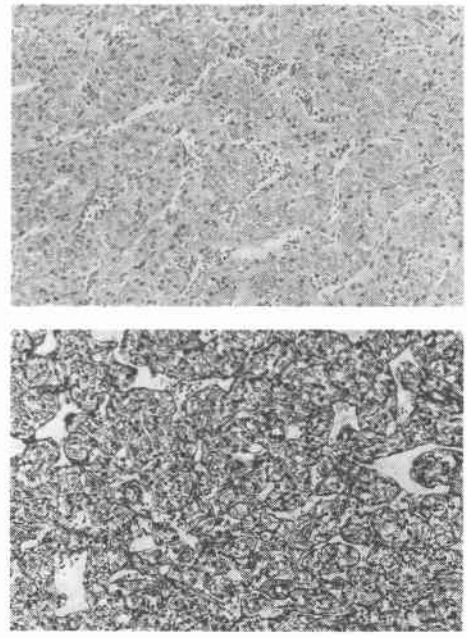

考　察

Hemangiopericytoma は，1942年に Stout と Murray[1]によって初めて報告されたまれな血管腫瘍であり血管外皮由来とされている．本邦では1984年，田中ら[2]が210例の本腫瘍を集計しているが，皮膚，皮下に発生するものが100例と約半数を占め，そのほか肺(17例)，後腹膜(16例)，以下胃，口腔など全身に発生が認められる．

Hemangiopericytoma の後腹膜腔発生例，本邦報告34例[2)~6)]について若干の文献的考察を行った（**Table 1**）．年齢，性については7歳から76歳までみられ，平均年齢は43.2歳であった．34例中男性13例，女性21例と男女比約2：3であった．症状について記載のない3例を除く31例中17例が腹部腫瘤を主訴とし，腫瘍の大きさは自験例を含め23例中13例が10cm を越える大きなものであった．これは本腫瘍が一般に被膜におおわれて非浸潤性に発育し，後腹膜という部位のために，ある程度大きくなって初めて腹部腫瘤として発見されるためと思われる．

本症の診断には血管造影，CT，MRI などが用いられるが，確定診断は組織学的検査による．しかし，病理組織学的に良性，悪性の区別をすることは困難であることが大きな問題点としてあげられる．McMaster ら[7]は良性，悪性の判断が難しい症例では悪性として取り扱う必要ががあると述べている．本邦でも記載があった18例中17例が悪性として取り扱われている．24例中11例（45.8%）に転移がみられ，肺と肝がそれぞれ5例，リンパ節4例，骨2例である．本症例でも術

Table 1 Hemangiopericytoma in the retroperitoneal cavity in Japan

	Year	Author	Age	Sex	Chief Complaint	Size, Weight	Treatment	Pathology	Metastasis	Prognosis
1	1964	Izuo	47	♂		13×8×5cm, 360g	ext.			
2	1964	Ueno	58	♀	abd. tumor, lumbago	15×8×6cm	ext.	malignant	-	alive(1y.)
3	1965	Ito	17	♂	abd. tumor	7×6×5cm	ext., rad., chemo.	malignant		dead(15m.)
4	1965	Tsuji	40	♂	lumbago, ischialgia		ext., rad.	malignant	liver, lung	
5	1968	Itoi	18	♂						
6	1969	Tazaki	38	♀						
7	1972	Morioka	23	♀	back pain		rad., chemo.	malignant	liver	
8	1972	Morioka	67	♀	abd. tumor		ext.		-	
9	1973	Goto	68	♂	abd. tumor	6×3×3.5cm	ext.		-	alive(1y.)
10	1974	Iwasa	7	♀	abd. tumor		ext., rad.			alive(4.5m.)
11	1976	Suzuki	23	♂	pollakiuria, abd. tumor	14×12×12cm, 740g	ext., rad.	malignant	-	alive(1y.)
12	1978	Tomioka	33	♂	abd. tumor	550g	ext.			
13	1979	Sakamoto	42	♀	hypoglycemic coma	820g	ext.			
14	1980	Sugita	32	♀	abd. tumor	770g	ext.			
15	1980	Itakura	37	♀	abd. tumor	25×20cm	rad., chemo.	malignant	lung	alive(2y.)
16	1982	Cho	57	♀	abd. tumor	5.5×8×5.5cm, 165g	ext.		-	
17	1982	Morimoto	54	♂	pollakiuria, abd. tumor	12×9×8cm	ext., chemo.	malignant	lymph node	alive(1m.)
18	1983	Higa	37	♀	abd. tumor	7×6cm	ext.	malignant	lymph node	
19	1983	Hasuo	54	♀	abd. pain, dysuria	10×7×7cm, 140g	ext., rad.	malignant		
20	1983	nakaguchi	21	♀	abd. tumor	12.5×7.5×10cm, 900g	ext.		-	
21	1984	Tanaka	45	♀	abd. tumor	11×10.5×9cm	ext.	malignant		dead(11d.)
22	1984	Nishimura	48	♀	hematuria, abd. pain		rad., chemo.			alive(2y.)
23	1984	Konishi	31	♀	back pain		ext., rad.	malignant	liver, lung	dead(3m.)
24	1984	Sakata	48	♂	abd. pain, constipation	14×14×10cm, 1050g	ext.	malignant		
25	1984	Kunitomi	51	♀	abd. tumor		ext.			
26	1985	Takano	57	♂	sense of retention, *	14×11.5×10cm, 1470g	ext., chemo.	malignant	-	alive(8m.)
27	1985	Omura	70	♀	gluteal pain, leg pain		chemo., embol.	malignant	bone	
28	1985	Suzuki	34	♀	abd. tumor	19×14×6.5cm, 760g	ext., embol.			
29	1985	Ishiguro	61	♂	loss of consciousness		ext.		bone, lymph node	
30	1986	Hatano	41	♂	abd. pain	7.8×5×4.5cm	ext.		-	alive(2y.)
31	1987	Saito	76	♀	abd. pain	6×4×4cm, 100g	ext.	benign		alive(9m.)
32	1988	Sakuramoto	45	♂	anuresis	13×9×8cm, 433g	rad., embol., chemo.	malignant	liver, lung	dead(18m.)
33	1990	Onishi	33	♀	hematuria		ext.	malignant	lung, lymph node	
34	1992	Our case	55	♀	abd. tumor	16×16×6cm, 1500g	ext.	malignant	liver	alive(8m.)

*: diminishing of urinary stream
ext.: extirpation
rad.: radiation
chemo.: chemotherapy
embol.: embolization

後経過中，肝に転移を認め切除した．一方，斎藤ら[5]は組織学的に良性として取り扱い，術後9か月の生存を報告している．

本腫瘍の治療は外科的摘出が原則である．しかし，本腫瘍は血管の豊富な腫瘍であり，手術操作中に大出血をおこす危険性は大きい．田中ら[2]も術中約8,000mlの出血をみており，支配血管の十分な処理が必要である．

桜本ら[3]は術前に塞栓術と抗癌剤の動注を行い，さらに人工肛門造設，尿路変更を施行してから腫瘍の完全摘出を行った例を報告している．自験例では左腎を合併切除し腫瘍を摘出したが総出血量は3,500mlであった．また32例中4例が摘出不可能と診断され試験開腹にとどまっているが，これらの非切除例に対して放射線照射や化学療法が行われている．

西村ら[8]は局所に60Co，5,000rad/5w照射しフルエード3g/day投与にて経過を観察したが，術後2年弱を経過し，CT上腫瘍の消失を認めたと報告している．しかし放射線照射や化学療法の有効性を認める報告は少ない．

本腫瘍は病理組織学的に良，悪性を診断することが困難であるが，悪性の経過をとる例が多いことから，臨床上，悪性として取り扱うべきであると思われた．

文　献

1) Stout AP, Murray MR: Hemangiopericytoma. Ann Surg 116: 26—33, 1942
2) 田中　肇，長山正義，武田温裕ほか：骨盤腔内後腹膜部発生 Malignant Hemangiopericytoma の1例と本邦集計例の検討．日臨外医会誌　45：345—350，1984
3) 桜本敏夫，矢尾正祐，菅原敏道ほか：骨盤内後腹膜腔に発生した Hemangiopericytoma の1例．泌紀 35：131—136，1989
4) 石黒　望，田内美津子，清水一夫ほか：低血糖症状とインスリン様活性高値を伴った hemangiopericytoma の1症例．日内会誌　75：559—562，1986
5) 斎藤和夫，古畑哲彦，小川勝明ほか：後腹膜腫瘍の6例．日泌会誌　79：918—924，1988

6) 大西卓也, 吉岡寛康, 進藤　啓ほか：腎血管周皮細胞腫の 1 例. 臨放線　35：1097—1100, 1990
7) McMaster MJ, Soule EH, Ivins JC: Hemangiopericytoma: A clinicopathologic study and long-term follow up of patients. Cancer 36：2232—2244, 1975
8) 西村一男, 小川　修, 吉村直樹ほか：放射線治療が著効を示した後腹膜腔 Hemangiopericytoma の 1 例. 泌紀　30：809—815, 1984

A Case of Giant Hemangiopericytoma in the Retroperitoneal Cavity

Masahide Yamamoto, Hidetoshi Omori, Masanori Terashima, Masahiko Murakami, Senji Kanno, Kazuyoshi Saito[1], Tamotsu Sugai[2], Takayuki Suto[2] and Kosuke Sasaki[3]
First Department of Surgery[1], Division of Pathology Central Clinical Laboratory[2] and First Department of Pathology[3], Iwate Medical University School of Medicine

Hemangiopericytoma is a relatively rare type of tumor, which was first reported by Stout and Murray in 1942, and is thought be originated from the perithelium. This paper reports our recent experience with hemangiopericytoma in the retroperitoneum of a 55-year-old woman. Close examination led to a diagnosis of retroperitoneal sarcoma, and the patient underwent extirpation of the tumor in combination with left nephrectomy on July 5, 1991. Histopathological examination resulted in the final diagnosis of hemangiopericytoma. The postoperative course was favorable, and the patient was discharged on July 30. Thirty-four Japanese cases of hemangiopericytoma occurring in the retroperitoneum including our present case are discussed.

Reprint requests: Masahide Yamamoto　First Department of Surgery, Iwate Medical University School of Medicine
19-1 Uchimaru, Morioka, 020 JAPAN