日消外会誌　26（5）：1305～1309，1993年

門脈ガス血症を呈した急性腹症の3例

長崎記念病院外科
坂本　喜彦　　福井　　洋　　鶴長　泰隆
塩竈　利昭　　水谷　明正　　藤本　正博

門脈ガス血症は種々の消化器疾患に併発して出現する予後不良のまれな病態である．急性腹症に併発した成人門脈ガス血症を8か月間に3例経験し，いずれも早期手術で救命できた．症例1は19歳の男性．急性虫垂炎，汎発性腹膜炎で肝のほぼ全区域辺縁に高度の門脈ガスが認められた．症例2は69歳の女性．虚血性大腸炎で肝内側区域に門脈ガスを認めた．症例3は73歳の女性．絞扼性イレウスで回腸が1mにわたり絞扼されていた．肝右葉に門脈ガスを認めた．いずれの症例も門脈ガスは腹部単純X線写真では認められず，腹部超音波検査・computed tomographyで描出が可能で，その早期診断にはこれらが有用であった．また，われわれの症例では術後，門脈ガスが消失しており，術後早期にガスが消失する症例は予後良好と思われた．また本邦報告例25例の集計では，死亡率56.0％で，壊死腸管を有する症例，あるいはガスが肝外門脈系にまで及ぶ症例は予後不良であった．

Key word：portal venous gas with acute abdomen

I．はじめに

門脈ガス血症（portal venous gas 以下 PVG）は1955年 Wolfe と Evans[1]の報告以来，欧米では多くの報告があるが本邦では20数例を数えるにすぎない．今回われわれは急性虫垂炎，虚血性大腸炎，絞扼性イレウスの3例に PVG を認め手術により救命しえたので報告する．また，本邦報告例を集計し文献的考察を加えるとともにその発生機序，予後などについて言及する．

II．症　　例

症例1：19歳，男性

主訴：腹痛，嘔吐

現病歴：平成3年7月20日より回盲部痛，嘔吐があった．翌日腹痛が強くなり嘔吐も頻回になったため当院を受診し入院となった．

入院時現症：体格，栄養良，顔面苦悶状．血圧132/82，脈拍118/分（整）体温38.1℃貧血，黄疸なく胸部に異常所見を認めない．腹部は軽度膨隆し回盲部に圧痛および筋性防御を認めた．腸雑音は聴取されず肝，脾は触知しなかった．

入院時検査所見：白血球数11,800/mm³，CRP は強陽性で高度の炎症所見を示した．嘔吐により電解質が Na 134mEq/l，Cl 94mEq/l と軽度低下していた．肝機能は正常範囲であった．血液培養検査では菌は検出されなかった．

腹部単純X線：小腸係蹄は著しく拡張し鏡面形成を認め，麻痺性イレウスの像を呈していたが，肝内には異常陰影は認めなかった．

腹部超音波検査（以下 US）：肝内には，びまん性に air と思われる斑状の高エコーを多数認めた．門脈は同定しえなかった（**Fig. 1**）．

腹部 computed tomography（以下 CT）：US 後直ちに CT を行った．肝のほぼ全域に辺縁まで達する air-density の樹枝状陰影を認めた（**Fig. 2a**）．

手術所見：開腹すると膿性腹水を多量認め，虫垂周囲には膿瘍を形成していた．膿から E. coli と P. aeruginosa が検出された．虫垂は壊疽性で2か所で穿孔していた．虫垂間膜を含め可視範囲の腸間膜血管に気泡は認めなかった．

術後経過：術後36時間後の CT では門脈ガスは完全に消失していた（**Fig. 2b**）．麻痺性イレウスに対しイレウス管挿入，高圧酸素療法を施行し術後34日目に軽快退院した．なお，イレウス管挿入時に小腸造影と，それに引き続いて大腸の追跡透視を行ったが，異常所見は認めなかった．

症例2：69歳，女性

主訴：腹痛，下血

既往歴：10年前より糖尿病，心房細動，高血圧，狭

＜1993年1月13日受理＞別刷請求先：坂本　喜彦
〒852　長崎市坂本町7－1　長崎大学医学部第2外科

Fig. 1 Ultrasonogram reveals diffuse distribution of echogenic particles in the liver

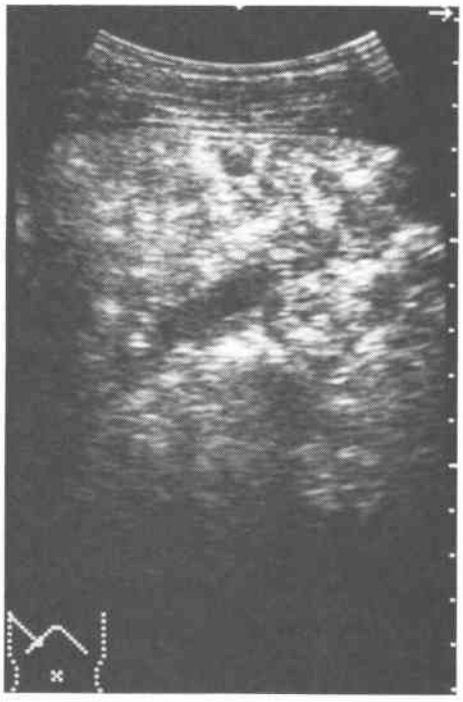

Fig. 2a CT scan shows numerous gas over the liver, extending outward nearly to the capsule (arrows)

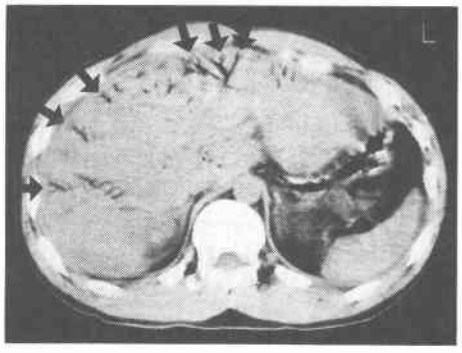

心症にて内服治療中

現病歴：平成3年9月30日より嘔気があった．昼頃vasovagal reflexによる意識消失があり倒れているところを家人に発見され当院に入院となった．意識はすぐ回復したが入院翌日腹痛，下血があり外科転科となった．

転科後現症：腹部は膨院しBlumberg徴候，筋性防御を認めた．

Fig. 2b CT scan 36 hours after operation demonstrates normal appearance of the liver

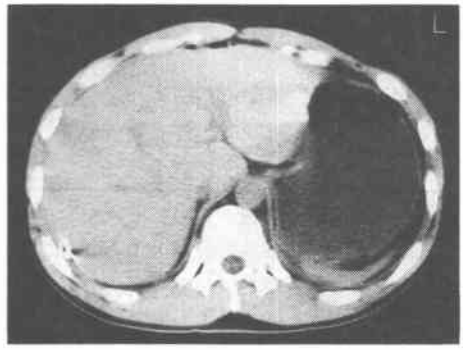

Fig. 3 Ultrasonogram shows bright reflective linear shadows in the medial segment of the liver (arrows)

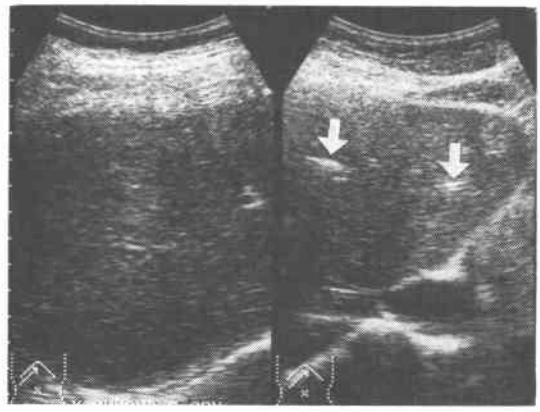

入院時検査所見：Hb 14.5g/dl, WBC 11,900/mm³, PLT 17.3×10⁴/mm³, 生化学検査ではBUN 26.0mg/dl, K 2.9mEq/l以外異常を認めなかった．血液培養では細菌は検出されなかった．

注腸検査：ガストログラフィンの注腸により右側横行結腸から上行結腸の虚血性大腸炎と診断した．門脈ガスは指摘できなかった．

腹部US：肝内側区域に門脈走行に一致して線状の高エコーを2か所に認めた（**Fig. 3**）．

腹部CT：肝S_4末梢に，辺縁まで達するair-densityの樹枝状陰影を認めた（**Fig. 4**）．

手術所見：混濁した血性の腹水を認めた．右結腸動脈の拍動は触知せずその支配領域である上行結腸から横行結腸右側にかけて浮腫状で黒色調を呈し壊死に

Fig. 4 CT scan shows peripheral distribution of gas in portal venous radicles, localizing in the medial segment of the liver (arrows)

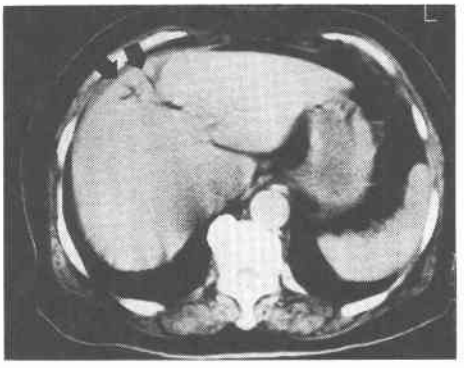

陥っていた．他の腸間膜動静脈には異常はなく右半結腸切除術を行った．術中採取した腹水の細菌培養は陰性であった．切除標本の組織学的診断はacute ischemic colitis with secondary infectionであった．

術後経過：術後48時間のCTでは肝S_4にみられた門脈ガスは消失していた．術後経過は良好で26日目に転快退院した．

症例3：74歳，女性

主訴：心窩部痛，嘔吐

既往歴：38歳時，子宮筋腫にて子宮摘出術　虚血性心疾患，心房中隔欠損症にて加療中

現病歴：平成4年2月8日より心窩部痛，嘔吐が出現し近医を受診したが，腹痛改善しないため当院内科に紹介入院となった．

イレウスの診断で保存的治療を行ったが，2月12日腹膜炎を併発し絞扼性イレウスが疑われたため手術目的で当科転科となった．腹部単純X線では門脈ガスを認めなかった．

検査所見：Hb 9.1g/dlと軽度の貧血を認め，白血球数は16,200/mm³と上昇していた．肝機能は異常なかったが，BUN 21.1mg/dl，クレアチニン2.5mg/dlと腎機能の軽度低下を認めた．

腹部US：肝右葉にairと思われる高エコースポットが散在し門脈ガスと思われた(**Fig. 5**)．なおCTは呼吸停止不能のため門脈ガスは描出できなかった．

開腹所見：少量の血性腹水が貯留しており，索状物により回腸が絞扼され暗赤紫色調を呈していた．絞扼を解除したが色調の変化が認められなかったため，回盲部を含め壊死部小腸を切除した．組織学的診断は

Fig. 5 Ultrasonogram shows echogenic particles scattered in the right lobe of the lever (arrows)

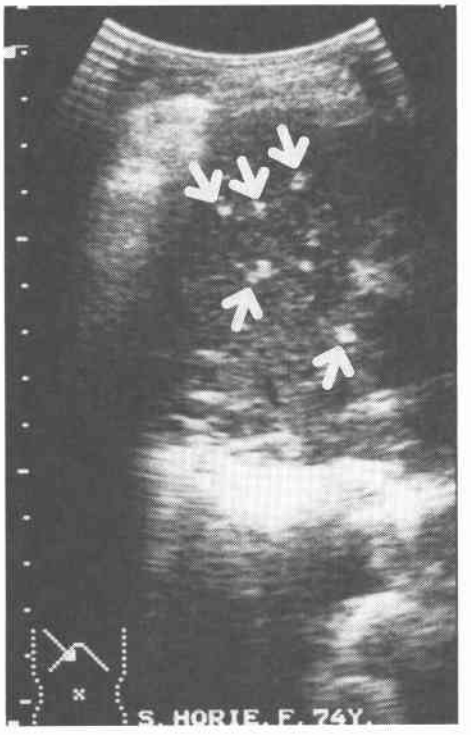

hemorrhagic necrosis with secondary purulent enterocolitisであった．

術後経過：術後のUSでは門脈ガスは消失していた．患者は肺炎を併発したが術後99日目に軽快退院した．

III. 考　察

PVGは，欧米では新生児壊死性腸炎など小児例を含めると約150例の報告がある．成人例では1960年にSusmanら[3]が上腸間膜動脈血栓症の1例を報告したのが最初で，その後約100例の報告をみる．予後不良の徴候とされ，Liebmanら[4]によればその死亡率は75%に及び，Bloomら[5]は虚血により腸管壊死をきたした場合にかぎれば死亡率は90%をこえるとしている．本邦ではわれわれが検索しえた範囲では1974年の福島ら[6]の報告以来29例を数えるにすぎない．今回この29例のうち原疾患，ガスの分布，予後などの記載のある22例に，自験例3例を加えて本邦での成人PVG 25例を検討した(**Table 1**)．

年齢分布は19歳から87歳に及び，平均年齢は54.6歳であった．男女比は17：8と男性に多くみられた．25

Table 1 Review of the literatures on PVG in Japan

Case	Year	Author	Age	Sex	Pathology	Bowel necrosis	Extrahepatic PVG*	Prognosis
1	1974	Fukushima	62	M	SMA** thrombosis	+	+	dead
2	1975	Bandou	29	F	Bowel necrosis, Diabetes Mellitus	+	+	dead
3	1977	Tsunashima	60	M	Strangulated ileus	+	+	alive
4	1979	Yamaguchi	27	F	Ulcerative colitis	−	+	alive
5	1981	Okayama	46	F	Strangulated ileus	+	−	dead
6	1983	Aikawa	54	M	Necrotizing enteritis	+	+	dead
7	1984	Ariga	46	F	Strangulated ileus	+	+	dead
8	1984	Ariga	55	M	SMA thrombosis	+	−	dead
9	1986	Shiozaki	42	M	SMA thrombosis	+	−	dead
10	1986	Shiozaki	75	M	Traumatic perforation of the bowel	+	−	dead
11	1986	Noike	65	M	Septicemia	−	−	dead
12	1986	Kato	57	M	SMA thrombosis	+	+	dead
13	1986	Saitou	45	M	Perforation of duodenal ulcer	−	−	alive
14	1986	Sou	73	M	Non-occlusive mesenteric infarction	+	+	alive
15	1986	Hirooka	47	M	Peripancreatic abscess	−	−	alive
16	1987	Ishida	36	M	Colon cancer	−	+	dead
17	1988	Kokubu	67	M	Bowel necrosis	+	+	dead
18	1988	Kokubu	42	M	Ischemic colitis	+	−	alive
19	1988	Ishikawa	42	M	Rupture of esophageal varices	+	+	dead
20	1989	Miyagi	76	F	Acute emphysematous pancreatitis	−	−	dead
21	1990	Shiomi	87	F	Non-occlusive mesenteric infarction	+	−	alive
22	1991	Takahashi	69	M	Gastric ulcer	−	−	alive
23	1992	our case 1	19	M	Acute appendicitis	−	−	alive
24	1992	our case 2	69	F	Ischemic colitis	+	−	alive
25	1992	our case 3	74	F	Strangulated ileus	+	−	alive

* : Portal Venous Gas
** : Superior Mesenteric Artery

Table 2 Clinical review of our cases

	Case 1	Case 2	Case 3
age & sex	19 M	69 F	74 F
diagnosis	acute appendicitis	Ischemic colitis	strangulated ileus
operative procedure	appendectomy	rt hemicolectomy	partial resection of the small intestine
demonstration of PVG on : X-P	−	−	−
US	+	+	+
CT	+	+	?
bacterial culture	−	−	?
disappearance time of PVG after operation	36 hour	48 hour	?

例の原疾患のうち腸管循環不全による腸管壊死例が25例中17例（68.0%）と多数を占めた．診断方法は腹部単純X線によるもの11例，US, CTのいずれかによるもの10例，開腹時視診によるもの4例であった．1986年以降はUS, CTによる診断例が17例中11例(64.7%)を占めている．われわれの症例は3例とも腹部単純X線では診断できず，US, CTで門脈ガスを認めている．胆管内ガスとの鑑別点について，Sisk[7]は肝辺縁より2 cm以内のガス像は門脈ガスと診断してよいとしている．予後については25例中14例が死亡しており死亡率は56.0%と欧米の報告よりやや低かった．腸管壊死例は17例中11例（64.7%），非腸管壊死例は8例中3例（37.5%）が死亡し腸管壊死例の予後が不良であった．死亡率を1987年以降の12例でみると4例が死亡，死亡率は33.3%で腸管壊死例でも救命例が増加している．Friedmanら[8]は腹部外傷による回盲部の虚血性壊死例で，腹部症状よりもPVGが先行した症例を報告し，かかる症例にPVGを認めた場合早期開腹の適応であり，CTがその診断に有用であったと述べている．

ガスの分布と予後の相関について検討した．ガスが肝内門脈に限局したものを肝内型，門脈本幹，腸間膜静脈，あるいは大循環系にまで認められたものを肝外型（肝内門脈ガスの有無は問わない）とすると肝内型は14例，肝外型は11例であった．予後は肝内型6例，肝外型8例が死亡し，死亡率はおのおの42.9%, 72.7%

と肝外型の方が予後不良であった．ガスの消失時期と予後との関連については記載のある報告が少なく十分な検討はできなかったが，死亡例の多くはガスの消退はみられないようである[9]．われわれの症例1は術後36時間後，症例2は48時間後にガスの消失が確認され，術後早期に消失をみる症例は予後良好と思われた．本症の発生機序についてLiebmanら[4]は，①粘膜損傷，②腸管拡張，③敗血症の3者がその発生に重要であると述べている．山口[10]は①，②について実験的に検討し，"air-embolism"がPVGの本態と述べている．症例2，症例3は腸管壊死があり，損傷粘膜からのairが門脈ガスの成因と推測されるが，症例1については腹腔内膿瘍による敗血症に起因するのか，穿孔部からの"air-embolism"なのか不明である．PVGは壊死腸管の存在を示唆する場合が多く患者の全身状態を把握しつつ早急に外科的治療を要する病態である．また，極めてまれな病態とされるが，症例1や胃潰瘍[11]のようにありふれた疾患にも発生しており急性腹症の初期診痛に際し注意が必要である．

文　献

1) Wolfe JN, Evans WA: Gas in the portal veins of the liver in infants. Am J Roentgenol 74: 486—489, 1955
2) Griffiths DM, Gough MH: Gas in the hepatic portal veins. Br J Surg 73: 172—176, 1986
3) Susman N, Senturia HR: Gas embolization of the portal venous system. Am J Roentgenol 83: 847—850, 1960
4) Liebman PR, Patten MT, Manny J et al: Hepatic portal venous gas in adults: Ann Surg 187: 281—287, 1987
5) Bloom RA, Lebensart PD, Levy P et al: Survival after ultrasonographic demonstration of portal venous gas due to mesenteric artery occulusion. Postgrad Med J 66: 137—139, 1990
6) 福島恒男，阿部哲夫，鬼頭文彦ほか：門脈ガス血症，腸間膜血行不全との関連について．臨外 29: 1123—1126, 1974
7) Sisk PB: Gas in the portal venous system. Radiology 77: 103—107, 1961
8) Friedman D, Flancbaum L, Ritter E et al: Hepatic portal venous gas identified by computed tomography with blunt abdominal trauma. J Trauma 31: 290—291, 1991
9) 有賀長規，伊利なつき，田島廣之ほか：門脈ガス血症の2例．臨放線 29: 307—310, 1984
10) 山口敏郎：門脈ガス血症の発生機序に関する実験的研究．日消外会誌 13: 1260—1270, 1980
11) 高橋　均，岡本良邦，橋本祥格ほか：急性胃拡張を伴う胃潰瘍に併発した門脈ガス血症の1例．日消病会誌 88: 82—86, 1991

Three Cases of Portal Venous Gas Associated with Acute Abdomen

Yoshihiko Sakamoto, Hiroshi Fukui, Yasutaka Tsurunaga, Toshiaki Shiogama, Akimasa Mizutani and Masahiro Fujimoto
Department of Surgery, Nagasaki Memorial Hospital

Portal venous gas (PVG) seems to occur in a variety of digestive diseases, and has a grave prognosis. We have had three cases of PVG in adults associated with acute abdomen during an eight-month period. Case 1, a 19-year-old man, was diagnosed as having panperitonitis due to perforation of acute appendicitis. Abdominal computed tomography (CT) demonstrated a characteristic gas pattern in the peripheral region of the liver, indicating PVG. In case 2, a 69-year-old woman with ischemic colitis, peripheral distribution of gas within the liver was shown in the medial segment. Case 3, a 74-year-old woman, was diagnosed as having hemorrhagic necrosis of the ileum which resulted from strangulation. She underwent ultrasonography (US), which showed echogenic particle in the right lobe of the liver. CT scan and US of the liver may be better for the detection of PVG than plain X-ray examination. We suggest that the prognosis of these cases in which PVG disappeared in the early postoperative period is good. In this study, 25 cases reported in Japan were reviewed. The overall mortality rate was 56.0%. The prognosis was poor in cases of bowel necrosis or extrahepatic portal vein.

Reprint requests: Yoshihiko Sakamoto Second Department of Surgery, Nagasaki University School of Medicine
7-1 Sakamoto-machi, Nagasaki, 852 JAPAN