日消外会誌　26（7）：1983～1989，1993年

間質結合織の多寡からみた胃低分化型腺癌の臨床病理学的特徴と術後遠隔成績に関する検討

神戸大学第1外科，近畿大学第2外科*

河村　史朗　　加藤　道男*　　森下　　透　　大野　伯和
船坂　真里　　中村　　毅　　斉藤　洋一

胃の低分化型腺癌511例を間質結合織の多寡により髄様型（91例），中間型（148例），および硬性型（272例）に分類し，このうち髄様型と硬性型について臨床病理学的特徴および予後を比較検討した．さらに髄様型ではリンパ球浸潤による術後遠隔成績に関しても検討を加えた．その結果，髄様型は高齢者，男性，胃癌取扱い規約によるA領域，肉眼型の1，2型，ps（－），n_4，stage Iが多くみられた．一方，硬性型では若年者，女性，全領域に広がるもの，肉眼型の3，4型，ps(＋)，stage IIIが多くみられた．肉眼型腹膜播種および肝転移の頻度は両型間に差はなかった．両型の術後遠隔成績はstage別，ps別に有意差を認めず，間質量の多寡は予後に影響を及ぼさなかった．しかしながら，髄様型においてリンパ球浸潤を伴う症例はps（－）症例に限ると伴わない症例より予後が良好の傾向を示した．

Key words: medullary type of gastric carcinoma, scirrhous type of gastric carcinoma, lymphocytic infiltration

はじめに

胃癌の中でも腺腔形成のほとんど認められない低分化型腺癌および印環細胞癌は一般に豊富な間質を伴い，腹膜播種をきたしやすい[1]といわれてきたが，低分化型腺癌の中でも間質が乏しく，髄様もしくは充実性に発育するもの（髄様型）は肝転移をきたしやすいこと[2)~9)]が報告されている．一方，低分化型腺癌髄様型の中には病巣内に著明なリンパ球浸潤を伴う癌が存在し，その予後は良好である[10)~12)]といわれている．今回，われわれは胃癌の中の低分化型腺癌を胃癌取扱い規約[13)]に従って髄様型，中間型，および硬性型に分類し，このうち髄様型と硬性型について臨床病理学的特徴および予後を比較し，胃の低分化型腺癌において間質結合織がそれらに及ぼす影響を検討した．さらに髄様型についてはリンパ球浸潤の有無より2群に分類し，同様に比較検討した．

対象および方法

1965年から1991年までの27年間に教室で初回治療した胃癌切除症例1,445例を胃癌取扱い規約[13)]に従って分類し，主病巣の組織所見が主に低分化型腺癌（por）であった511例を対象とした．このうち髄様型は91例（17.8%），中間型は148例（29.0%），硬性型は272例（53.2%）であり（**Table 1**），髄様型と硬性型について臨床病理学的特徴および予後を比較した．さらに低分化型腺癌髄様型91例についてリンパ球浸潤の有無により2群に分類し，両群間の比較を行った．なお，リンパ球浸潤を病巣全体に認め，癌細胞巣面積と同程度あるいはそれ以上存在するものをリンパ球浸潤ありとした（**Fig. 1**）．

なお，病理組織学的項目は胃癌取扱い規約[13)]に従い，統計学的有意差の検定にはχ^2検定およびt検定を用いた．術後累積生存率はKaplan-Meier法により算出し，有意差検定は一般化Wilcoxon testにより行った．

成　　績

1．低分化型腺癌における髄様型と硬性型の比較

1）年齢および性

平均年齢は髄様型61.4±10.7歳，硬性型53.3±13.1歳であり，硬性型では若年者が多いのに対して髄様型では高齢者が多かった（$p<0.01$）．男女比は髄様型3.79：1，硬性型0.99：1で，髄様型では圧倒的に男性が多く，硬性型では男女ほぼ同頻度であった（p<

＜1993年3月3日受理＞別刷請求先：河村　史朗
〒650　神戸市中央区楠町7－5－2　神戸大学医学部第1外科

Table 1　Patients of poorly differentiated adenocarcinoma

Medullary type		91 (17.8%)	
	Lymphocytic infiltration (+)		14 (15.4%)
	Lymphocytic infiltration (−)		77 (84.6%)
Intermediate type		148 (29.0%)	
Scirrhous type		272 (53.2%)	
Total		511 (100.0%)	

No. of patients (%)

Fig. 1　Poorly differentiated adenocarcinoma of the stomach showing medullary growth pattern with lymphocytic infiltration (upper) and without lymphocytic infiltration (lower) (H.E. ×100)

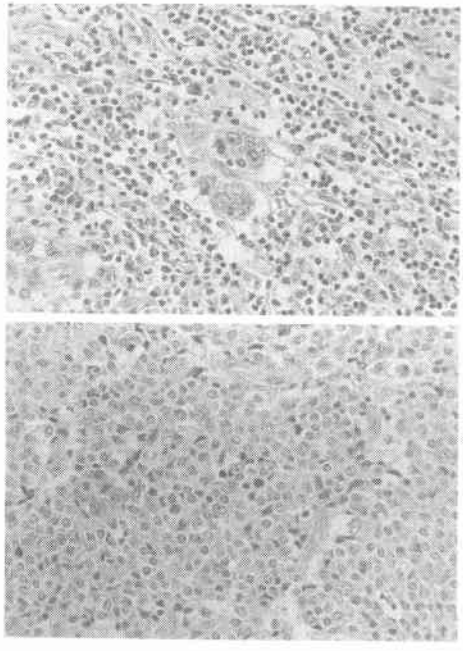

0.01).

2) 占居部位

胃癌取扱い規約[13]により占居部位をA，AMをA群，MA，M，MCをM群，CM，CをC群，AMC，MAC，MCA，CMAを全群とした．髄様型ではA群43例（47.3%）とA領域に多く，硬性型では全群61例（22.4%）と3領域に広がっている症例が有意に多かった（$p<0.01$）（**Table 2**）．

3) 肉眼型と大きさ

髄様型では2型が50例（54.9%）と最も多く，以下3型19例（20.9%），1型9例（9.9%）で，4型はわずかに1例（1.1%）であった．硬性型では3型112例（41.2%），4型78例（28.7%）と浸潤型が多かった（$p<0.01$）（**Table 3**）．

Table 2　Location of poorly differentiated adenocarcinoma

	Medullary type	Scirrhous type	
A	43 (47.3)**	81 (29.8)	** $p<0.01$
M	23 (25.3)	81 (29.8)	
C	19 (20.9)	49 (18.0)	
Whole	6 (6.6)	61 (22.4)**	

No. of patients (%)

Table 3　Gross type of poorly differentiated adenocarcinoma

	Medullary type	Scirrhous type	
Type 0	7 (7.7)	11 (4.0)	** $p<0.01$
Type 1	9 (9.9)**	2 (0.7)	
Type 2	50 (54.9)**	21 (7.7)	
Type 3	19 (20.9)	112 (41.2)**	
Type 4	1 (1.1)	78 (28.7)**	
Type 5	5 (5.5)	48 (17.6)**	

No. of patients (%)

また腫瘍の最大径の平均値は髄様型7.8±3.4cm，硬性型9.0±4.6cmで，硬性型の方が有意に大きかった（$p<0.05$）．

4) 壁深達度

髄様型ではseが36例（39.6%），si，seiが17例（18.7%）と深達度の高度な症例も多かったが，pm 12例（13.2%），ssα，βが19例（20.9%）とps（−）症例も多くみられた．硬性型ではssγ 29例（10.7%），se 190例（69.9%），si，sei 25例（9.2%）とps（+）症例が圧倒的に多かった（$p<0.01$）（**Table 4**）．

5) リンパ節転移

組織学的リンパ節転移陽性率は髄様型75.8%，硬性型74.6%と差はなかったが，転移の程度でみると髄様型ではn_4が16例（17.6%）と転移の高度な症例が有意

Table 4 Depth of invasion of poorly differentiated adenocarcinoma

	Medullary type	Scirrhous type	
m	0 (0.0)	0 (0.0)	* p<0.05
sm	7 (7.7)	11 (4.0)	** p<0.01
pm	12 (13.2)**	15 (5.5)	
ssα, β	19 (20.9)**	2 (0.7)	
ssγ	0 (0.0)	29 (10.7)**	
se	36 (39.6)	190 (69.9)**	
si, sei	17 (18.7)*	25 (10.3)	
ps (−)	38 (41.8)**	28 (10.3)	** p<0.01
ps (+)	53 (58.2)	244 (89.7)**	

No. of patients (%)

に多かった（p<0.01）．両型の壁深達度に差を認めるため，ps別に検討したところ，ps（−）ではリンパ節転移陽性率，転移程度ともに両型間に差は認めなかった．一方，ps（+）ではリンパ節転移陽性率に有意差を認めなかったが，転移程度では髄様型にn_4が有意に多かった（p<0.01）（**Table 5**）．

6）腹膜播種および肝転移

肉眼的腹膜播種陽性は髄様型では11例(12.1%)，硬性型では45例（16.5%）と有意差はなく，腹膜播種の程度においても，髄様型ではP_1，P_2，P_3がそれぞれ6例（6.6%），3例（3.3%），2例（2.2%），硬性型ではそれぞれ14例(5.1%)，16例(5.9%)，15例(5.5%)と有意差はなかった．

肉眼的肝転移陽性は髄様型では4例（4.4%），硬性型では6例(2.2%)と有意差はなく，肝転移の程度においても，髄様型ではH_1，H_2，H_3がそれぞれ3例(3.3%)，1例(1.1%)，0例(0.0%)，硬性型ではそれぞれ5例(1.8%)，0例（0.0%），1例（0.4%）と有意差はなかった．

7）脈管侵襲およびINF

静脈侵襲についてみると，硬性型の陽性率33.1%に対して髄様型の陽性率は65.9%と有意に高率であった（p<0.01）．リンパ管侵襲についても硬性型の陽性率69.9%に対して髄様型の陽性率は86.8%と有意に高率であった（p<0.01）．

INFについてみると，髄様型ではINFα 29.7%，INFβ 53.8%とINFα，βが多く，硬性型ではINFγ 97.0%とほとんどの症例がINFγであった（p<0.01）（**Table 6**）．

8）組織学的進行程度

両型ともstage III, IVの割合が多かったが両型を比較すると髄様型ではstage I（17.6%）が，硬性型ではstage III（52.6%）が多かった（p<0.01）（**Table 7**）．

9）術後遠隔成績

両型の累積生存率をKaplan-Meier法で求めると，5年生存率は髄様型44.6%，硬性型31.0%と髄様型の生存率の方が高かったが，有意差は認められなかった．両型の背景因子が異なるためstage別に両型の累積生存率を求めたところ，髄様型stage I, II, III, IVの5年生存率はそれぞれ91.7%，80.0%，40.0%，23.2%，硬性型ではそれぞれ85.2%，79.1%，29.8%，7.6%と有意差は認めなかった．同様にps別に求めたところ，髄様型ps（−），ps（+）の5年生存率はそれぞれ74.9%，23.7%，硬性型ではそれぞれ84.4%，25.0%で有意差はなかった．

2．低分化型腺癌におけるリンパ球浸潤の有無別比較

低分化型腺癌髄様型症例のうち，リンパ球浸潤を伴う症例は14例(15.4%)，伴わない症例は77例(84.6%)であった（**Table 1**）．

1）背景因子

リンパ球浸潤有無別背景因子についてみると予後的漿膜面因子（ps），組織学的リンパ節転移（n），肉眼的腹膜播種（P），肉眼的肝転移（H），組織学的進行程度（stage）など予後に影響を与える可能性の高い背景因

Table 5 Lymph node metastasis of poorly differentiated adenocarcinoma

	Medullary type			Scirrhous type		
	total	ps (−)	ps (+)	total	ps (−)	ps (+)
n (−)	22 (24.2)	16 (42.1)	6 (11.3)	69 (25.4)	17 (60.7)	52 (21.3)
n1 (+)	23 (25.3)	7 (18.4)	16 (30.2)	91 (33.5)	6 (21.4)	85 (34.8)
n2 (+)	23 (25.3)	10 (26.3)	13 (24.5)	77 (28.3)	5 (17.9)	72 (29.5)
n3 (+)	7 (7.7)	1 (2.6)	6 (11.3)	23 (8.5)	0 (0.0)	23 (9.4)
n4 (+)	16 (17.6)**	4 (10.5)	12 (22.6)**	12 (4.4)	0 (0.0)	12 (4.9)

No. of patients (%) ** p<0.01

Table 6　Vascular invasion and INF of poorly differentiated adenocarcinoma

	Medullary type	Scirrhous type	
v0	31 (34.1)	182 (66.9)**	** p<0.01
v1	44 (48.4)**	75 (27.6)	
v2	13 (14.3)**	12 (4.4)	
v3	3 (3.3)	3 (1.1)	
ly0	12 (13.2)	82 (30.1)**	* p<0.05
ly1	40 (44.0)	97 (35.7)	** p<0.01
ly2	19 (20.9)	57 (21.0)	
ly3	20 (22.0)*	36 (13.2)	
INFα	27 (29.7)**	2 (0.7)	** p<0.01
INFβ	49 (53.8)**	6 (2.2)	
INFγ	15 (16.5)	262 (97.0)**	

No. of patients (%)

Table 7　Histological stage of poorly differentiated adenocarcinoma

	Medullary type	Scirrhous type	
stage I	16 (17.6)**	17 (6.3)	** p<0.01
stage II	6 (6.6)	26 (9.6)	
stage III	30 (33.0)	143 (52.6)**	
stage IV	39 (42.9)	86 (31.6)	

No. of patients (%)

Table 8　Clinicopathological findings of medullary type in relation to lymphocytic infiltration

	Lymphocytic infiltration		
	(−)	(+)	
ps (−)	33 (42.9)	5 (35.7)	n.s.
ps (+)	44 (57.1)	9 (64.3)	
n (−)	18 (23.4)	4 (28.6)	n.s.
n1 (+)	21 (27.3)	2 (14.3)	
n2 (+)	20 (26.0)	3 (21.4)	
n3 (+)	7 (9.1)	0 (0.0)	
n4 (+)	11 (14.3)	5 (35.7)	
P0	67 (87.0)	13 (92.9)	n.s.
P1	6 (7.8)	0 (0.0)	
P2	3 (3.9)	0 (0.0)	
P3	1 (1.3)	1 (7.1)	
H0	73 (94.8)	14 (100.0)	n.s.
H1	3 (3.9)	0 (0.0)	
H2	1 (1.3)	0 (0.0)	
H3	0 (0.0)	0 (0.0)	
stage I	13 (16.9)	3 (21.4)	n.s.
stage II	6 (7.8)	0 (0.0)	
stage III	25 (32.5)	5 (35.7)	
stage IV	33 (42.9)	6 (42.9)	

No. of patients (%)

Fig. 2　Postoperative survival curves of medullary type in relation to lymphocytic infiltration

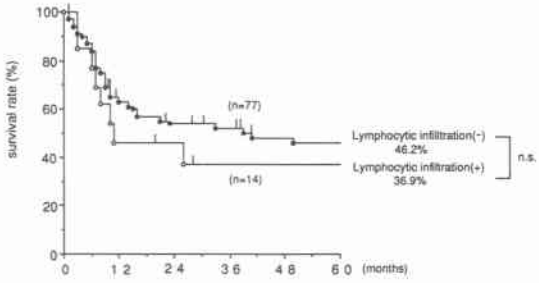

Fig. 3　Postoperative survival curves of medullary type showing ps (−) in relation to lymphocytic infiltration

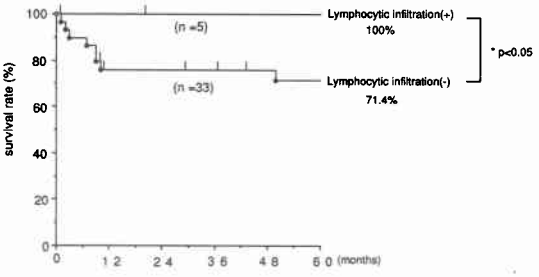

子には両群間で差はなかった（**Table 8**）.

2）術後遠隔成績

両群の累積生存率を比較すると，5年生存率はリンパ球浸潤を伴う群が36.9%，伴わない群が46.2%とリンパ球浸潤を伴う群が伴わない群より若干予後不良の傾向を示したが有意差はなかった（**Fig. 2**）.

ところが，ps（−）症例に限ってみると背景因子には差を認めないが，5年生存率はリンパ球浸潤を伴う群が100%，伴わない群が70.3%で，両生存率曲線の間にも有意差が認められた（$p<0.05$）（**Fig. 3**）.

考　察

胃の低分化型腺癌では腺腔形成はほとんど認められず，一般に豊富な間質を伴い，腹膜播種をきたしやすく肝転移は少ない[1]といわれてきた．ところが近年，低分化型腺癌の中でも間質が乏しく，髄様もしくは充実性に発育するものは肝転移が多い[2)~9)]と報告されており，胃癌の臨床病理学的特徴における間質量の意義が見直されている．

今回，われわれは間質量の低分化型腺癌における臨床病理学的意義を明らかにする目的で，低分化型腺癌を間質結合織の多寡により髄様型，中間型，および硬

性型に分類し，このうち髄様型と硬性型についてその臨床病理学的特徴および予後を比較検討した．

性別では髄様型は男性，硬性型は女性に多く，年齢では髄様型は高齢者，硬性型では若年者に多い[2)5)8)9)]とされているが，われわれの検索結果でも髄様型は男性に多く，硬性型は女性が男性とほぼ同頻度であり，平均年齢は髄様型は61.4歳，硬性型は53.3歳と髄様型の方が高齢者に多く，性および加齢という因子が組織学的特徴に関与していると考えられる．

占居部位についてみると，髄様型はA領域に多く，硬性型では3領域に広がっている症例が比較的多かった．高橋ら[14)]は発生部位の胃粘膜状態と間質反応とを関連づけ，胃癌全体において髄様型ではA領域が，硬性型では全領域に広がっている症例が多かったと報告している．われわれの結果でも低分化型腺癌に限っているが，同様の傾向がみられ，硬性型では横の広がりを特徴とする結果と推察される．

肉眼型については，紀藤ら[2)]は髄様型では2型が，硬性型では4型が多いと述べている．また，甲田ら[15)]は髄様型では2型が，硬性型では3，4型が多いと述べている．われわれの結果でも髄様型では2型が最も多く，1型と合わせると限局型が64.8%を占めていた．一方，硬性型では3，4型に多く，合わせて浸潤型が79.9%を占めていた．また組織学的に髄様型ではINFα, βが多く，硬性型ではほとんどがINFγであることもこれらの結果を反映していると思われる．一般的に低分化型腺癌では浸潤型が多く，腫瘍の辺縁を明確に示すことが困難であるため，胃切離線と腫瘍辺縁との距離を分化型腺癌に比べて長くとることが多い．しかしながら，低分化型腺癌の中でも髄様型は限局型をとることが多いため，胃切離線の決定に苦慮することは少なく，胃を大きく切除する必要性は少ないと思われる．また，大きさについては，硬性型の方が有意に大きく，これは硬性型では占居部位が全領域に広がる症例が多く，しかも肉眼型においては浸潤型が多いことに一致している．

壁深達度については，広瀬ら[5)]は髄様型ではps(−)が，硬性型ではseまたはseiが多いと報告している．われわれの結果でも硬性型ではssγを含めps(+)が89.7%とほとんどであり，髄様型では比較的ps(−)も多かったがps(+)も57.1%とかなり進行した症例も多く存在し，必ずしも髄様型の深達度が浅いとはいえないと思われた．

リンパ節転移陽性率については，従来の報告では両型間に明らかな差は認められない[2)8)]．われわれの検討でも転移率は両型ともほぼ同頻度であったが，転移の程度をみると髄様型ではn_4が有意に多かった．両型の壁深達度に差を認めるため，ps別に検討したところ，ps(−)においてはリンパ節転移陽性率，転移程度ともに両型間に差は認めず，一方ps(+)においてはリンパ節陽性率に差は認めないが，転移程度をみると髄様型にn_4が有意に多かった．またわれわれの結果ではリンパ管侵襲においても髄様型の方がより高度であり，同様の報告[5)8)]もなされていることから，髄様型ではps(+)症例において遠隔へのリンパ節転移をきたしやすい傾向にあると考えられた．

腹膜播種，肝転移については，紀藤ら[2)]や広瀬ら[5)]は髄様型では肝転移が，硬性型では腫瘍播種が多く，また再発形式においても同様の傾向がみられると報告している．われわれの結果では手術所見に限られているが，両型間で腹膜播種，肝転移の頻度に有意差は認められなかった．しかし髄様型は静脈侵襲の高度な症例が多く，転移形式としては肝転移が多い可能性があり，硬性型では静脈侵襲が軽度な症例が多く，肝転移は少ない可能性があることから，今後，再発形式を詳細に検討して転移形式を分析する必要があると考えている．

組織学的進行程度についてみると，髄様型ではstage Iが比較的多いが，これは壁深達度のpm，ssα, βが多いことが一因となっていると思われる．一方，硬性型ではstage IIIが最も多かったが，これは壁深達度のseが多いことを示す結果と考えられ，進展様式や転移傾向の差を示していると思われた．

術後遠隔成績については，髄様型の方が予後が良好と報告されており[2)5)11)15)]，その理由としては硬性型の方が高度進行例が多いためと考えられている．しかしわれわれの結果では5年生存率が髄様型44.6%，硬性型31.0%と髄様型の生存率の方が高かったが有意差はなかった．これはわれわれの症例では他の報告例と比べると髄様型でもn_4, se, seiなど高度進行例が有意に多いためと思われる．一方，両型間で壁深達度，リンパ節転移，stageなど予後に影響を与える可能性の高い背景因子が異なるため，stage別，ps別に5年生存率を算出して検討したところ，両型間に有意差はなかった．以上より同じ進行程度であれば，両型の予後に差はない，すなわち低分化型腺癌では間質量の多寡は術後遠隔成績に影響を及ぼさないと考えられた．

以上，胃の低分化型腺癌においては従来から指摘さ

れているように，髄様型と硬性型では病巣の広がりの程度，予後的漿膜面因子の有無，リンパ節転移の程度など明らかに異なった特徴を有しており，胃低分化型腺癌の手術に際しては術中所見よりその間質量の多寡を十分に把握し，硬性型では病巣の広がりを過小評価することなく胃切除範囲を決定し，また髄様型では取り残しのない十分なリンパ節郭清を行うなど，切除範囲や郭清範囲を適切に選択するべきであると考えられる．

ところで，渡辺ら[10]は胃癌において病巣内に著明なリンパ球浸潤を伴う癌が存在することに注目し，gastric carcinoma with lymphoid stromaと定義づけている．このような癌は低分化型腺癌髄様型に多くみられ，予後が良好といわれている．そこで，われわれは低分化型腺癌髄様型においてリンパ球浸潤が予後に及ぼす影響を明らかにする目的で，低分化型腺癌髄様型をリンパ球浸潤の有無により2群に分類し，それぞれの予後を比較検討した．リンパ球浸潤を病巣全体に認め，癌細胞巣面積と同程度以上生存するものをリンパ球浸潤ありとしたところ，すべての症例が渡辺のいうgastric carcinoma with lymphoid stromaに相当した．リンパ球浸潤を伴う群と伴わない群の間には予後に影響を与える可能性の高い背景因子に全く差はなく，両群の累積生存率を求めるとリンパ球浸潤を伴う群が伴わない群より若干予後が不良な傾向を示したが，有意差はなかった．リンパ球浸潤を伴う胃癌の予後に関しては，渡辺ら[10]はpmを越えた症例において，また源ら[11]，岩下ら[12]はpm以上の症例においてリンパ球浸潤を伴う群が伴わない群より有意に予後が良好であったと報告している．しかし，われわれの結果では漿膜に浸潤している症例を含めると予後に差はなかったが，ps（－）症例に限ってみると症例数は少ないが，リンパ球浸潤を伴う群が予後が良好の傾向があった．これはps（＋）症例では両群ともに高度進行例，とくにn_3，n_4症例が多く，リンパ球浸潤はもはや予後に影響を及ぼさないためと考えられる．すなわちリンパ球浸潤はps（－）のような比較的早期の胃癌では術後遠隔成績を良好にさせる因子となる可能性があると考えられる．今後，症例を重ねてさらに検討する必要があると思われる．

本論文の要旨の一部は第57回胃癌研究会（平成3年，東京）において発表した．

文　献

1）中村恭一：胃癌の構造．医学書院，東京，1982, p5—51
2）紀藤　毅，山田栄吉，宮石成一ほか：進行胃癌における組織型からみた手術成績．外科　43：1041—1046，1981
3）木村　修，万木英一，岡本恒之ほか：肝転移・肝再発のみられた胃癌の病理組織学的特徴—とくに髄様型低分化腺癌について．癌の臨　30：131—137，1984
4）Kaibara N, Kimura O, Nishidoi H et al: High incidence of metastasis in gastric cancer with medullary growth pattern. J Surg Oncol 28：195—198，1985
5）広瀬和郎，向　仁一，松本俊彦ほか：間質結合織の程度からみた胃の低分化腺癌の臨床病理学的検討．日消外会誌　20：849—855，1987
6）曽和融生，加藤保之，芳野裕明ほか：肝転移胃癌の検討—とくに髄様型低分化腺癌と核DNAとの関連について．日消外会誌　21：32—37，1988
7）丸山道生，北村正次，荒井邦佳ほか：低分化型充実性胃癌の臨床病理学的検討．癌の臨　35：905—911，1989
8）大下裕夫，田中千凱，深田代造：充実型低分化胃癌の臨床病理学的検討．日消外会誌　25：775—781，1992
9）藍沢喜久雄，多田哲也，鈴木　聡ほか：髄様増殖性低分化型胃癌の臨床病理学的検討．日消外会誌　25：2903—2913，1992
10）Watanabe H, Enjoji M, Imai T: Gastric carcinoma with lymphoid stroma. Cancer 38：232—243，1976
11）Minamoto T, Mai M, Watanabe K et al: Medullary carcinoma with lymphocytic infiltration of the stomach. Cancer 66：945—952，1990
12）岩下明徳，植山敏彦，山田　豊ほか：胃のリンパ球浸潤性髄様癌（medullary carcinoma with lymphoid stroma）の臨床病理学的検索．胃と腸　26：1159—1166，1990
13）胃癌研究会編：胃癌取扱い規約．改訂第11版，金原出版，東京，1985
14）高橋　豊，磨伊正義，荻野知巳ほか：間質反応からみた胃癌の生物学的特性．癌の臨　35：1011—1015，1989
15）甲田腎治，喜納　勇：胃低分化腺癌（por）の亜分類の臨床病理学的研究．胃と腸　26：1167—1172，1991
16）喜納　勇：消化管の癌の組織分類と予後．癌と化療　4：1203—1209，1977

A Study of Clinicopathological Findings and Postoperative Survival of Poorly Differentiated Adenocarcinoma of the Stomach in View of Amount of Interstitial Connective Tissue

Shiro Kawamura, Michio Kato, Tohru Morishita, Masakazu Ohno, Masato Funasaka, Takeshi Nakamura and Yoichi Saitoh
First Department of Surgery, Kobe University School of Medicine

A total of 511 patients with poorly differentiated adenocarcinoma of the stomach were histologically classified into medullary type (91 cases), intermediate type (148 cases), and scirrhous type (272 cases) based on the amount of interstitial connective tissue. Among them, the medullary and scirrhous types were compared with regard to clinicopathological findings and prognosis of the patients. Patients with the medullary type were also studied with regard to postoperative survival correlating to the degree of lymphocytic infiltration. Our results indicated that the patients with the medullary type tended to be older and to be male, and the tumor tended to be located in the lower third of the stomach and to be Borrmann type 1 and 2, ps (−), n_4, and stage I. Patients with the scirrhous type tended to be younger and to be female, and the tumor tended to show whole stomach extension and to be Borrmann type 3 and 4, ps (−), and stage III. On the other hand, there was no significant difference between the two types in terms of macroscopic peritoneal dissemination and liver metastasis. The postoperative survival rates for the two types were not significantly different according to histological staging (stage) and prognostic serosal factor (ps). Likewise, the amount of interstitial connective tissue did not appear to affect prognosis. In the medullary type, however, the patients with lymphocytic infiltration tended to have a better prognosis than those without lymphocytic infiltration.

Reprint requests: Shiro Kawamura First Department of Surgery, Kobe University School of Medicine
7-5-2 Kusunoki-cho, Chuo-ku, Kobe, 650 JAPAN