日消外会誌　26（7）：2031～2034，1993年

成人の特発性胃破裂の1例

氷見市民病院外科
村田　修一　丸岡　秀範　清崎　克美　若狭林一郎
池谷　朋彦　広瀬　淳雄　牛島　聡

出血性胃潰瘍の治療中，大量の血液貯留による胃の過膨張が原因と考えられる特発性胃破裂の1例を経験したので報告する．

症例は72歳の女性．1988年7月10日，吐血にて入院．胃内視鏡検査で胃内に大量の血液貯留を認めたが，出血源は不明であった．入院約48時間後に再び大量の吐血を来し，ショック状態となったので手術を施行した．胃体部小彎側で縦軸方向に約15cm胃が裂け，体上部後壁に認めた潰瘍は脾，膵尾部と強固に癒着していたため，胃全摘，脾，膵尾部切除を行った．病理組織学的に胃体部後壁に4.5×2cmのUl-IVの潰瘍があり，潰瘍底に動脈の破綻を認めた．胃内と上腹部に約3,200mlの血液が貯留していた．血液貯留により拡張した胃に，吐血による急激な胃内圧の上昇が起こり，胃小彎が破裂したものと考えられた．

われわれが調べえた本邦における成人の特発性胃破裂は本例が第3例目であった．

Key word: spontaneous rupture of the stomach

はじめに

胃潰瘍，胃癌，酸・アルカリの服用，腹部外傷などによらない胃の破裂，いわゆる特発性胃破裂はまれである[1]．われわれは出血性胃潰瘍の治療中，大量の貯留血液による胃の過膨張が原因と考えられる特発性胃破裂の1例を経験したので，若干の文献的考察を加え報告する．

症　例

患者：72歳，女性

主訴：吐血

家族歴：特記すべきことなし

既往歴：40歳，胃潰瘍で吐血．49歳，子宮筋腫で子宮全摘術．62歳，腎結石の治療を受けた．

現病歴：1988年7月10日夕食後嘔気が出現．午後10時頃，トイレの前でふらふらしているところを家族が発見した．その後2回吐血し，意識が混濁状態となったため，当科に緊急入院した．

入院時現症：体格小(137.5cm，36kg)，栄養やや不良で，血圧96/50mmHg，眼瞼結膜には著明な貧血がある．胸部聴診上，異常なし．腹部膨満し，左上腹部に圧痛あり，肝を正中で3横指触知した．

入院時検査成績：血液検査では赤血球数295×10^4/mm^3，ヘモグロビン8.7g/dl，ヘマトクリット27.3%，白血球数14.9×10^3/mm^3と中等度貧血と白血球増多を認めた．

入院後経過：腹部単純X線像で上腹部全体を占居する腫瘤状陰影がみられ，腸管ガス像は下方に圧排されていた(**Fig. 1**)．全身状態の改善を図るため，輸液，輸血を行いつつ，入院後直ちに緊急内視鏡検査を行った．胃角大彎側に皺襞集中を伴う潰瘍瘢痕と胃体上部後壁のびらんがあり，胃体上部から中部にかけて大量の凝血塊を認めたが，出血部位は確認できなかった(**Fig. 2**)．腹部超音波検査では拡張した胃には，均一なエコーレベル物質が充満していた(**Fig. 3**)．腹部CT像でも，胃体中部から幽門側では均一なdensityを示すものが充満していた(**Fig. 4**)．胃管を挿入したが，胃からは約150mlの血液が吸引されたのみであった．その後，吐血もなく安定した状態であったが，12日夜10時，胃管から大量の血液が流出し，11時頃再び吐血を来し，急激な腹痛を訴え，収縮期血圧44mmHg，意識昏濁となったので，入院48時間後，出血性胃潰瘍の診断で手術を施行した．なお，入院経過中の腹部X線像では，腹腔内遊離ガス像は認められなかった．

手術所見：上腹部正中切開にて開腹した．上腹部を中心に凝血塊を混ずる大量の血液が貯留していた．そ

＜1993年2月10日受理＞別刷請求先：村田　修一
〒935　氷見市幸町31－9　氷見市民病院外科

Fig. 1 Plain abdominal X-ray film shows the mass shadow compressing the transverse colon downward.

Fig. 2 Endoscopic finding shows the massive coagula in the corpus of the stomach.

れを除去すると胃体部小彎側で縦軸方向に胃が約15 cm 破裂していた．胃内の血液を除去すると体上部後壁に脾，膵尾部と強く癒着する潰瘍があり，同部から動脈性出血が認められた．動脈性出血を伴う潰瘍が強く脾，膵尾部に癒着していることおよび破裂した範囲が広く，直接縫合は不可能であったので，胃全摘術，脾・膵尾部合併切除を行った．胃内外の血液，凝血塊は合計3,200ml であった．

Fig. 3 Ultrasonogram. The stomach is dilated markedly with fluid collection. The internal echo is homogenous.

Fig. 4 Abdominal computed tomographic scan showing marked dilatation of the stomach filled with homogeneous material.

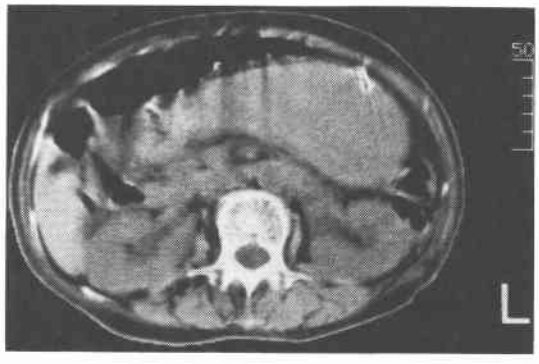

切除標本：胃体部小彎から噴門に至る11×3cm の大きな縦長の穿孔があり，これとは別に体上部後壁に4.5×2cm 大の潰瘍があり，漿膜面で脾・膵尾部が強固に癒着していた．前庭部前壁にも粘膜襞の集中を伴う潰瘍をみた（**Fig. 5**）．

病理組織学的所見：小彎の巨大な破裂は比較的新しいもので，破裂縁には肉芽および線維化はほとんどない（**Fig. 6**）．体上部後壁の潰瘍は慢性潰瘍（UI-IV），前庭部の病変も慢性潰瘍（UI-III）であった．体上部潰瘍と縦走破裂とのあいだに組織学的関連性はなかった．

術後経過：術後経過は良好で，9月3日退院した．

考　察

成人における胃の特発性破裂（spontaneous rupture of the stomach）は本来，潰瘍，癌，酸・アルカリ，

Fig. 5 Resected specimen showing rupture of the lesser curvature, Ul-IV ulcer of the corpus and Ul-III ulcer of the antrum.

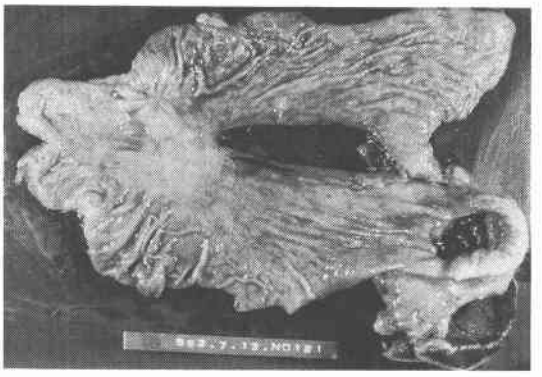

Fig. 6 Histological picture of the edge of the rupture without granulation and fibrosis (H.E. stain, ×5).

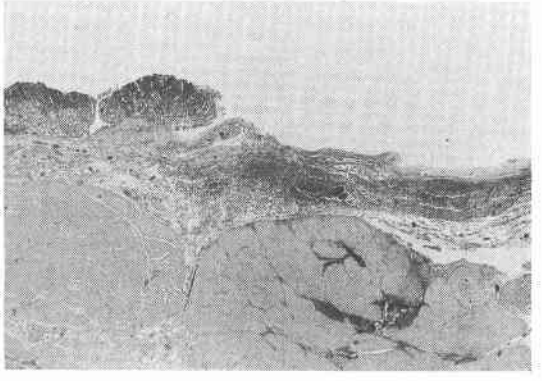

外傷などの原因以外の病態による穿孔に名付けられた名称である[1]．しかし，Graham[2]は常に何らかの"underlying cause"があるから，"spontaneous rupture"よりはむしろ"unexpected rupture"が正確であると述べている．欧米ではSaulら[3]が66例の文献的考察を行い，女性に多く(67%)，発生部位は胃小彎側に多くみられ（63%），死亡率73%と報告しているが，本邦では自験例を除いて，これまで2例が報告されているのみである[1)4)]．これら2例と自験例の臨床病理学的特徴を**Table 1**に示した．他の2例も女性で，1例は鼻腔からの酸素吸入によるもの，他の1例は精神発育遅延者で，何らかの摂取異常が関与する可能性があった症例である．手術に至らなかった症例は失ったが，手術により胃切除を受けた症例は自験例を含めて治癒した．Watts[5]は胃破裂の原因をemetogenic groupとoverfilling groupに分けている．前者5例中4例は胃上部大彎側に認め，これは嘔吐に際して胃にかかる圧は胃を拡張させるよりはむしろ収縮させるように働き，破裂が起こるには胃壁に沿い圧較差が必要であり，この状態は胸腔内への胃のヘルニアが起こった時にのみみられ，結果として胃体上部大彎に破裂が認められると説明している．しかしWatts[5]，Alboら[6]の検索のごとく，胃小彎に破裂がみられることが大多数であり，後者のoverfilling groupに属すると考えられる．一般には食物，飲料の過剰摂取[2)3)]，制酸剤としてsodium bicarbonateの服用[7)~9)]，幽門狭窄[10)11)]，胃出血[12)]などにより過膨張した胃が嘔吐などのために幽門と食道噴門接合部が閉鎖し，胃内圧が急激に上昇する．胃内圧の上昇により拡張した胃は球形となるが，球形となった胃では小彎が伸展性が少ないため緊張がかかり，遂には破裂すると推察されている．本症例は胃大彎側の出血性潰瘍が大網と横行結腸間膜に穿通していたHarlingら[12]の症例に類似していた．本例の破裂は一般の潰瘍，癌の穿孔と異なり，巨大で，小彎の縦軸方向に沿っていた．これは胃内に大量の血液貯留があり，大彎側は潰瘍により膵尾部，脾に固定されていたため，嘔吐時小彎に急激な圧が加わり破裂したと考えられた．胃壁の虚血，壊死が原因でも破裂は起こるが，この場合には小彎以外にも破裂がみられる[1)3)13)]．自験例の標本では胃の支配動脈の血栓形成や

Table 1 Cases of spontaneous rupture of the stomach

Author	Age & Sex	Comments	Operation	Location	Result
1. Kojima (1982)	53 F	Nasal oxygen insufflation	No	some proximal parts of the lesser and greater curvatures	Died
2. Okumura (1988)	26 F	Mental retardation Vomiting	Yes	Posterior wall	Survived
3. Present case	72 F	Gastric dilation Bleeding peptic ulcer	Yes	Lesser curvature	Survived

静脈性梗塞は確認されなかった．

診断に関しては重症度，緊急度が高く，急性腹症として手術されることが多く，術前に確診されることはほとんどない．しかし，突然出現する激しい腹痛，腹部膨満がみられること，腹腔内遊離ガス像の有無，大量の食事摂取，鼻腔ゾンデによる酸素吸入[4]，食道裂孔ヘルニア[5]，sodium bicarbonate の服用[7)~9)]，下血，吐血[12]，出産後[14]など病歴の聴取が重要である．

手術された症例では胃切除が主であるが，破裂部位が小さければ縫合閉鎖を行って治癒した症例も報告されている[8)9)]．ショックに対する治療を始めとし，全身状態の管理を行い，十分な腹腔内洗浄が術後感染の予防に必要であることは当然であるが，死亡率は Saul ら[3]が73%と報告しているように高い．したがって胃壁の viability に疑問があれば，胃切除が行われるべきと考える．

文　献

1) 奥村明之道，南俊之介，杉野盛規ほか：特発性胃破裂の1例．日消外会誌　21：2296—2299，1988
2) Graham WB: Spontaneous rupture of the stomach in the adult. Coll Surg Edinburgh 27：368—369，1982
3) Saul SH, Dekker A, Watson CG: Acute gastric dilation with infarction and perforation. Gut 21：978—983，1981
4) Kojima T, Yashiki M, Une I: Stomach rupture after oxygen therapy using a nasal catheter. Hiroshima Med Sci 31：161—164, 1982
5) Watts HD: Lesions brought on by vomiting: The effect of hiatus hernia on the site of injury. Gastroenterology 71：683—688，1976
6) Albo R, de Lorimier AA, Silen W: Spontaneous rupture of the stomach in the adult. Surgery 53：797—805，1963
7) Lazebnik N, Iellin A, Michowitz M: Spontaneous rupture of the normal stomach after sodium bicarbonate ingestion. J Clin Gastroenterol 8：454—456，1986
8) Downs NM, Stonebridge PA: Gastric rupture due to excessive sodium bicarbonate ingestion. Scott Med J 34：534—535，1989
9) Brismar B, Strandberg A, Wiklund B: Stomach rupture following ingestion of sodium bicabonate. Acta Chir Scand [suppl] 530：97—99，1986
10) Jefferiss CD: Spontaneous rupture of the stomach in the adult. Br J Surg 59：69—80，1972
11) Chandrasekhara KL, Iyer SK, Sutton AL et al: Spontaneous rupture of the stomach. Am J Med 81：1062—1064，1986
12) Harling H: Spontaneous rupture of the stomach. Acta Chir Scand 150：101—103，1984
13) Matikainen M: Spontaneous rupture of the stomach. Am J Surg 138：451—452，1979
14) Christoph RF, Pirkham EW Jr: Unexpected rupture of the stomach in the postpartum period. Ann Surg 154：100—102，1961

A Case of Spontaneous Rupture of the Stomach in the Adult

Shuichi Murata, Hidenori Maruoka, Katsumi Kiyosaki, Rin-ichiro Wakasa, Tomohiko Ikeya, Atsuo Hirose and Satoshi Ushijima
Department of Surgery, Himi Municipal Hospital

The following was our clinical experience with a patient with spontaneous rupture of the stomach probably induced by overdistention of the stomach resulting from a large pool of blood during treatment of a hemorrhagic gastric ulcer. A 72-year-old woman was admitted to our facility because of hematemesis. An endoscopic examination of the stomach revealed a large quantity of blood in the stomach. The source of the hemorrhage, however, could not be identified. About 48 hr after admission, the patient had severe hematemesis again, resulting in shock. At laparotomy, 3.2 liters of blood was removed from the abdominal cavity and about 15-cm longitudinal tear was observed at the lesser curvature of the stomach. An ulcer on the posterior wall of the corpus of the stomach adhered to the spleen and the tail of the pancreas. Therefore, total gastrectomy combined with splenectomy and resection of the tail of the pancreas was performed. Histological examination revealed a 4.5×2-cm UI-IV ulcer on the posterior wall of the corpus of the stomach, with rupture of an artery at the site of the ulcer. It was presumed that in the stomach inflated with blood, hematemesis caused the intragastric pressure to increase drastically, causing the lesser curvature to rupture. This case is the third documented adult case of spontaneous rupture of the stomach in Japan.

Reprint requests: Shuichi Murata　Department of Surgery, Himi Municipal Hospital
31-9 Saiswai-cho, Himi, 935 JAPAN