日消外会誌　26（7）：2045～2049，1993年

胃外発育型胃癌の1例

松阪市民病院外科
小坂　篤　中川　俊一　田中　穣
鈴木　秀郎　梅田　一清

胃癌の発育形態として比較的まれな胃外発育型胃癌の1例を報告し，さらに本邦報告例65例に自験例を加え検討した．症例は64歳の男性．左上腹部痛と腫瘤を主訴に来院した．左上腹部に6×3cm大の圧痛を有する腫瘤がみられ，超音波やCT検査にて胃小彎側に接する腫瘤を認めた．上部消化管造影X線検査，胃内視鏡下生検にて腺癌と診断された．術前胃外発育型胃癌と診断し手術を施行した．術中所見では胃小彎側に小児手拳大の腫瘤がみられたが，周囲臓器への浸潤は認めなかった．手術はR_2リンパ節郭清を伴う胃亜全摘を施行した．組織学的には中分化型腺癌，深達度ssβ，n(－)であった．術後1年5か月の現在再発の徴候なく健在である．胃外発育型胃癌を本邦報告例から検討すると腹部腫瘤を主訴とするものが最も多く，好発部位は大彎側であった．周囲臓器へ浸潤発育するものが多く，本例のごとく浸潤のみられない症例は9例に過ぎなかった．

Key word：gastric cancer with extragastric development

I. はじめに

胃癌は一般に胃内腔と胃壁内へ発育することが多く，胃壁外性発育をする，いわゆる胃外発育型胃癌は比較的まれである．本邦では1928年，生方ら[1]によって“所謂胃外発育性胃癌の1例”として記載されたのが最初である．これまでに65例の報告があるが，多くの症例は大きくなってから発見されており，1年以上生存例はわずか8例であり，その予後は不良である．今回われわれは治癒切除可能であった胃外発育型胃癌の1例を経験したので文献的考察を加え報告する．

II. 症　例

患者：64歳，男性．

主訴：左上腹部痛．

既往歴：特記事項なし．

家族歴：特記事項なし．

現病歴：平成3年12月頃から左上腹部痛がみられていたが放置していた．平成4年2月になると疼痛はさらに増悪し，2月9日近医を受診し，左上腹部に腫瘤を指摘され，2月12日当科を紹介，入院となる．

入院時現症：身長162cm，体重44.5kg，血圧110～70 mmHg，脈拍66/分，眼瞼結膜に軽度の貧血を認めるが，眼球結膜に黄疸なし．胸部は打，聴診にて異常なし．腹部の理学的所見では左上腹部に6×3cm大の圧痛を有する弾性硬の腫瘤を認めた．肝，脾は触知せず，腹水も認めなかった．腸雑音は正常で表在リンパ節は触知しなかった．

入院時検査成績：軽度の貧血を認めたがその他血液生化学的検査ではコリンエステラーゼが0.37 ⊿pHと低値を示す以外異常を認めなかった．腫瘍マーカーではcarcinoembryonic antigen（CEA），carbohydrate antigen 19-9（CA19-9）も正常範囲内であった（**Table 1**）．

Ultrasonography（US）：胃小彎側，膵前面に5cm大，不整形の腫瘤を認め，その内部には低エコー域がみられた（**Fig. 1**）．

Computed tomography（CT）所見：胃角部小彎側

Table 1　Laboratory data on admission

WBC	4300 /mm³	T-Bil	0.18 mg/dl
RBC	404×10⁴ /mm³	D-Bil	0.10 mg/dl
Hb	12.1 g/dl	TP	7.4 g/dl
Hct	35.0 %	Alb	3.1 g/dl
PLT	36.1×10⁴ /mm³	GOT	25 U/l
		GPT	15 U/l
CEA	5.8 ng/ml	LDH	34 U/l
CA 19-9	22 U/ml	Al-P	11.8 KAU
AFP	1.6 ng/ml	Ch-E	11 ⊿pH
Elastase I	432 ng/dl	γ-GTP	40 mu/ml

＜1993年3月3日受理＞別刷請求先：小坂　篤
〒515　三重県松阪市殿町1550　松阪市民病院外科

Fig. 1 Ultrasonography shows a irregular cystic mass at the antrum of the stomach.

Fig. 2 Computed tomography shows a low density mass contacting the lesser curvature of the stomach.

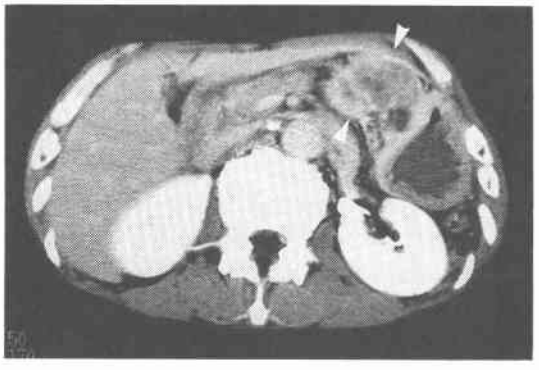

に接して5cm大の腫瘤があり，その内部は嚢胞状の部分がみられた．膵への浸潤の所見はなく，周囲リンパ節の腫大もみられなかった（**Fig. 2**）．

上部消化管造影X線検査：胃前庭部から胃角部小彎に深い潰瘍性病変と周囲の胃壁の圧排がみられた（**Fig. 3**）．

胃内視鏡所見：胃前庭部から胃角部小彎にかけて周囲の隆起を伴う深い潰瘍性病変がみられ，潰瘍底部と周囲の隆起の部分から採取した生検にてgroup V（腺癌）と診断された（**Fig. 4**）．

Fig. 3 Double contrast radiography of the stomach in the prone position shows a deep ulcerative lesion at the antrum.

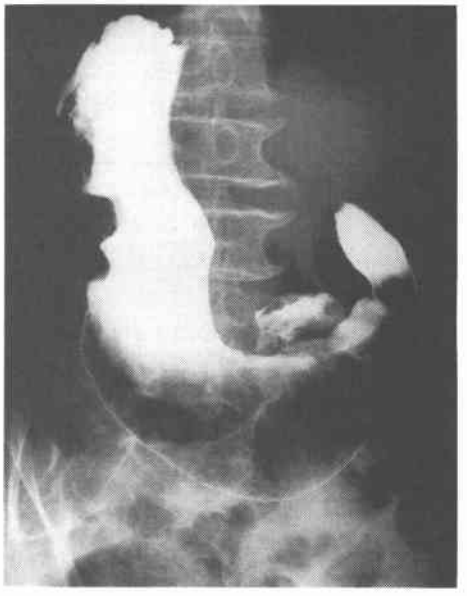

Fig. 4 Endoscopic examination reveals a deep ulcerative lesion at the antrum of the stomach. Biopsy specimen shows adenocacinoma.

腹腔動脈造影所見：胃前庭部から胃角部小彎にvascularityに乏しい大きな腫瘤がみられた．さらに，この腫瘍の栄養動脈と思われる右胃動脈にencasementを認めた（**Fig. 5**）．

Fig. 5 Celiac angiography shows a hypovascular tumor with encasement of the right gastric artery.

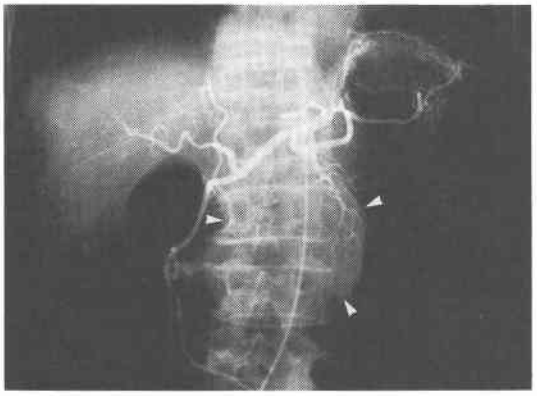

Fig. 6 Macroscopic findings of the resected specimen shows a extragastric devel oping tumor with deep ulceration.



以上より胃癌取扱い規約[2]による癌型2型胃癌が胃壁外性に発育したものと診断し手術を施行した.

手術所見：上腹部正中切開にて開腹するに腹水はなく，腫瘤は小児手拳大，弾性硬で胃前庭部小彎より発生していた．肝，膵への浸潤はみられず，腹膜播種もみられなかった．リンパ節はNo. 3, 5, 6に腫大がみられたが術中迅速標本にて転移陰性であった．以上より，胃壁外性に発育した胃癌と診断し，R_2リンパ節郭清を伴う胃亜全摘を施行した．肉眼所見ではS_1，N（−），P_0．H_0，stage IIであった．

切除標本：胃前庭部から胃角部小彎にかけ壁外性に発育した5×6cmの腫瘤を認め，その中心に深い潰瘍がみられた（**Fig. 6**）.

病理組織学的所見：中分化型腺癌で深達度ssβ，n（−），ly_1，v_2，stage Iであった（**Fig. 7**）.

Fig. 7 Microscopic findings shows moderately differentiated adenocarcinoma.

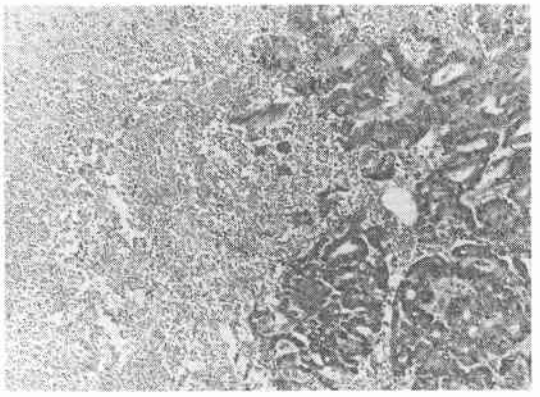

術後経過：術後30日目からMitomycin C, 5-fluorouracil（5-Fu）の点滴静注による化学療法を開始したが白血球減少を認めたため3回で中止し，以後，5-Fuの経口投与に変更した．術後1年5か月目の現在再発の徴候なく健在である.

III. 考　察

胃外発育型胃癌は比較的まれであり，1926年Knoflach[3]により記載されたのが最初である．本邦では，1928年生方ら[1]の報告以来，現在までの自験例を加え66例の報告がみられている[4)5)]．一般の胃癌と異なる特徴を有することが指摘されているが，その発生母地，発育形態については一定の見解が得られていない．今回，本症の特徴を明らかにすべく本邦報告例から分析を試みた．ただし，詳細不明例は分析から除外した.

性別・年齢：25歳から87歳（平均59.2歳）であり，男女比は男37例，女28例と男性に多かった.

臨床症状：主訴は腹部腫瘤が最も多く65例中41例（63.1%）を占めていた．次いで腹痛14例（21.5%）であり，食欲不振6例，腹部膨満感4例などの順であった.

病悩期間：壁外性発育をするため早期には消化器症状が発現しにくいとされており病悩期間は1週間から12か月であったが平均では4.5か月と長い症例が多かった.

診断：術前診断の記載のあった57例中胃癌と診断されたものが38例（66.7%）であり，このうち17例が胃外発育型胃癌と診断されていた．自験例では内視鏡下生検，血管造影にて術前確診が得られた．最近では

US, CT, 血管造影など画像診断の進歩により術前診断される症例が増加している．また胃癌以外の診断がなされたものの内訳は平滑筋肉腫6例，結腸癌3例，後腹膜腫瘍2例，大網腫瘍2例などであった．

占居部位：記載の明らかな63例中，胃底部5例，胃体部21例，胃前庭部37例と前庭部に多く，底部に少ない傾向がみられた．一般の胃癌の大彎側発生は少ないが，本症では61例中，大彎側36例，小彎側12例，前壁3例，後壁10例と大彎側に多く発生していた．

大きさ：最大径3.0cmから27cmとさまざまであったが平均長径は11.9cmと大きな腫瘍が多くみられていた．

肉眼所見：粘膜面の所見では深い潰瘍を形成しているII型，III型のものが47例中29例と半数以上を占めていたが，ポリープ状を呈するもの[6]，びらん状のもの[7]や分類不能と思われるものまでさまざまであり，砂田[8]，戸部ら[9]，小澤ら[10]のごとく粘膜面に全く病変を認めなかった報告例もみられた．

組織所見：記載の明らかな43例では高分化型腺癌25例，低分化型腺癌14例，未分化癌4例であり一定の傾向はみられなかった．

進展形式：記載の明らかな61例中，結腸浸潤のみられたものが35例（57.4%）と最も多く，うち胃結腸瘻を形成したものが藤森ら[11]，高松ら[12]，正岡ら[13]の計3例が報告されている．膵浸潤14例(22.9%)，腹壁浸潤9例(14.8%)，肝浸潤6例(9.8%)，結腸間膜浸潤3例など周囲組織へ浸潤することが多く，自験例のように浸潤のみられない症例は9例(22.9%)に過ぎなかった．

遠隔成績：予後は不良であり，死亡の記載のある18例中，術死を除く15例では13例が1年未満に死亡しており，大半が肝，腹膜播種であった．一方，1年以上生存例は8例であり最長3年5か月生存中の症例[14]がみられている．自験例は1年5か月生存中であり，再発の徴候もみられておらず長期生存が期待できるものと考えている．

本症例は第39回日本消化器外科学会総会にて発表した．

文　献

1) 生方光弥，永井　一：所謂胃外発育性胃癌の1例．病理と治療　1：361—363，1928
2) 胃癌研究会編：胃癌取扱い規約．改訂11版，金原出版，東京，1985，p2—100
3) Knoflach J, Eihelter G: Exogastrisch wachsendes Carcinoma granulomatosum des Magens. Deut Ztschr Chir 195：107—119，1926
4) 富永　潤，川瀬修二，荒木信泰ほか：胃外発育型胃癌の1例—および本邦報告49例の検討—．最新医　45：1860—1866，1990
5) 南　昌秀，伏田幸夫，瀬川正孝ほか：胃外発育型胃癌の1例．日臨外医会誌　25：2393—2397，1991
6) 斎藤　享：胃外発育性胃癌に就いて．臨外　1：22—27，1947
7) 志田二郎，柴崎一弥，大根田昭ほか：胃外腫瘍を思わせた胃癌の1例．東北医誌　65：614—620，1962
8) 砂田輝武：胃大弯漿膜ヨリ発生セル膠様癌ノ1例．日外会誌　44：1122—1123，1943
9) 戸部隆吉，吉田睦広：胃壁内に肉腫様発育をした巨大な胃癌の1例．癌の臨　6：133—136，1962
10) 小澤正則，杉山　謙，森田隆幸ほか：胃粘膜下層に発育した巨大な癌腫の1例—および胃外発育性胃癌本邦報告33例の検討—．日消外会誌　17：95—98，1984
11) 藤森正雄，泉雄　勝，川井忠和ほか：胃横行結腸瘻を形成した胃癌の1例．癌の臨　12：378—379，1966
12) 高松三郎，堀江良影，井上典夫ほか：胃外発育性胃癌の1例—胃横行結腸瘻の形成をみた1例—．消外　11：369—373，1988
13) 正岡一良，上東洋一，田村由美子ほか：胃結腸瘻を伴った胃外発育性胃癌の1例．帝京医誌　13：227—234，1990
14) 野村栄治，岡島邦雄，富士原彰ほか：胃外発育型胃癌の1例．日臨外医会誌　50：739—744，1989

A Case Report of Gastric Cancer with Extragastric Development

Atsushi Kosaka, Shunichi Nakagawa, Minoru Tanaka, Hideo Suzuki and Kazukiyo Umeda
Department of Surgery, Matsusaka Municipal Hospital

We report a case of carcinoma of the stomach of the extragastric development type and review the literature on 66 cases including ours reported in Japan. A 64-year-old man complained of left upper abdominal pain and a mass palpable in the upper abdomen. Computed tomography, ultrasonography, and angiography revealed a large tumor at the lesser curvature of the body of the stomach. An upper gastrointestinal series and gastric endoscopy revealed a gastric carcinoma and subtotal gastrectomy was performed. No continuous invasion to other organs was seen.

Histologically, the tumor was diagnosed as moderately differentiated adenocarcinoma. Our review of the literature revealed that the most common symptom was the presence of an upper abdominal mass and that the most common location was the lower portion of the greater curvature of the body. In most cases the carcinoma had invaded to other organs such as the pancreas, abdominal wall, and liver. The outcome was poor, with only 8 of the 66 patients surviving more than one year.

Reprint requests: Atsushi Kosaka Department of Surgery, Matsusaka Municipal Hospital
1550 Tonomachi, Matsusaka City, 515 JAPAN