日消外会誌　26（7）：2114～2118，1993年

巨大な肝転移をきたした直腸カルチノイドの1切除例

大阪市立大学医学部第1外科，同　病院病理*

前田　清　西野　裕二　山田　靖哉　西村　重彦
新田　敦範　有本　裕一　石川　哲郎　池原　照幸
奥野　匡宥　曽和　融生　若狭　研一*

症例は58歳の女性．主訴は右季肋部痛．注腸造影，直腸鏡にて直腸に9mm大の中央が陥凹する表面平滑な腫瘍を，腹部computed tomography（CT），ultrasonography（US）にて肝右葉全体を占める直径15cmの腫瘍を認めた．顔面紅潮，著明な発汗などのいわゆるカルチノイド症候群を呈し，生化学的検索にて血中serotonin，尿中5-hydroxyindole acetic acid（5HIAA）の異常高値がみられた．直腸および肝生検の組織所見より直腸カルチノイドの肝転移と診断し，開腹術を施行した．直腸周囲リンパ節，肝以外に転移を認めず，直腸切除術および肝右3区域切除術を施行した．術後7か月を経過した現在再発の徴候なく健在である．腫瘍径1cm未満で巨大な肝転移をきたすことはまれであるが，根治術可能であれば，積極的な外科的療法が有効であると思われた．

Key words：small rectal carcinoid with huge liver metastasis, carcinoid syndrome

はじめに

直腸カルチノイドは転移をきたすことが少なく，悪性度の低い予後良好な疾患とされているが[1)2)]，今回われわれは原発巣が直径9mmと微小であるのにかかわらず，巨大な肝転移をきたした直腸カルチノイドを経験し，原発巣および肝転移巣に対し切除術が施行できたので若干の文献的考察を加えて報告する．

症　例

患者：58歳，女性

主訴：右季肋部痛

既往歴，家族歴：特記すべきことなし

現病歴：平成4年3月より右季肋部痛が出現し，某病院を受診した．腹部超音波検査，CT検査にて肝腫瘍を，注腸造影にて直腸腫瘍を指摘された．精査，治療目的にて当院に入院した．

入院時現症：身長154cm，体重48kg．貧血，黄疸認めず，胸部理学的異常所見なし．腹部所見では心窩部から右季肋部にかけて肝を約5横指触知した．直腸指診にて肛門縁より約5cmの部位に小指頭大の硬結を触知した．喘息様発作，下痢は認めなかったが，食後に著明な発汗，顔面の紅潮がみられた．

一般検査所見：便潜血反応陰性．生化学検査でGOT，GPT，LDHの軽度の上昇がみられたが，carcinoembryonic antigen（CEA），α-fetoprotein（AFP）など腫瘍マーカーはすべて正常範囲であった．血中serotoninは655ng/ml，尿中5-hydroxyindole acetic acid（5HIAA）は23.1mg/dayと異常高値を示した（**Table 1**）．

注腸造影：直腸に直径約9mmの表面平滑な隆起性病変がみられた（**Fig. 1**）．

直腸鏡所見：肛門縁より約5cm口側右側壁に直径9mm大の隆起性病変があり，表面平滑で中央に陥凹を

Table 1　Laboratory data on admission

WBC	6200 /mm³	BUN	20 mg/dl
RBC	468×10⁴ /mm³	Cre	0.7 mg/dl
Hb	14.0 g/dl	Na	140 mEq/L
Ht	41.4 %	K	4.3 mEq/L
Platelet	20.9×10⁴ /mm³	Cl	105 mEq/L
T.P.	7.2 g/dl	AFP	4.5 ng/ml
Alb	59.4 %	PIVKA-II	0.07 AU/ml
TTT	0.6 U	CEA	1.9 ng/ml
ZTT	11.4 U	CA 19-9	33 U/ml
GOT	48 IU	insulin	0.12 ng/ml
GPT	32 IU	gastrin	81 pg/ml
T-Bil	0.7 mg/dl	serotonin	655 ng/ml
D-Bil	0.2 mg/dl	urine 5HIAA	23.1 mg/day
ChE	0.65 ΔpH		
γ-GTP	0.2 mu/ml		
LDH	677 WU		

＜1993年2月10日受理＞別刷請求先：前田　清
〒545　大阪市阿倍野区旭町1－5－7　大阪市立大学医学部第1外科

Fig. 1 Barium enema revealed a polypoid lesion at the rectum.

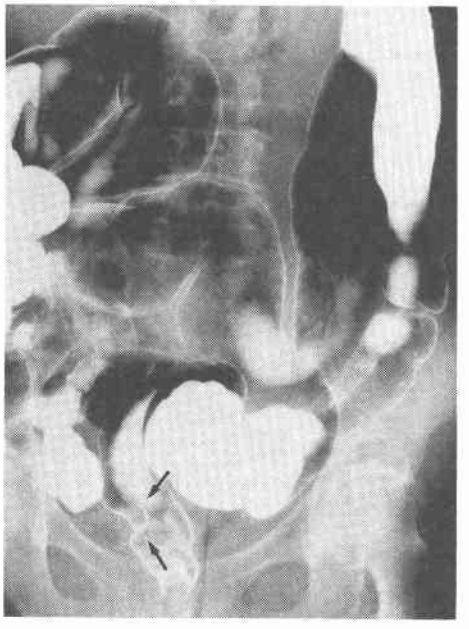

Fig. 2 Endoscopic study showed the rectal tumor with smooth surface and the ulceration.

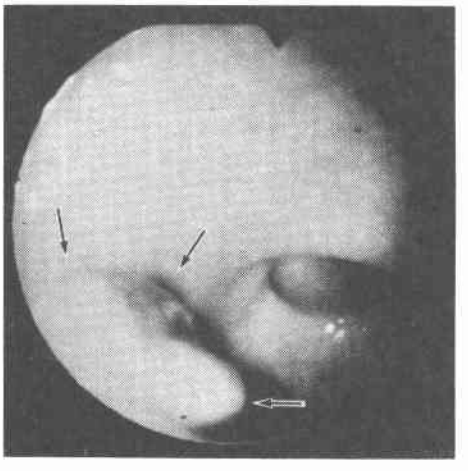

伴っていた（**Fig. 2**）.

腹部 CT 検査：肝右葉に直径15cm 大の巨大な腫瘍がみられ，その中心部には直径約5cm の低吸収域が存在していた．また，中肝静脈は腫瘍により著明に圧排され，偏位していた（**Fig. 3**）.

血管造影：動脈相にて著明に圧排された動脈と淡い腫瘍血管の増生が認められ，典型的な原発性肝癌の像

Fig. 3 Abdominal CT-scan showed the large tumor with central necrosis in the right lobe of the liver.

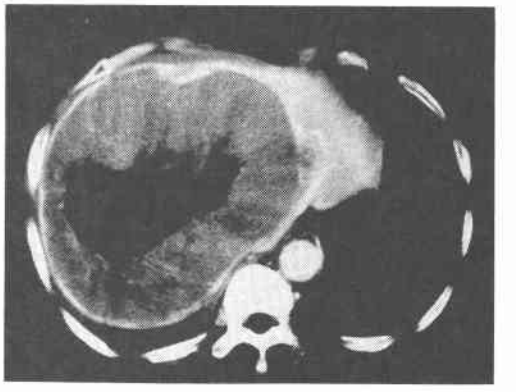

Fig. 4 A ; Celiac angiography revealed the large hyper vascular tumor in the liver. B ; Percutaneous transhepatic porotgraphy showed the right branch was obstructed by the tumor of the liver.

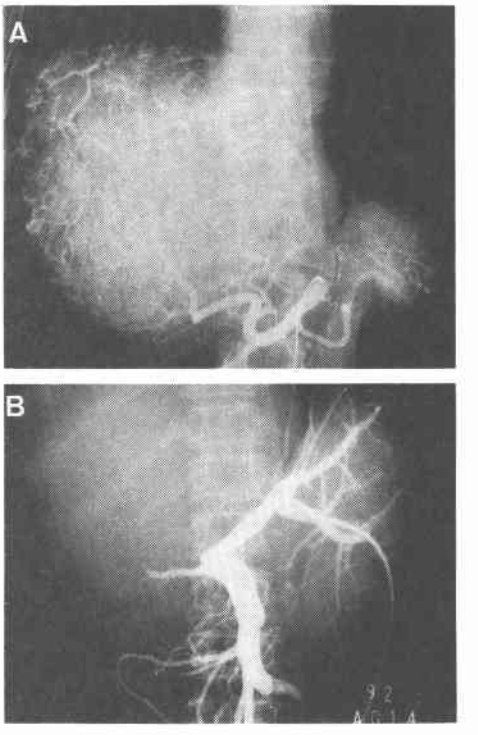

とは異なっていた（**Fig. 4A**）.

門脈造影：経皮経肝的に門脈造影を施行したが，右前枝は腫瘍のため分岐直後より途絶し，後枝は下方に

圧排されていた（**Fig. 4B**）.

生検組織所見：直腸生検組織像では小型の腫瘍細胞が充実性あるいは索状に配列し，カルチノイドと診断された．また，エコーガイド下肝生検での組織像でも同様の所見が得られた．

以上より，直腸カルチノイドの肝転移と診断し，平成4年6月9日手術を施行した．開腹所見では，肝右葉ほぼ全体を占める巨大な腫瘍がみられたが，左葉には明らかな腫瘍は認めなかった．直腸は腹膜翻転部より5cm肛門側に小指頭大の腫瘤を触知したが，外膜面には異常はみられなかった．腫瘍近傍の壁在リンパ節は腫大し，リンパ節転移と思われたが，直腸所属リンパ節，肝以外に遠隔転移はみられず，根治術可能と考え，直腸切除術および肝右3区域切除術を施行した．

切除標本：直腸腫瘍は9×8mm，全体に固く，中央に陥凹を伴っていた（**Fig. 5A**）．病理組織学的検査では壁深達度はsm，脈管侵襲は静脈，リンパ管ともに陰性であった．直腸所属リンパ節は第1群に転移したリンパ節がみられた．直腸腫瘍のhematoxylin-eosin染色像では，索状部分と充実性結節状部分の混在がみられ，曽我ら[1]の分類の混合型と診断された（**Fig. 6**）.

肝腫瘍は軟らかく，20×16×13cmであった．割面は黄色調を呈し，中心部に6×4×3cmの壊死巣がみられた（**Fig. 5B**）．組織学的にも直腸カルチノイドの肝転移と診断された．

免疫染色では直腸，肝両病巣ともFontana-Masson染色は陰性であったが，Grimelius染色は陽性で銀好性細胞型であった（**Fig. 7A**）．また，内分泌細胞に特

Fig. 5　The resected specimens.
A ; The rectal tumor was 9×8mm in size. B ; The cut surface of the liver with large metastatic tumor.

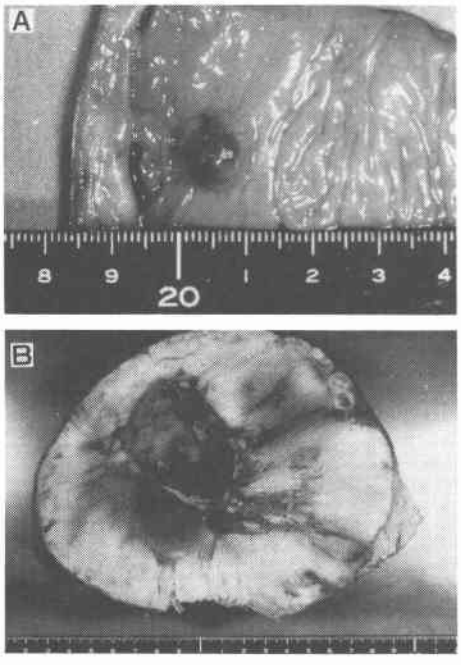

Fig. 6　The hisological findings of the resected rectal carcinoid (H.E. stain×100)

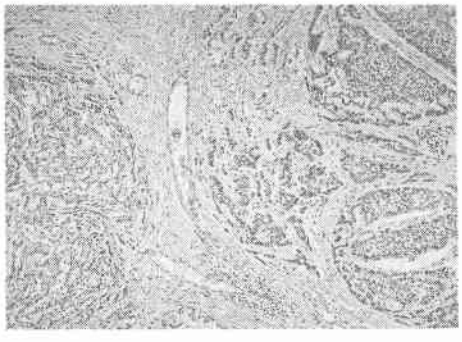

Fig. 7　The immunohistochemical stain of the rectal carcinoid
A ; Argyrophilic cells were seen in the rectal carcinoid (×400), B ; The tumor cells were positive for chromogranin A (×200)

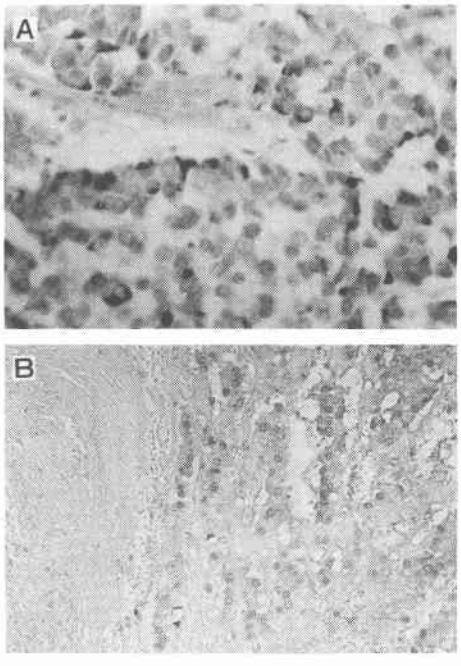

異的なchromogranin Aの局在も腫瘍細胞に認められた（**Fig. 7B**）．その他，neuron-specific enolase（NSE）染色は陽性であったが，serotonin, somatostatin, glucagon, CEAなどの免疫活性はみられなかった．

術後7日目の検査では血中serotonin 20.0ng/ml，尿中5HIAA 6.0mg/dayと正常化し，術前にみられた顔面紅潮，発汗などの症状は消失した．Mitomycin C, doxorubicin, 5-fluorouracilの3者併用化学療法を施行した後，術後49日目で軽快退院した．

手術より7か月を経過した現在，外来通院にて経過観察中であるが，血中serotonin 66.0ng/ml，尿中5HIAA 4.4mg/dayと正常範囲で，画像診断にても再発の徴候は認めていない．

考　察

カルチノイドは1907年Oberndorfer[2]により異型性の低い組織像で発育の緩徐な，癌によく似た腫瘍として報告された．その後本腫瘍はserotoninなどの活性物質を分泌することが知られ，機能性腫瘍として注目されている．

消化管のカルチノイドについてみると性別は2：1で男性に多く，好発年齢は50歳台に多いとされている[1)~3)]．部位別頻度は本邦報告例では直腸が最も多く35.4%，ついで胃，十二指腸の順となっている[2)~4)]．直腸のカルチノイドには特有な症状がなく，下部消化管の精査中に偶然発見されることが多い．また，顔面紅潮，喘息発作といったカルチノイド症候群を示す症例は極めて少なく，曽我[1)]の集計では0.3%にすぎない[2)3)]．しかし，肝転移をきたした場合にはカルチノイド症候群が出現しやすいとされ[2)5)]，自験例でも顔面の紅潮がみられ，術後には消失している．

本症の診断には注腸造影，直腸鏡をはじめ，一般的な画像診断が必要となるが，病理組織所見とserotoninなどの生化学的，免疫組織化学的検索が重要である．現在までにカルチノイド腫瘍組織内にその局在が確認された活性物質としてchromogranin A, NSE, somatostatin, CEAなどがあるが[6)7)]，とくにchromogranin Aは内分泌細胞に特異的であるとされ，自験例でも腫瘍内にその局在が認められた．また，岩淵ら[8)]免疫組織化学的検討で直腸カルチノイドの約50%の症例で腫瘍細胞にserotoninの局在がみられたと報告している．自験例では免疫組織学的には腫瘍内のserotoninの局在は証明できなかったが，術前，血中serotonin，尿中5HIAAが異常高値であり，術後これらが正常化していることから腫瘍からserotoninが分泌されていた可能性が示唆された．

治療としては良性悪性いずれの性格を有するかが問題となるが，悪性度の判定は組織学的には困難な場合が多く，実際には腫瘍の大きさ，浸潤度，転移の有無によって判定されることが多い．曽我[2)3)]は腫瘍径が2 cm以上になると固有筋層にまで浸潤することが多く，リンパ節転移も高率であるため，癌に準じた根治術が必要であるとしている．また，10～20mmの腫瘍でも11.1%にリンパ節転移がみられるため，まず，局所切除を行い，その組織学的検索の結果では根治術も必要であると報告している．腫瘍径が10mm未満の症例では転移は非常に低率であり，内視鏡的polypectomyのみでよいという報告が多い[9)10)]．しかし，極めてまれではあるが，自験例のごとく，腫瘍径10mm未満でもリンパ節転移や肝転移をきたしたという報告もあり[11)12)]，治療の際，注意を要すると思われた．

直腸カルチノイドの予後は一般に良好で5生率も80%以上と高いが，肝転移を有するものは不良で，Sahaら[13)]の報告では平均生存期間は15か月であった．また，小坂ら[14)]も9例の肝転移を伴った直腸カルチノイドを集計した結果，全例が3年以内に死亡したと報告している．一方，肝転移巣に対し，TAE，肝動注療法を施行し，良好な結果が得られたという報告もある[8)15)16)]．岩崎ら[12)]は直腸カルチノイドの肝転移巣に対し，肝部分切除を施行し，術後2年3か月間無再発であったと報告しており，自験例においても直径15cmと巨大な肝転移を伴ったにもかかわらず，術後7か月を経た現在も再発の徴候なく，経過良好である．

一般にカルチノイドなどの内分泌腫瘍は発育が緩徐で肝以外の遠隔転移が少なく，肝転移巣を伴う症例に対しても根治術が可能ならば，積極的な外科的療法が有効と考えられた．

文　献

1) 曽我　淳：消化管カルチノイド―組織発生と臨床．外科　44：1370―1382，1982
2) Oberndorfer S：Karzinoide Tumoren des Dundarms. Frankfurt Z Path 1：426―432，1907
3) 曽我　淳：大腸カルチノイドの診断と臨床．癌と化療　13：2318―2324，1986
4) Ballantyne GH, Savoca PE, Flannery JT et al：Incidence and mortality of carcinoidos of colon. Cancer 69：2400―2405，1992
5) 今関信夫，長谷和夫，鈴木一生ほか：広範な転移を

示した直腸カルチノイドの1剖検例．防衛医大誌 9：76—84，1984
6）佐野寿昭，檜沢一夫，下田忠和：カルチノイドおよび類縁腫瘍におけるペプタイドホルモンの局在．病理と臨　1：1315—1328，1983
7）幡城太郎：消化管内分泌腫瘍の病理学的研究．広島大医誌　34：25—966，1986
8）岩淵三哉，渡辺英伸，野田　裕ほか：腸カルチノイドの病理．胃と腸　24：69—883，1989
9）国枝克行，平岡啓正，波頭経明ほか：直腸カルチノイド17例の検討—とくに手術術式について—．日消外会誌　24：2085—2089，1991
10）直腸カルチノイド8例の検討と治療方針についての考察．Gastroenterol Endosc 32：1629—1637，1990
11）曽我憲二，鶴谷　孝，相川啓子ほか：広範な肝転移を認めた直腸カルチノイドの2例．肝臓　32：1040—1045，1991
12）岩崎　誠，山際健太郎，中村菊洋ほか：肝転移を来した腫瘍径7mmの直腸カルチノイドの1切除例．日消外会誌　25：1339—1343，1992
13）Saha S, Hoda S, Godfrey R et al: Carcinoid tumors of the gastrointestinal tract. Surgery 98：1054—1063，1985
14）小坂健夫，高島茂樹，山口昭夫ほか：肝およびリンパ節転移を伴った直腸カルチノイドの1例．外科診療　23：240—244，1981
15）Martin JK, Moertel CG, Adson MA et al: Surgical treatement of functioning metastatic tumors. Arch Surg 118：537—542，1983
16）鄭　義弘，伊東明美，木村典夫ほか：広範肝転移をきたした直腸カルチノイドの1例．消内視鏡の進歩　36：396—399，1990

A Case of Rectal Carcinoid with Huge Mass of the Liver Metastasis

Kiyoshi Maeda, Hiroji Nisino, Nobuya Yamada, Shigehiko Nishimura, Atsunori Nitta, Yuichi Arimoto, Tetsuro Ishikawa, Teruyuki Ikehara, Masahiro Okuno, Michio Sowa and Kenichi Wakasa*
First Department of Surgery and Department of Pathology*, Osaka City University Medical School

A 58-year-old woman was admitted to our hospital with chief complaint of right hypochondralgia and had felt the so-called carcinoid syndrome. Barium enema and endoscopy revealed a rectal mass 9 mm in diameter, and abdominal CT and ultrasonography revealed the huge tumor in the right lobe of the liver. These tumors were histologically diagnosed as rectal carcinoid with liver metastasis. Rectal resection with lymphadenectomy and extended right lobectomy of the liver were performed. The patient is currently healthy 7 months after surgery.

Reprint requests: Kiyoshi Maeda　First Department of Surgery, Osaka City University Medical School
1-5-7 Asahimachi, Abeno-ku, Osaka, 545 JAPAN