日消外会誌　26（8）：2235～2239，1993年

S状結腸 mucosa associated lymphoid tissue リンパ腫の1例

国立岩国病院外科
竹内　仁司　　小長　英二　　小林　元壮　　柏谷　昌昭
安井　義政　　木村　幸男　　原野　雅生

大腸原発，特にS状結腸原発の悪性リンパ腫はまれである．また，mucosa associated lymphoid tissue（MALT）リンパ腫の概念は病理学者の間で同意が得られておらず，これまでにS状結腸原発のMALTリンパ腫の報告例はない．今回われわれが経験したS状結腸原発MALTリンパ腫の1症例を報告する．症例は54歳男性で，発熱を主訴として受診し，前立腺炎，クローン病の診断のもとに加療するも軽快せず，注腸検査でS状結腸にskipする粘膜粗慥な病変を2か所に認め，内視鏡所見が陥凹性病変から隆起性病変に変化してきたため悪性リンパ腫を疑って手術を施行した．病理組織検査の結果MALTリンパ腫と診断された．リンパ腫と炎症性腸炎疾患との鑑別診断に注意深い経過観察が重要と考えられた．

Key words：mucosa associated lymphoid tissue lymphoma，malignant lymphoma of the sigmoid colon，Crohn's disease

はじめに

大腸原発の悪性リンパ腫は第11回大腸癌研究会のアンケート調査[1]によると，大腸癌総数19,850例中130例（0.65%）にすぎない．さらに，S状結腸の悪性リンパ腫に至っては，わずかに130例中2例（1.5%）と大変まれである．最近，われわれはS状結腸原発悪性リンパ腫を疑って手術を施行し，病理組織検査の結果，mucosa associated lymphoid tissue（MALT）リンパ腫と診断された1例を経験した．S状結腸MALTリンパ腫について若干の文献的考察を加えて報告する．

症　例

症例：54歳，男性

主訴：発熱

家族歴・既往歴：特記すべきことなし．

現病歴：1991年7月26日，突然の悪寒戦慄を伴う40℃の高熱があり，近医を受診した．直腸指診で前立腺の腫大と圧痛を認め，前立腺炎の診断のもとに抗生剤の投与を受けたが軽快せず，当院内科に入院となった．

入院時現症および検査所見：貧血黄疸なく，表在リンパ節の腫大もなかった．また，腹部は平坦で圧痛な

＜1993年4月14日受理＞別刷請求先：竹内　仁司
〒740　岩国市黒磯町2－5－1　国立岩国病院外科

Fig. 1　Ga scintigram showed marked accumulation in the sigmoid colon.

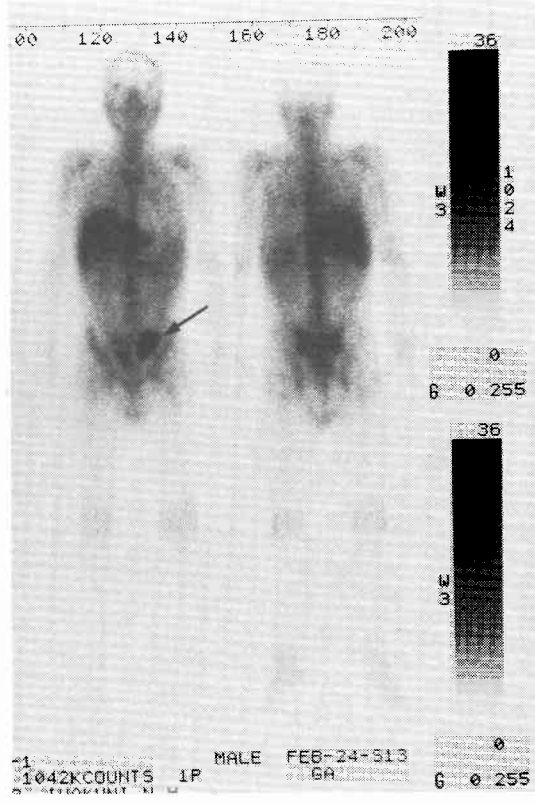

く，肝脾も触知しなかった．下痢はなく，便潜血反応も陰性であった．

8月23日，Gaシンチグラフィーで左下腹部S状結腸部に一致して異常集積像を認め（**Fig. 1**），CT検査では同部の壁肥厚を認めた（**Fig. 2**）．8月30日の注腸X線検査ではS状結腸にskipする粘膜粗糙な病変を2か所に認めた（**Fig. 3**）．9月4日の大腸ファイバー検査では縦走傾向を示す地図状の不整形ビランおよび潰瘍を認めた（**Fig. 4a**）．生検所見ではリンパ濾胞の腫大が著しくビランを形成しているが，異型性はなく浸潤したリンパ球にも腫瘍性変化を認めなかった．また，生検材料を用いたサザンブロッティングによるDNA診断を2回行ったが，monoclonarityは証明できなかった．10月14日よりクローン病の診断のもとにサラゾピリン，プレドニン投与を開始した．1992年3月2日の大腸ファイバー検査では陥凹性病変より隆起性病変に変化しており（**Fig. 4b**），リンパ腫が疑われるため3月24日手術を施行した．なお，骨髄検査は正常であった．

手術所見および肉眼所見：S状結腸に壁肥厚を伴っ

Fig. 2 Computed tomography revealed uneven circular wall thickning of the sigmoid colon.

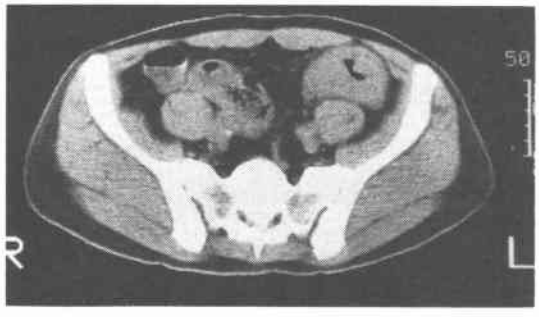

Fig. 3 Barium enema study revealed two skip lesions with irregular demarcation.

Fig. 4 Colon fiberscopic examination
a; Multiple irregular-shaped erosions and ulcers could be found in the sigmoid colon. b; These changed into the elevated lesions.

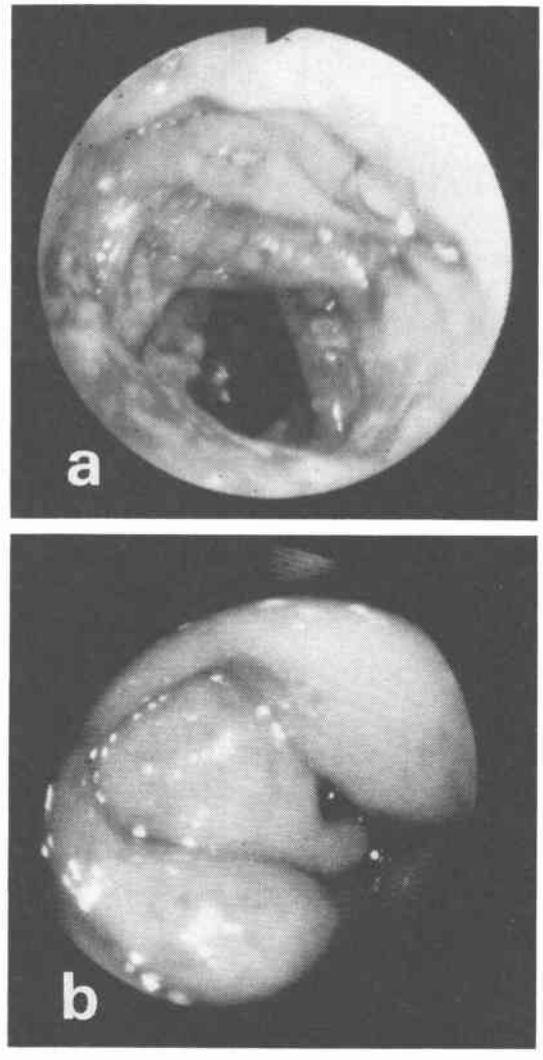

た8cm長と4cm長のskip病変を認めるとともに，病変部近傍腸間膜リンパ節の腫大を認めた．手術術式はS状結腸切除およびR2のリンパ節郭清となった．切除標本では8×9cm大と4×8.5cm大の大腸悪性リンパ腫に特有な脳回転様粘膜肥厚像を示した(**Fig. 5**)．大

Fig. 5 Resected specimen showed two skip lesions with rugous change 8×9cm, 4×8.5cm in size, respectively.

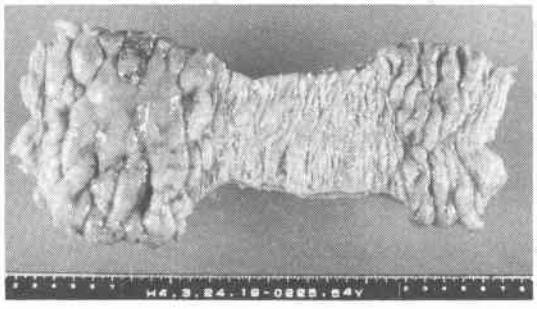

Fig. 6 Histological findings
a; Medium-sized lymphoid cells proliferated around atrophic germinal centers (H & E. ×40). b; The characteristic lymphoepithelial lesions could be found (H & E. ×400).

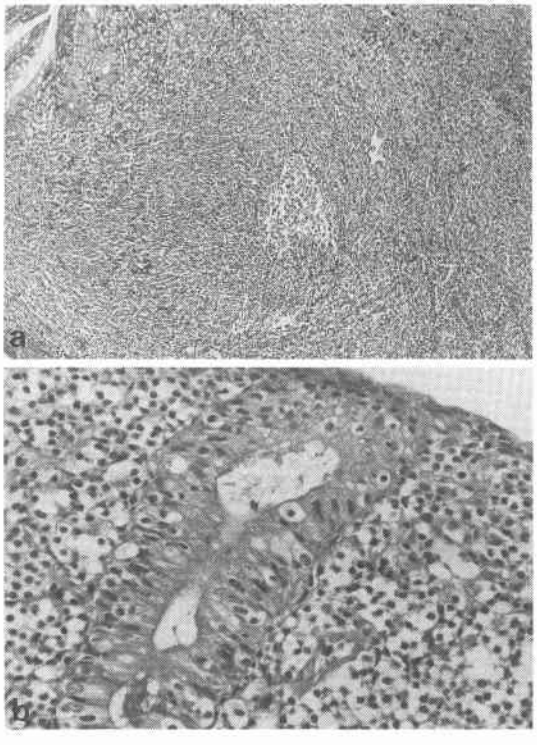

腸癌に準じてStage分類[2]するとH0, P0, N1(+), S1, M(−), Stage III, Naqvi[3]による病期分類ではStage IIに該当する．

病理所見：腫瘍細胞は粘膜から漿膜まで全層にわたってびまん性増殖を示し，腫瘍巣内には胚中心の残存と非薄なマントル層内層の残存を認め(**Fig. 6a**)，腺上皮に腫瘍細胞が浸潤し，lymphoepithelial lesionの形成を認めた(**Fig. 6b**)．また，No. 251, 252のリンパ節転移を認めた．未固定凍結材料を用いた特殊染色ではsIg κ陽性を示したが，CD10, CD5, sIgD, ALPaseはいずれも陰性であった．

術後経過：リンパ節転移を認めたため，現在cyclophosphamide, doxorubicin, vincristine, prednisolone (CHOP)療法を継続中である．

考　察

消化管の悪性リンパ腫は，消化管粘膜および粘膜下層のリンパ装置より発生する消化管原発性のものと，全身性悪性リンパ腫の波及による消化管病変を呈したものがある．消化管原発性悪性リンパ腫の診断基準としてDawsonら[4]は，1. 体表のリンパ節を触知しないこと，2. 胸部X線で縦隔リンパ節腫大を認めないこと，3. 白血球数，分画に異常がないこと，4. 開腹時に主病変が腸管で，リンパ節転移は所属リンパ節に限局するもの，5. 肝，脾に病変がないこととしている．さらに，Richardsら[5]は，1. 骨髄検査が正常，2. CTで縦隔リンパ節腫大を認めないの2項目を加えている．したがって，本症例はこれらすべての条件を満たしており，原発性のS状結腸悪性リンパ腫と考えられる．

腸管悪性リンパ腫の肉眼分類は大きく限局型とびまん型に分けられる．Culpら[6]はびまん型をさらにrugous(脳回転様巨大皺襞)，nodular(cobble-stone様)，combined(rugous+nodular)に分類したが，本症例の脳回転様巨大皺襞所見はまさにCulpらのrugous typeと考えられる．長廻ら[7]はこの脳回転様巨大皺襞像を腸管悪性リンパ腫の特有の所見としている．

癌との鑑別診断として粘膜下腫瘍としての所見と伸展性が保たれているといった特徴がある．しかし，本症例のように多発性びらん，潰瘍が主体である場合は炎症性疾患との鑑別が問題となる．本症例も当初クローン病と診断したが，その後の内視鏡所見より隆起病変が主体となったため悪性リンパ腫と診断した．その間，2回のDNA診断を含め5回の生検を施行した

が，確定診断は得られなかった．斎藤ら[8]は生検材料を用いたDNA診断が早期診断に有用であると報告したが，本症例のごとく必ずしもmonoclonarityを証明できるとは限らないようである．また，紙谷ら[9]は粘膜下腫瘍の所見が乏しいびらん，潰瘍を主体にした病変においても，内視鏡検査時に空気で伸展した状態での平滑さに乏しい壁所見より粘膜下病変を疑うとしている．

消化管にはPeyer板を除けば本来リンパ組織は存在せず，刺激などによる慢性炎症を基盤として生後に形成される．これらのリンパ組織は粘膜の腺上皮と関連をもつことからgut-associated lymphoid tissue (GALT)[10]と呼ばれ，同様の組織発生が考えられる気管支のbronchus-associated lymphoid tissue (BALT)[11]と総称してMALTともいわれている．このMALTより発生する悪性リンパ腫のうち，臨床的に，1．腫瘍細胞が病巣に長期間限局し，2．化学療法などの治療によく反応して比較的予後は良好であり，組織学的には，1．centrocyte-like cellsがリンパ濾胞周囲あるいは濾胞間領域に増殖し，2．リンパ濾胞の残存を認め，3．腫瘍細胞の粘膜上皮や腺組織への浸潤を認め，4．しばしば単クローン性形質細胞の増殖をともなうものを1983年，Isaacson & Wrightら[12]はMALTリンパ腫として報告した．47例の消化管リンパ腫の内，7例のMALTリンパ腫を報告した小野ら[13]の報告によるとcentrocyte-like cellsは形態学的特徴からマントル層の外層リンパ球（marginal zone）に近い細胞像を呈し，腫瘍細胞がびまん性に増殖し，病巣内には萎縮性ないし過形成性の非腫瘍性胚中心と非薄化したマントル層が認められたことから，MALTリンパ腫をマントル層外層（marginal zone）から発生したリンパ腫と考えている．また，7例中5例がマントル層リンパ球の性状を示すsIgD，CD5，ALPaseのいずれかが陽性であったとしているが，本症例においてはこれらはいずれも陰性であった．

リンパ節の悪性リンパ腫は増殖期の細胞を示すKi-67細胞陽性率と予後との相関性が指摘されているが[14]，小野ら[13]の報告によるとMALTリンパ腫のKi-67細胞陽性率は7.9±5.1%と高悪性度群リンパ腫とされるびまん性大型細胞型37.2±18.6%と比較し明らかに低く，低悪性度群リンパ腫と考えられている．したがって，手術的に完全切除できれば付加治療は必要としない．しかし，すでに所属リンパ節に転移を認めた本症例のごとく診断時にはadvanced stageのことが多い．したがって，なんらかの付加治療が必要と思われるが，現在のところまとまった報告がない．Isaacsonら[12]の指摘のごとくMALTリンパ腫は臨床的には予後が良く，長期にわたって限局し治療によく反応するため，現在，第1世代の化学療法剤であるCHOP療法を6サイクル行っている．

稿を終えるにあたり診断および治療に際し，ご教授を賜った川崎医科大学木原　彊教授，岡山大学第2病理学教室赤木忠厚教授，岡山大学第2内科学教室大熨泰亮助教授に深甚なる感謝の意を表すとともに，ご協力いただいた当院内科杉山　明先生，同病理村上一郎先生に深謝致します．

文　献

1) 牛尾恭輔：悪性リンパ腫．市川平三郎，山田達哉監修：大腸疾患診断の実際II，第一版，医学書院，東京，1989, p100—106
2) 大腸癌研究会編：大腸癌取扱い規約，第4版，金原出版，東京，1986
3) Naqvi MS, Burrows L, Kark AE: Lymphoma of the gastrointestinal tract. Ann Surg 170: 221—231, 1969
4) Dawson IMP, Cornes JS, Morson BC: Primary malignant lymphoid tumors of the intestinal tract. Br J Surg 49: 80—89, 1961
5) Richards MA: Lymphoma of the colon and rectum. Postgrad JM 62: 615—620, 1986
6) Culp CE, Hill JR: Malignant lymphoma involving the rectum. Dis Colon Rectum 5: 426—436, 1962
7) 長廻　紘，長谷川かをり：腸管悪性リンパ腫の内視鏡像．内視鏡　3: 1305—1316, 1991
8) 斎藤大三，山口　肇，飛内賢正ほか：消化管悪性リンパ腫の診断—将来の展望—．内視鏡　3: 1325—1329, 1991
9) 紙谷晋吾，佐藤克明，日下泰徳ほか：びまん浸潤型を呈した直腸原発悪性リンパ腫の1例．胃と腸 23: 1357—1361, 1988
10) Parrot DMV: The gut as a lymphoid organ. Clin Gastroenterol 5: 211—228, 1976
11) Bienenstock J, Johnston N, Perey DYE: Bronchial lymphoid tissue: Morphologic characteristics. Lab Invest 6: 686—692, 1973
12) Isaacson P, Wright DH: Malignant lymphoma of mucosa-associated lymphoid tissue, a distinctive type of B-cell lymphoma. Cancer 52: 1410—1416, 1983
13) 小野伸高：消化管原発悪性リンパ腫の病理組織学的および免疫組織学的研究．日網内系会誌　31: 237—256, 1991
14) 冨永邦彦：非ホジキンリンパ腫の核DNA量と増殖分画に関する研究．日網内系会誌　27: 249—261, 1987

A Case of Mucosa Associated Lymphoid Tissue Lymphoma in the Sigmoid Colon

Hitoshi Takeuchi, Eiji Konaga, Genso Kobayashi, Masaaki Kashitani, Yoshimasa Yasui,
Yukio Kimura and Masao Harano
Department of Surgery, Iwakuni National Hospital

Malignant lymphoma rarely occurs in the colon, especially in the sigmoid colon. The concept of mucosa associated lymphoid tissue (MALT) lymphoma is not widely accepted among pathologists. We report here the first case of MALT lymphoma in the sigmoid colon. The patient was a 54-year-old man who complained of fever. He was treated under the diagnosis of prostitis and Crohn's disease. However, his clinical condition did not improve. Barium enema study showed two skip lesions with irregular surface in the sigmoid colon. These changed from concave to elevated in the endoscopic findings. Thus, the patient, suspected of having malignant lymphoma rather than Crohn's disease, underwent sigmoidectomy. The surgical specimen was diagnosed as MALT lymphoma. We should observe clinical changes carefully to differentiate malignant lymphoma from inflammatory bowel diseases.

Reprint requests: Hitoshi Takeuchi Department of Surgery, Iwakuni National Hospital
JAPAN