日消外会誌　26（8）：2250～2254，1993年

卒後教育セミナー3

開腹による胆嚢摘出術および胆管切石術

東北労災病院外科
松　代　　隆

開腹による胆嚢摘出術(胆摘術)，胆管切開術の基本操作とこれら術式に関連した問題点について解説した．胆摘術は底部から摘出する方法が基本的であり，第1に選択すべきである．急性胆嚢炎経過後などの胆嚢摘出に際しては定型的な術式にこだわることなく，まず胆嚢を切開し周囲との解剖学的関係を確認しながら手術をすすめた方が安全である．胆摘術に際しての予防的ドレナージはとくに偶発症がない時は翌日抜去してよいことを強調した．胆管切開術は胆管結石症の他に胆嚢結石症でも胆道感染を示唆する黄疸の既往と胆管拡張を認める場合が適応となる．胆嚢内に多数の小結石を認める，胆嚢管拡張，萎縮胆嚢で胆嚢内に結石を認めない場合は，胆嚢結石の胆管への逸脱を示唆する所見であるので入念な術中精査が必要である．胆管切開後のT字管などによる胆管ドレナージは胆道感染合併例，胆管拡張例，胆管内に多量の胆砂や胆泥を認める場合は必ず行うべきである．

Key words: atypical cholecystectomy, intraoperative bile duct injury, indication of choledochotomy

はじめに

胆石症の絶対的手術適応としては，1）急性胆嚢炎合併，2）胆嚢造影陰性，3）胆嚢癌の合併が疑われる，4）閉塞性黄疸あるいは急性胆管炎合併例が挙げられるが，1)～3)に関しては腹腔鏡下胆摘術が優先され，4)については経皮経肝性胆管ドレナージ（percutaneous transhepatic biliary drainage；PTBD）あるいは内視鏡による経十二指腸的ドレナージがまず行われているのが現状であろう．一方，比較的適応としては胆嚢結石症であっても，1）胆石発作を頻繁に繰り返すもの，2）無症状胆石であっても胆石多数のもの，大きな胆石，3）ビリルビン・カルシウム石と考えられるものがあげられる．1)と2)は経口的胆石溶解療法など内科的治療の限界を超えるものであり，その多くは腹腔鏡下胆摘術が適応とされる．このような観点から考えると今後に経験される開腹による胆摘術の多くは高度の技術を要求される症例であることが予想される．しかし，開腹による胆摘術，胆管切開術はすでに完成された術式であり，それ自体で問題となる点はほとんどない．そこでここでは術式自体については基本的事項についてのみ述べ，主にこれら術式に関連して問題となっているいくつかの点について自験例を中心に私の考えを述べ，ご批判を仰ぐ次第である．

1．胆摘術の実際

1）定型的胆摘術：胆嚢管より底部に向かって剝離をすすめる方法と底部より胆嚢管に向って操作をすすめる方法がある．前者では最初に胆嚢管，胆嚢動脈を処理するのでその後の剝離操作はほとんど出血なくすすめることができる．しかし3管合流部は深部にあり最初からこの部に操作を加えることは困難な場合が多く，また胆嚢管や胆嚢動脈は走行異常など変位が多いので胆嚢管を長く残したり総胆管や右胆管を損傷したりする危険度が高い．これに反し底部からの胆摘術はある程度の出血は避けられないが胆道系の解剖学的関係を確認しながら手術をすすめうる利点がある．したがって胆嚢頸部に炎症や癒着の強い場合にはこの術式が安全かつ合理的な術式となる．また，初心者はまず底部からの胆摘術を行い，実際に3管合流部の解剖学的関係をよく観察しながら手術をすすめたほうが安全に手術ができ，胆嚢管よりの摘出を行う際の参考にもなると考えている．

2）非定型胆摘術：胆嚢の炎症が高度で周囲との識別が困難な場合，あるいは3管合流部の炎症が強くこの部が瘢痕性に肥厚し総胆管の識別が困難な症例に適応される．このような場合は胆嚢底部に胃幽門部，十二指腸起始部，横行結腸さらには大網が癒着している

＊第22回・胆嚢，胆管結石の治療

＜1993年5月11日受理＞別刷請求先：松代　隆
〒981　仙台市青葉区台原4－3－21　東北労災病院外科

Fig. 1 Atypical cholecystectomy. The gallbladder wall is incised from body to neck. And then, cystic duct is examined using a surgical probe whether it is open or not.

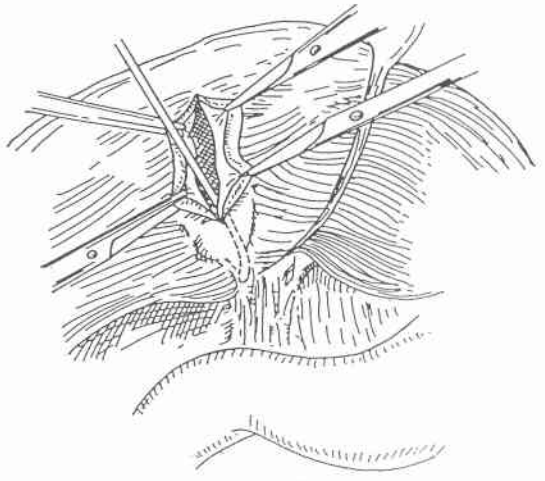

ことが多い．この癒着剝離は胆嚢の前面からではなく右側より手指やツッペル鉗子（ガーゼの小片を鉗子の先にはさんだもの）を用いて始める．胆嚢が露出され，周囲との解剖学的関係がはっきりしないと考えられるときはちゅうちょせず，胆嚢体部前壁中央を頸部まで電気メスで縦に切開する．ここで切開創より胆嚢管にゾンデを挿入し，その開存状態と総胆管の走行を確認する（**Fig. 1**）．その後はゾンデの走行を参考にしながら残存粘膜破壊術を併用する胆摘術を行えばよい．胆嚢管が瘢痕性に閉塞しているときは同部の切離のみでよいが，ウィンスロー孔のドレナージを行う．さらに切離端の迅速病理診断を行い癌を否定する．

3）胆摘術後の予防的ドレナージ：予防的ドレナージが必要か否かについてはいまだに論議がなされている．著者らもこの点について検索した．すなわち，胆摘術を予定した279例を術前無作為にドレナージなし，ウィンスロー孔1日ドレナージ群，3日ドレナージ群に分け術後の種々の状態を検討した．なお，この3群間で手術所見，手術時間，出血量，胆嚢損傷による胆汁漏出の頻度，胆汁中細菌検出率などの back ground には差はなかった．手術時に脱落した症例の多くは胆摘術にとどまらずTチューブ挿入などの術式変更によるものである．結果は **Table 1** に示した．0群には術後合併症は1例もなかったが，1日群と3日群に数例ずつの術後出血，胆汁漏出を認めた．これらの合併症はいずれも翌朝までに発生したのが特徴的で，再手術をすることなく治癒した．なお，術後腸雑音聴取時期は0群で幾分早い傾向を示したが，術後発熱，白血球数の推移などには差はなかった．この検索結果は予防的ドレナージはそれほど害はないが，とくに所見のないときは翌日抜去してよいことを示唆している．

Table 1 Postoperative complications and drainage after cholecystectomy

Drainage (No of Pts)	Postoperative complications		
	Bleeding	bile leackage	wound infection
None (85)	0	0	0
1 day (96)	2	3	1
3 days (98)	3	1	0

All postoperative complications were found within 24 hours after operation.

2．術中胆道損傷

第20回日本胆道外科研究会（小澤和恵教授，京都）で術中胆道損傷例の集計が行われ，452例が報告された．胆道手術例の0.5%で胆摘術によるものが53%を占めた．術中に胆道損傷が確認でき直ちに修復された症例は276例（61%）で，他は術後の黄疸，胆道系酵素の上昇，ドレーンからの胆汁漏出，腹膜炎症状などで発見されている．術中造影が行われた症例は33例にすぎなかった．損傷は Br，B1，Bs，Bm のいずれにも発生していた．術者の手術経験年数では5年以下の医師が39%をしめたが10年以上の医師も35%を占めたことが注目された．胆道損傷を惹起した誘因と考えられた胆嚢の病態としては萎縮胆嚢が過半数を占め，結石嵌頓，Mirrizi 症候群の順であった．

自験例での症例を供覧する．49歳女性，通常の胆摘例である．胆嚢管に付着する索状物を腹腔側にのみ鉗子をかけて切離したところ胆嚢管側より胆汁が漏出した．両側切離端に細いチューブを挿入し，腹腔側（肝側）より胆道造影を施行したところ（**Fig. 2**），総胆管と右胆管を単に架橋している胆管であり，この胆管より胆嚢管が分岐していることが判明したのでこれを結紮して胆嚢を摘出した．著者の胆摘術に際しての3箇条は，1）Calot 3角での処置に際しては胆嚢側に鉗子をかけない，2）適切なる術中胆道造影，3）閉腹前にガーゼによる1分間圧迫×2である．1)では細い胆管が気付かずに離断されても鉗子をかけない胆嚢側より必ず胆汁が漏れる．2)では胆管を損傷したときは必ず肝側の胆管造影を行う．その胆管が主胆管に交通する

Fig. 2 A case of operative bile duct injury. Operative cholangiogram shows a simple anomalous bile duct bridging from common bile duct to right hepatic duct, so it was ligated.

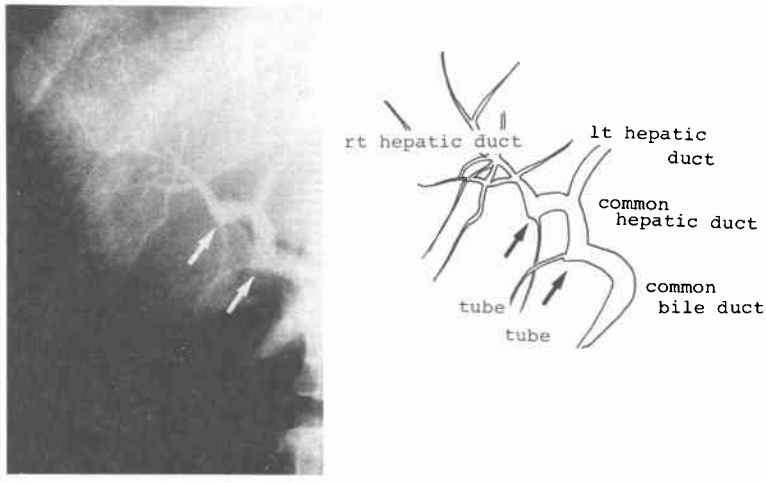

Fig. 3 Various types of repair of operatively injured bile duct with a T-tube.

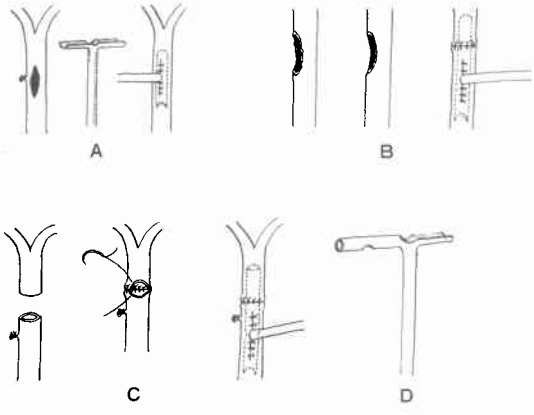

ときは結紮してもよい．3)によりどんな少量の胆汁漏出でもガーゼに色が付くので見逃すことはない．術中損傷と関連して，胆摘術に際しては無菌的操作に固執せずに手術操作が困難と思われるときには胆嚢を開いて胆嚢内腔から周囲組織との関係を確かめながら操作をすすめるべきである．

損傷胆管の修復法を **Fig. 3** に示した[1]．胆管壁の損傷が小さいときは単に1～2針吸収糸で縫合してもよいが，損傷部よりTドレーンを挿入しておいたほうが安全である(A)．しかし，損傷部が大きいときは(B)のように辺縁をトリミングした後に横に縫合する．この際，Tドレーンは縫合部から離れた部位から挿入する．胆管が完全に離断されている場合はKocher授動術を行い，吻合部に緊張が加わらない状態にして同様に処理する(C)．胆管が細くT字管が挿入できないときは逆行性に経肝的にチューブ（retrograde transhepatic biliary drainage tube；RTBD-tube）を挿入する．新鮮創のステントチューブの挿入期間は通常は4週間でよいが，再手術例ではさらに長くする．このような方法ができないときは腸管を用いた胆道再建術を行わねばならない．

3．胆摘術後愁訴

これまでの胆摘術後愁訴に関する調査の多くは術後の疼痛を主としたものであった．そこで著者らは胆嚢を摘出したことが患者にどのような影響を与えているかを中心に検討した．最近5年間に手術した症例を対象にアンケート調査を行い622例の回答を得た．術後の易疲労感52.2%，下痢16.4%，便秘13.0%，体重減少11.9%とほぼ半数が何らかの愁訴を持っていた．しかし，下痢や便秘，とくに下痢を訴えた人はコレステロール結石（コ石）例が15.8%と多く，ビリルビン結石（ビ石）例は4.2%と少なかった．コ石は高蛋白・高脂肪食下で形成され，一方，ビ石は低蛋白・低脂肪食下で形成され胆汁は一般に稀薄であるとされている[2]．コ石では高脂肪食を摂取する人が多いため胆摘後には胆嚢の脱落による消化吸収不良がじゃっ起される可能性が推察された．また疲れやすくなったと答えた人がほぼ半数を占めたが，このような易疲労感は腹腔鏡下手術ではどうかの点も興味があることで，今後さらに詳細

な調査が必要であろう．これらの事実は経口的胆石溶解療法など胆嚢温存療法の適応とも関連する問題である．

著者らはここ数年間は胆道手術の皮膚切開は右肋弓下切開を原則としてきたが，遠隔時の手術創の愁訴を実際に患者さんに計測してもらったキズの長さとで比較検討した．まず，退院時に背伸びができたと答えた人は67%で，その創の長さの平均は8.9±2.6cm，これに反し背伸びができなかったと答えた人の創の長さは11.8±4.2cmであった．同様に遠隔時に創のつっぱりがないと答えた人は71%でその創の長さは9.0±2.7cmで創がつっぱると答えた人の14.2±3.5cmよりは短い傾向を示した．創の大きさでは小さくて満足と答えた人の創の長さは8.6±2.7cm，大きすぎると答えた人では13.6±3.7cmであった．このように当然といえば当然であるが，手術創が小さいほうが愁訴が少ない傾向にあり，minilaparotomyを肯定する結論であった．

4．胆管切開術

1）胆嚢結石症における胆管切開術の適応：古くから胆管切開術の適応として，1）胆道感染を示唆する黄疸の既往がある，2）胆管拡張例，3）胆嚢内に多数の小結石を認める，4）胆嚢管拡張例，5）萎縮胆嚢で胆嚢内に胆石を認めない，が挙げられている[3]．術中精査法が進歩した現在においても黄疸の既往があり，胆管拡張がみられる症例は胆汁の流出障害があることを示唆する所見であり，胆管切開しTドレーンなどによる胆管ドレナージが原則であろう．しかし，3)～5)はいずれも胆嚢結石が胆管に逸脱した可能性を示唆する所見である．このような症例では術中胆道造影，術中胆道鏡を中心とした適切な術中精査を行い不必要な胆管切開は避けるべきである．とくに総胆管径に比べ胆嚢管径が異常に拡張している症例は胆嚢より逸脱した胆管結石を高率に合併している[4]ので入念な精査が必要である．

術中胆道精査法の目的は遺残結石の予防，胆管あるいは乳頭病変の診断である．精査法としては胆管造影，胆道鏡検査，胆道内圧測定，超音波検査法などのほかに胆道ブジーを利用する方法などが用いられる．それぞれの適応と限界をよく理解し，症例によってはいくつかの方法を組み合わせることも必要となる．術中造影は頭側を下げ，さらに左側が低くなるように手術台を20～30°回転させて行うと左肝内胆管をよく造影できる．術中胆管造影は写真のでき具合で評価が決まるので不完全な撮影の場合は撮り直すことが肝要である．術中胆道鏡は胆道造影でチェックされた部位を重点的に観察する．

術中胆道精査と関連して最も問題となっているのが乳頭機能の評価法であり，いまだに一定の見解が得られていない．著者らは塩酸負荷胆道内圧測定法により乳頭機能の評価を試みている[5]．本法による乳頭機能は正常反応型，緊張型，低緊張型に分類できる．緊張型は従来の乳頭狭窄を表現するものであるが，組織学的には乳頭部の急性炎症による細胞浸潤と浮腫が狭窄の原因となっており，多くは胆管ドレナージによる乳頭部の安静のみで治癒する．一方，低緊張型には不可逆性乳頭炎（閉鎖不全型乳頭炎）が含まれており，この群が乳頭形成術の適応となると考えている．

2）胆管切開術の実際：通常は十二指腸上部総胆管切開術が行われるが，手術操作上とくに問題となる点はない．しかし，再手術例などで総胆管の確認が困難なときは，まず，肝の右側よりこれに癒着する大網，横行結腸などを剝離し，肝十二指腸靱帯を露出する．ここで**Fig. 4A**のように，ウィンスロー孔に左示指と中指を挿入し，親指との間に固有肝動脈の拍動を確認する．その拍動の外側を穿刺吸引して胆汁を求める．血液が吸引されたら1～2分ガーゼで圧迫すれば簡単に止血されるので，この操作を何回か繰り返すことにより胆汁が吸引でき，総胆管を確認できる．また，

Fig. 4 Procedures of exploration of common bile duct when inflammation of hepatoduodenal ligament is severe.
A. Puncture of bile from the hepatoduodenal ligament at the right side of proper hepatic artery. B. The common duct lymph node lies at the edge of the head of the pancreas and is an accurate guide to the lower end of the common bile duct.

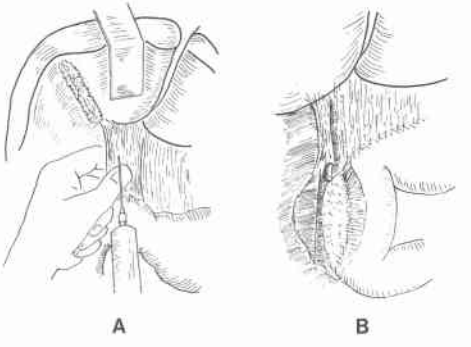

Maingotによれば総胆管の確認には膵頭部の直上で総胆管が膵と交差する位置に存在する総胆管リンパ節(**Fig. 4B**)が指標となるという．したがって，このリンパ節がみつかったときはこれを指標に胆汁の穿刺吸引を試みればよい．

3）胆管ドレナージ：胆管切開術後に行われるTドレーンなどによる胆管ドレナージの意義は，1）胆汁鬱滞および感染の除去，2）十二指腸乳頭部の安静，3）術後の諸検査(胆道造影，胆道内圧，胆汁分析など)，4）遺残結石に対する切石のルートの確保である[6]．最近は胆管ドレナージはドレーン挿入による胆道出血や狭窄の危険性，体液電解質の喪失，入院期間が長引くなどの理由から1次縫合をしたほうがよいとの主張もみられる．コ石や黒色石で胆管拡張を伴わない症例は1次縫合を行ってもよいが，次の場合は必ず胆管ドレナージを行うべきであろう．1）黄疸を伴う場合，2）胆道感染合併例，3）胆管拡張例，4）胆管内に多数の胆砂や胆泥を認める場合である．最近は胆管切開口は1次縫合し逆行性に経皮経肝胆道ドレナージを行う試みがなされている．

文　献

1）松代　隆：胆石症の手術．田辺達三 編．主要外科手術の要点．南光堂，東京，1991, p196—208
2）Matsushiro T, Suzuki N, Sato T et al: Effect of diet on glucaric acid concentration in bile and the formation of calcium bilirubinate gallstones. Gastroenterology 72：630—633, 1977
3）佐藤寿雄：胆道疾患．永井書店，大阪，1983, p107—108
4）松代　隆：コレステロール胆嚢結石症における術中胆道精査の適応—とくに遺残結石予防に関連して．腹部救急診療の進歩　10：381—384, 1990
5）松代　隆，山本協二，山口　尚ほか：塩酸負荷胆道内圧測定法—新しい型分類とその臨床的意義について—．胆道　2：451—458, 1988
6）槇　哲夫：肝・胆道・膵疾患の外科．金原出版，東京，1974, p205—208

Cholecystectomy and Choledocholithotomy under Laparotomy

Takashi Matsushiro
Surgical Division, Tohoku Rosai Hospital

The author discusses the basic procedures of cholecystectomy and choledochotomy under laparotomy as well as the problems associated with these procedures. At the time of cholecystectomy, cholecystectomy from the fundus should be selected in the first place. In cholecystectomy after the course of acute cholecystitis, it is not necessary to stick with typical surgical procedures, but it is important to incise the gallbladder first and to carry out the procedure while making sure of the anatomical relationships with the surrounding organs. The author emphasizes that preventive drainage after cholecystectomy may be withdrawn the next day if there are no accidents or problems. Choledochotomy is applicable to choledocholithiasis, and in addition to cases of cholecystolithiasis where previous jaundice suggesting biliary infection and choledochal dilatation are recognized. In cases in which a number of small calculi are seen in the gallbladder, cystic duct dilatation and a contracted gallbladder without calculus suggest escape of a gallstone into the choledochus. Therefore, detailed inspection is required during surgery. Choledochal drainage using a T-tube subsequent to choledochotomy should be carried out in cases where complications of biliary infection, choledochal dilatation, and copious biliary sand and mud are recognized in the choledochus.

Reprint requests: Takashi Matsushiro　Surgical Division, Tohoku Rosai Hospital
JAPAN