日消外会誌　26（9）：2315～2320，1993年

大腸癌におけるc-erbB-2蛋白発現の臨床的意義

神戸労災病院外科
島田　悦司　　裏川　公章　　植松　　清

切除大腸癌75例（結腸癌48例，直腸癌27例）の新鮮凍結標本を対象として，c-erbB-2蛋白発現を免疫組織学的に検索し，臨床病理学的諸因子との関連性を検討した．

75例中48例で癌細胞の細胞膜に一致してc-erbB-2蛋白陽性所見がえられた．陽性程度を強陽性22例，弱陽性26例，陰性27例に分類し検討したところ，腫瘍占居部位，肉眼型，腫瘍径，組織型などとの関連はなく，また壁深達度との関連もみられなかった．しかしリンパ節転移，肝・肺転移ならびにDukesのstage分類とは有意な関連がみられた．また陰性群と強陽性群の比較では，強陽性群でly2，v2以上の脈管侵襲高度例が多かった．これらの結果よりc-erbB-2蛋白が大腸癌の遠隔転移機序に関与している可能性とともに，大腸癌におけるc-erbB-2蛋白の陽性程度が生物学的悪性度の指標としての意義を有することが示唆された．

Key word：c-erbB-2 protein of colorectal cancer

I．はじめに

種々のヒト癌細胞においてc-erbB-2遺伝子の増幅やc-erbB-2蛋白発現がみいだされており[1)~4)]，その臨床的意義づけについては特に乳癌[5)~7)]や胃癌[8)~11)]で多くの報告がみられ，従来の組織型，壁深達度，リンパ節転移などの形態学的因子とともに重要な予後規定因子となりうる可能性が示されている．

しかし乳癌や胃癌などと比較して大腸癌におけるc-erbB-2遺伝子や蛋白発現に関する報告は少なく[12)~19)]，その臨床的意義は明らかでない．

今回われわれは大腸癌におけるc-erbB-2蛋白陽性所見を染色程度で分類し，臨床病理学的諸因子との関連性を検討することによりその臨床的意義づけを試みた．

II．対象と方法

1991年4月より1992年12月の間に，神戸労災病院外科にて切除された大腸癌のうちの75例（結腸癌48例，直腸癌27例）を対象とした．

切除後ただちに癌病巣より組織を採取し，ornithine carbomyl transferase compoundに包埋し，－80℃で凍結保存した．この新鮮凍結標本をクリオスタットにて4μに薄切後風乾し，冷アセトンにて5分間固定した．

＜1993年5月11日受理＞別刷請求先：島田　悦司
〒651　神戸市中央区籠池通4丁目1―23　神戸労災病院外科

Phosphate buffered saline（PBS）で洗浄し，10％正常ブタ血清と20分間反応させた．

1次抗体として抗c-erbB-2蛋白モノクロナール抗体（mAb1，Triton Bio Science Inc）を用い37℃で1時間反応させた．PBSで洗浄し，peroxydase標識抗マウスIgG抗体（Tago Inc）を37℃で1時間反応させた．

PBSで洗浄し，3-3′-diaminobenzidine-tetrahydrochloride（DAB）溶液と5分間反応させ発色させた．流水で洗浄し，メチルグリーンで核染色を行った後，脱水し封入，鏡検した．

陰性対照には1次抗体にかえてPBSを用いた．

臨床病理学的項目は大腸癌取扱い規約[20)]に従ったが，臨床病期分類については，Dukesのstage分類において，遠隔転移を有する症例をDukes Dとする修正Dukes分類[21)]により検討した．

また統計学的検定はχ^2検定（度数5未満はFisherの直接確率計算）および1元配置分散分析を用い，危険率5％未満を有意とした．

III．成　績

c-erbB-2蛋白陽性所見は癌細胞の細胞膜にみとめられたが，組織標本内のほとんどの癌細胞で細胞膜が明瞭に染色されるものや，標本内で部分的に癌細胞の細胞膜および細胞質が弱く染色されるものがみられた．

Tsudaら[8)]のc-erbB-2蛋白陽性度判定基準にしたがい，これらc-erbB-2蛋白陽性例を強陽性，弱陽性の2段階に分類した．すなわち標本内のほとんどの癌細胞

Fig. 1 Immunostaining of c-erbB-2 protein in human colorectal cancer.
A. Strongly positive case (++). Plasma membranes of all tumor cells are distinctly stained. ×100, B. Weakly positive case (+). Plasma membrance and cytoplasm are weakly and partially stained. ×100

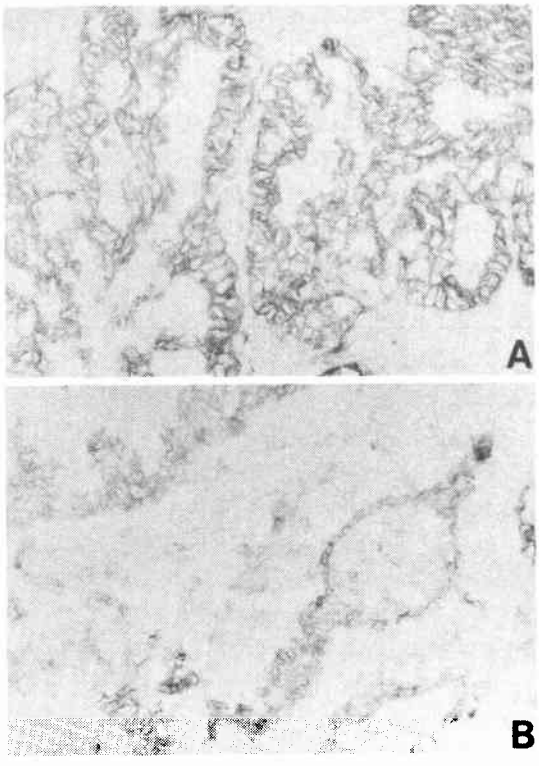

細胞膜に明瞭な陽性所見がみられる症例を強陽性(++)，また細胞膜の染色性が弱く，標本内の癌細胞で部分的に陽性所見がみられる症例を弱陽性（+）とし，それ以外を陰性（−）とした（**Fig. 1A, B**）.

75例中c-erbB-2蛋白強陽性22例(29.3%)，弱陽性26例(34.7%)，陰性27例(36.0%)であった(**Table 1**).

c-erbB-2蛋白強陽性3例，弱陽性2例，陰性1例についてはSouthern法によりc-erbB-2遺伝子増幅の有無を検索したが全例遺伝子の増幅はみられなかった.

1）肉眼的所見

腫瘍占居部位を右側結腸（盲腸，上行結腸，横行結腸右半），左側結腸(横行結腸左半，下行結腸，S状結腸)，直腸に分類し検討したがc-erbB-2蛋白陽性度との関連はなかった（**Table 1**).

また肉眼型ではほとんどが2型であり，関連がなかった（**Table 2**).

Table 1 Correlation between c-erbB-2 protein staining and location

Location	Staining of c-erbB-2 protein			Total
	(−)	(+)	(++)	
Right colon	5	7	4	16
Left colon	12	10	10	32
Rectum	10	9	8	27
Total	27 (36.0)	26 (34.7)	22 (29.3)	75 (100)

( ) : %

Table 2 Correlation between c-erbB-2 staining and gross type

Gross type	Staining of c-erbB-2 protein			Total
	(−)	(+)	(++)	
0	2	1	0	3
1	3	3	0	6
2	22	21	21	64
3	0	1	1	2

Table 3 Correlation between c-erbB-2 protein staining and size of tumor

Size(cm)	Staining of c-erbB-2 protein			Total
	(−)	(+)	(++)	
size<4	7	8	6	21
4≦size<6	13	12	9	34
size≧6	7	6	7	20
Mean±SD	5.6±2.1	5.7±2.5	5.7±2.3	

腫瘍径もc-erbB-2蛋白陰性5.6cm，弱陽性，強陽性5.7cmと差がなく，関連はみられなかった(**Table 3**).

2）組織学的所見

組織型は高分化型が多数を占めたため，c-erbB-2蛋白陽性度との間には関連がなかった（**Table 4**).

壁深達度について，m～ss(al)でのc-erbB-2蛋白強陽性率7/31（22.6%）に対し，s（a2）以上では15/44（34.1%）と高率であったが有意差はなかった(**Table 5**).

組織学的リンパ節転移とc-erbB-2蛋白の陽性程度との間には有意な関連がみられ，n（−）でのc-erbB-2蛋白強陽性率6/39（15.4%）に対し，n_1～n_3では16/36（44.4%）と転移陽性例で高率であった（**Table 6**).

Table 4 Correlation between c-erbB-2 protein staining and histological type

Histological type	Staining of c-erbB-2 protein			Total
	(−)	(+)	(++)	
Well	20	23	18	61
Moderately	5	2	3	10
Poorly	1	1	0	2
Signet	1	0	0	1
Mucinous	0	0	1	1

well : well differentiated adenocarcinoma moderately : moderately differentiated adenocarcinoma poorly : poorly differentiated adenocarcinoma signet : signet ring cell carcinoma mucinous : mucinous carcinoma

Table 5 Correlation between c-erbB-2 protein staining and depth of invasion

Depth of invasion	Staining of c-erbB-2 protein			Total
	(−)	(+)	(++)	
m, sm, pm	4	5	1	10
ss (a1)	7	8	6	21
s (a2)	10	9	11	30
si (ai)	6	4	4	14

m : mucosa sm : submucosa pm : muscularis propria
Serosa present
ss : subserosa s : serosa si : invades through serosa into a contiguous organ
No serosa
a1 : invades through muscularis propria a2 : invades into adventitia without invasion to other organs ai : invades other organs

Table 6 Correlation between c-erbB-2 protein staining and lymph node metastasis

Lymph node metastasis	Staining of c-erbB-2 protein			Total
	(−)	(+)	(++)	
n (−)	15	18	6	39
n1 (+)	3	6	9	18
n2 (+)	8	1	3	13
n3 (+)	1	1	4	6

p=0.0056

リンパ管侵襲はc-erbB-2蛋白陰性例に比較してc-erbB-2蛋白強陽性例でly2以上が有意に多く，また静脈侵襲もc-erbB-2蛋白陰性例に比較してc-erbB-2蛋白強陽性例ではv2以上が有意に多かった(**Table 7**).

Table 7 Correlation between c-erbB-2 protein staining and lymphatic or vascular invasion

Lymphatic invasion	Staining of c-erb B-2 protein			Total
	(−)	(+)	(++)	
ly0	6 ┐12	4 ┐11	1 ┐4	11
ly1	6 ┘	7 ┘	3 ┘	16
ly2	10 ┐15	10 ┐15	14 ┐18	34
ly3	5 ┘	5 ┘	4 ┘	14

p=0.049

Vascular invasion	Staining of c-erb B-2 protein			Total
	(−)	(+)	(++)	
v0	9 ┐15	7 ┐13	2 ┐5	18
v1	6 ┘	6 ┘	3 ┘	15
v2	7 ┐12	10 ┐13	13 ┐17	30
v3	5 ┘	3 ┘	4 ┘	12

p=0.02

Table 8 Correlation between c-erbB-2 protein staining and peritoneal dissemination, liver metastasis and lung metastasis

Peritoneal dissemination	Staining of c-erbB-2 protein			Total
	(−)	(+)	(++)	
none	26	22	21	69
present	1	4	1	6

Liver or lung metastasis	Staining of c-erbB-2 protein			Total
	(−)	(+)	(++)	
none	27	22	16	65
present	0	4	6(2)	10

( ) : lung metastasis p=0.0188

Table 9 Correlation between c-erbB-2 protein staining and Dukes' stage

Dukes' stage	Staining of c-erbB-2 protein			Total
	(−)	(+)	(++)	
A	4	4	0	8
B	11	12	5	28
C	11	3	10	24
D	1	7	7	15

p=0.0125

3) 腹膜転移，肝転移および臨床病期

腹膜転移とc-erbB-2蛋白陽性程度との関連はみられなかったが，肝転移，肺転移については有意な関連がみられ，c-erbB-2蛋白陰性例には肝転移・肺転移例はなかったが，c-erbB-2蛋白強陽性例では6/22と転移例が多かった（**Table 8**）.

Dukes stage分類とc-erbB-2蛋白陽性度との間でも有意の関連がみとめられ，c-erbB-2蛋白強陽性群でC以上の症例が多くみられた（**Table 9**）.

IV. 考　察

大腸癌におけるc-erbB-2遺伝子の増幅は，Talら[4]によれば2/45（4.4%），D'Emiliaら[12]によれば3/44（6.8%）程度であるが，c-erbB-2蛋白の発現は11～56%[12)~19)]と報告されており遺伝子増幅と蛋白発現頻度に差がみられる．乳癌ではc-erbB-2遺伝子の増幅とc-erbB-2蛋白発現の関連について，Slamonら[5]，Venterら[6]により詳細な検討がなされ，遺伝子増幅程度と蛋白発現程度とは相関することが示されている．しかし遺伝子増幅をともなわない蛋白の過剰発現も存在することから，m-RNAレベルでの異常が関与している場合も少なくないことが指摘されている[5)22)].

われわれもc-erbB-2蛋白強陽性3例，弱陽性2例，陰性1例の計6例についてSouthern法によりc-erbB-2遺伝子の増幅の有無を検索したが全例増幅がみられなかった．大腸癌でのc-erbB-2遺伝子増幅の頻度が低率であることから，大腸癌におけるc-erbB-2蛋白の発現はm-RNAレベルでの異常による場合が多い可能性があると考えられた．

大腸癌におけるc-erbB-2蛋白の発現についてはホルマリン固定パラフィン標本による報告が多く[12)~14)18)19)]，われわれのように新鮮凍結標本を用いた報告は少ない[3)15)~17)]．Slamonら[5]は乳癌を対象としてc-erbB-2蛋白の抗原性の変化を両者で検討し，ホルマリン固定やパラフィン包埋により，c-erbB-2蛋白の陽性程度が非常に強い症例（遺伝子増幅が5～20倍）では抗原性が保たれていたが，陽性程度がmoderate（遺伝子増幅が2～5倍程度）の症例では抗原性が失活することを指摘しており新鮮凍結標本でない場合，結果の解釈に注意が必要と思われる．

われわれはホルマリン固定パラフィン包埋標本との比較検討は行っていないが，c-erbB-2蛋白の発現を全体の65%の症例にみとめた．その染色程度はさまざまであったが，陽性例は中江ら[17]の報告と同様に癌細胞細胞膜に免疫活性をみとめる症例のみとし，今回はさらにTsudaら[8]の染色程度判定基準により陽性例を強陽性，弱陽性の2群に分類し検討を行った．

その結果，c-erbB-2蛋白の陽性度と臨床病理学的諸因子との関連では，占居部位，肉眼型，腫瘍径，組織型や壁深達度などとは有意な関連はみられなかったが，リンパ節転移，肝・肺動移やDukesの臨床病期との有意な関連がみられた．

リンパ節転移に関しては，乳癌ではc-erbB-2蛋白発現との関連が報告されており[5]，大腸癌でも強陽性例では同様の傾向がみられた．

脈管侵襲についてはKultfingerら[16]によると，c-erbB-2蛋白陽性例で侵襲頻度は高いものの有意差はみられていない．自験例では，c-erbB-2蛋白陰性例と強陽性例とを比較した場合，脈管侵襲高度例の頻度は強陽性例で高率であった．

また大森ら[18]，山口ら[19]はc-erbB-2蛋白と同時性肝転移とが関連することを報告しているが，自験例でもc-erbB-2蛋白と肝・肺転移との密接な関連が示唆された．さらに乳癌においてPotterら[23]はc-erbB-2蛋白の発現と術後の血行性転移再発との関連を指摘しており，大森ら[18]も大腸癌異時性肝転移との関連がみられたことを報告している．この点について自験例では術後観察期間が最長でも1年10か月にすぎないため，十分な検討ができなかったが今後検討したいと考えている．

一方腫瘍径，組織型や壁深達度との関連はみられず胃癌での報告[9)~11)]とのちがいがみられた．

組織型について，胃癌では分化型腺癌で蛋白発現が高率とされている[9)11)]．大腸癌でもCohen[13]らが分化度との関連を示唆しているが，自験例のほとんどが高分化型であったため差がみられなかった．

壁深達度については胃癌ではpm以上の進行癌で高率とされる[10)11)]．大腸では腺腫でのc-erbB-2蛋白の発現が報告されており[12)13)]，胃癌とことなり発癌の過程での関与も示唆されている．したがって癌の比較的早期からc-erbB-2蛋白が発現している可能性が考えられるが，自験例では対象が切除例に限られているため，m，sm症例が少なく，こうした点は明らかにしえなかった．しかしc-erbB-2蛋白の陽性率が壁深達度と関連がなかったことより，大腸癌の局所進展とc-erbB-2蛋白との関連は少ないものと思われた．

以上のことから，大腸癌におけるc-erbB-2蛋白の陽性程度はリンパ節転移，肝・肺転移などと関連しており，強陽性例では大腸癌の遠隔転移機序へのc-erbB-2蛋白の関与が示唆された．また臨床病期ともよく相関

しており，大腸癌の生物学的悪性度を反映する1因子と考えられた．

今後，c-erbB-2蛋白弱陽性例の臨床的意義づけや，陽性程度と各種腫瘍マーカーおよび予後との関連などについても検討して行きたいと考えている．

文　献

1) 山本　雅：腺癌の発症・進展とc-erbB-2遺伝子の増幅．実験医　8：681—686，1990
2) Yokota J, Toyoshima K, Yamamoto T et al: Amplification of c-erbB-2 oncogene in human adenocarcinoma in vivo. Lancet 2：765—766, 1986
3) Natali PG, Nicolta MR, Bigotti A et al: Expression of the p185 encoded by HER2 oncogene in normal and transformed human tissues. Int J Cancer 45：457—461, 1990
4) Tal M, Wetzler M, Josephberg Z et al: Sporadic amplification of the HER2/neu protooncogene in adenocarcinomas of various tissues. Cancer Res 48：1517—1520, 1988
5) Slamon DJ, Godolphin WJ, Jones LA et al: Studies of the HRER-2/neu protooncogene in human breast and ovarian cancer. Science 244：707—712, 1989
6) Venter DJ, Tuzi NL, Kumar S et al: Over expression of the c-erbB-2 oncoprotein in human breast carcinomas: Immunohistological assessment correlates with gene amplification. Lancet 2：69—72, 1987
7) Wright C, Angus B, Nicholson JR et al: Expression of c-erbB-2 oncoprotein: a prognostic indicator in human breast cancer. Cancer Res 49：2087—2090, 1989
8) Tsuda H, Hirohashi S, Shimosato Y et al: Immunohistochemical study on overexpression of c-erbB-2 protein in human breast cancer: Its correlation with gene amplification and long-term survival of patients. Jpn J Cancer Res 81：327—332, 1990
9) Falck VG, Gullick WJ: c-erbB-2 oncogene product staining in gastric adenocarcinoma. An immunohistochemical study. J Pathol 159：107—111, 1989
10) Yonemura Y, Ninomiya I, Yamaguchi A et al: Evaluation of immunoreactivity for erbB-2 protein as a marker of poor short term prognosis in gastric cancer. Cancer Res 51：1034—1038, 1991
11) 島田悦司，加藤道男，斉藤洋一：胃癌におけるc-erbB-2蛋白発現についての免疫組織化学的研究．日外会誌　94：33—40，1993
12) D'Emilia J, Bulovas K, D'Ercole K et al: Expression of the c-erbB-2 gene product (p185) at different stage of neoplastic progression in the colon. Oncogene 4：1233—1239, 1989
13) Cohen JA, Weiner DB, More KF et al: Expression pattern of the neu (NGL) gene-encoded growth factor receptor protein ($p185^{neu}$) in normal and transformed epithelial tissue of the digestive tract. Oncogene 4：81—88, 1989
14) 井藤久雄，安井　弥，Ayhan Ayseほか：ヒト消化管粘膜・腺腫・腺癌におけるERBB2遺伝子の発現．消化器癌　1：79—85，1991
15) Tsioulias GJ, Muto T, Morioka Y et al: erbB-2 gene expression in colorectal cancer. Jpn J Exp Med 60：343—349, 1990
16) Kultfinger AM, Robinson BW, Quenville RJ et al: Correlation of epidermal growth factor receptor and c-erbB-2 oncogene product to known prognostic indicators of colorectal cancer. Surg Oncology 1：97—105, 1992
17) 中江史朗，裏川公章，植松　清：大腸癌におけるc-erbB-2蛋白発現と臨床評価．日消外会誌　25：2755—2759，1992
18) 大森一義，内野純一，近藤征文ほか：大腸癌における肝転移再発の予知—原発巣の病理組織学的所見，c-erbB-2蛋白および腫瘍核DNA量からの検討．日消外会誌　24：2963—2969，1991
19) 山口茂樹，大木繁男，城　俊明ほか：大腸癌におけるc-erbB-2蛋白発現および脈管侵襲について．癌と化療　19：34—39，1992
20) 大腸癌研究会編：臨床・病理．大腸癌取扱い規約．改訂第4版．金原出版，東京，1985
21) Cohen AM, Shank B, Friedman MA: Colorectal cancer. Edited by Devita VT, Hellman S, Rosenberg SA. Cancer-principle & practice of oncology. third edition. Lippincot, Philadelphia, 1989, p895—964
22) Parkes HC, Lillycrop K, Howell A et al: C-erbB-2 mRNA expression in human breast tumors: comparison with c-erbB-2 DNA amplification and correlation with prognosis. Br J Cancer 61：39—45, 1990
23) Potter CR, Beghin C Makar AP et al: The neu-oncogene protein as a predictive factor for hematogenous metastasis in breast cancer patients. Int J Cancer 45：55—58, 1990

Clinical Significance of the Expression of c-erbB-2 Protein in Colorectal cancer

Etsuji Shimada, Tomoaki Urakawa and Kiyoshi Uematsu
Department of Surgery, Kobe Rosai Hospital

The expression of c-erbB-2 protein was examined immunohistochemically in a total of 75 freshly frozen specimens of colorectal cancer, and correlations between its expression and clinicopathological variables were analyzed. Seventy-five cases were scored by assessing the intensity of staining (strongly positive, weakely positive and negative). The incidence of strongly positive staining of c-erbB-2 protein among the 75 cases was 29.3%, and strongly positive staining was significantly correlated with lymph node metastasis, lymphatic or vascular invasion, liver or lung metastasis and Dukes' stage. These results suggest that the expression of c-erbB-2 protein may serve as a useful biological marker in colorectal cancer.

Reprint requests: Etsuji Shimada Department of Surgery, Kobe Rosai Hospital
4-1-23 Kagoikedori, Chuoku, Kobe, 651 JAPAN