日消外会誌　26（9）：2333～2337，1993年

症例報告

同時性食道胃早期重複癌の1例

名古屋市立大学第2外科
川村　弘之　片岡　誠　桑原　義之　呉山　泰進
岩田　宏　篠田　憲幸　加島　健利　佐藤　篤司
服部　浩次　中野浩一郎　隅田　英典　正岡　昭

患者は56歳の男性．検診時に胃体上部のI型早期胃癌を指摘され当科初診．精査にて胸部下部食道の表在陥凹型早期食道癌も発見され，同時性食道胃早期重複癌の診断にて入院．食道亜全摘，噴門側胃切除，胃管再建術を施行した．同時性食道胃早期重複癌はまれで，本邦報告例は自験例を含め37例にすぎない．今回，本邦報告例を集計し臨床的に検討した．男性32例，女性4例，平均年齢62歳．食道癌は胸部中下部食道，深達度smの表在隆起型または陥凹型が多く，胃癌はA領域のIIc型が多く認められた．多発食道癌3例（8％），多発胃癌8例（22％）と多発癌の合併は高率に認められた．手術術式は，食道亜全摘＋胃全摘が21例（57％）と多用されている．予後の明らかな21例中4例（19％）が術後1年以内に死亡しており，同時性食道胃早期重複癌の手術においては，最小限の手術侵襲で，さらに根治性が得られる手術術式の選択が重要と考えられる．

Key words: early esophageal carcinoma, early gastric carcinoma, early synchronous double cancer of esophagus and stomach

はじめに

同時性食道胃早期重複癌は比較的まれで[1]，本邦報告例は自験例を含め，37例にすぎない．最近われわれは，同時性食道胃早期重複癌の1例を経験したので報告するとともに，本邦報告例37例を集計し，本症の臨床上の問題点を中心に文献的考察を加え報告する．

症　例

患者：56歳，男性

主訴：特になし．

既往歴：16歳時，虫垂炎にて虫垂切除．20歳時，肺結核にて入院加療．

家族歴：特記すべきことなし．

現病歴：1991年10月，定期検診の上部消化管造影にて胃の異常を指摘され，近医にて胃内視鏡検査を施行．胃体上部のI型早期胃癌の診断にて，同年11月に当科初診となる．当科外来にて上部消化管造影，内視鏡検査を施行し，さらに胸部下部食道の表在型食道癌が発見され，同時性食道胃早期重複癌の診断にて1991年12月，手術目的にて当科入院となる．

＜1993年4月14日受理＞別刷請求先：川村　弘之
〒467　名古屋市瑞穂区瑞穂町川澄1番地　名古屋市立大学医学部第2外科

入院時現症：身長158cm，体重47kg．栄養状態は良好．結膜に貧血，黄疸なし．頸部および鎖骨上窩リンパ節は触知せず．胸部，腹部に異常を認めず．

Fig. 1　(A) Radiogram of esophagus revealed an irregular finding of the mucosa of the lower intra-thoracic esophagus, in association with a granular protrusion at the inferior margin of the lesion (arrow). (B) Radiogram of stomach revealed a 1.7×1.0cm protruding lesion of the anterior wall on the side of the lesser curvature of the gastric upper body (arrow).

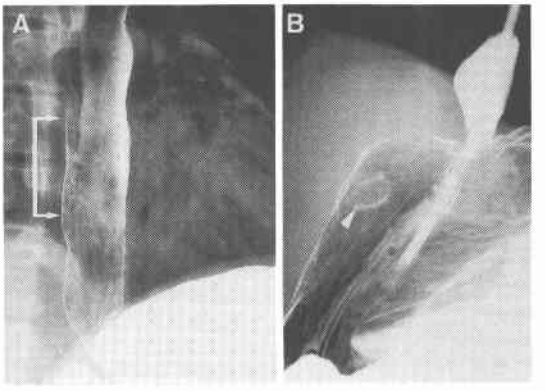

Fig. 2 An upper gastrointestinal endoscopic image revealing, (A) a poorly demarcated shallow depressed lesion associated with a granular protrusion in the esophagus and (B) a Yamada III protruding lesion in the anterior wall on the side of the lesser curvature of the upper body (arrow).

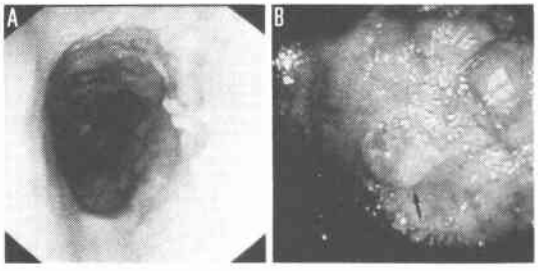

Fig. 3 Resected specimen revealing a 3.2×2.2cm superficial and distinctly depressed lesion of the esophagus (arrow heads) and a 2.0×1.8cm Yamada III protruding lesion of the stomach (arrow).

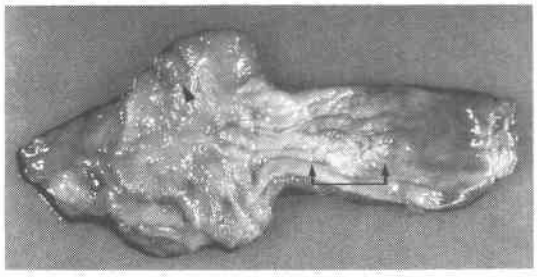

Fig. 4 Histological finding of specimen. (A) the esophageal cancer was moderately differentiated squamous cell carcinoma of mm_3, ly_0, v_0 and n (−). (H.E. stain, ×10). (B) the gastric cancer was moderately differentiated tubular adenocarcinoma of sm, ly_1, v_0 and n(−). (H.E. stain, ×10)

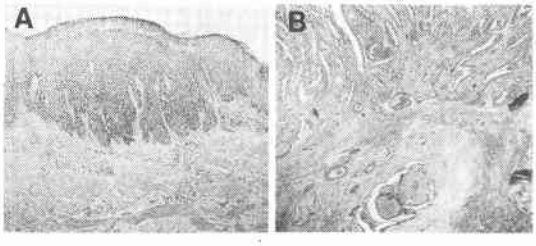

入院時検査成績：血液生化学的検査に異常を認めず.

上部消化管造影所見：胸部下部食道（Ei）右側壁に長径約6cmにわたる粘膜不整像を認めた．病変部下縁には顆粒状隆起を伴っていた．胃体上部小彎側前壁には，1.7×1.0cmの隆起性病変を認めた（**Fig. 1**）.

上部消化管内視鏡所見：門歯列より約38cm，3時方向に，境界やや不明瞭な浅い陥凹性病変を認め，ルゴール散布にて病変部に一致した不染帯を認めた．表在陥凹型（O-IIc）早期食道癌を疑い生検を行ったところ扁平上皮癌の診断を得た．同時に，胃体上部小彎側前壁に山田III型の隆起性病変を認め，I型早期胃癌を疑い生検を行ったところ中分化型腺癌の診断を得た（**Fig. 2**）.

以上より，同時性食道胃早期重複癌の診断にて1991年12月17日，手術を施行した.

手術所見：右開胸開腹にて食道亜全摘，噴門側胃切除を施行．再建食道には胃管を用い，胸骨後にて頸部食道と吻合した．噴門側胃切除に際しては，I型胃癌の辺縁より約1cm離れた部位にて胃を切離した．食道癌取扱い規約[2]および胃癌取扱い規約[3]に準じた肉眼的進行度は，食道：A_0，Pl_0，M_0，N(−)，Stage I，胃：H_0，P_0，S_0，N（−），Stage Iであった.

切除標本所見：胸部下部食道右側壁に3.2×2.2cmの表在陥凹性病変と，胃体上部小彎側前壁に2.0×1.8cmの山田III型の隆起性病変を認めた（**Fig. 3**）.

病理組織学的所見：食道癌は中分化型扁平上皮癌で，深達度mm_3，ly_0，v_0，n（−）であった．胃癌は中分化型管状腺癌で，深達度sm，ly_1，v_0，n（−）であった（**Fig. 4**）.

術後経過：術後第6病日目に頸部吻合部の縫合不全をきたしたが，保存的治療にて軽快し，第65病日目に退院となる．術後12か月後の現在，再発の徴候なく健在である.

考　察

上部消化管に対する検診率の向上や診断技術の進歩により，食道癌，胃癌の発見率は増加しており，双方の重複癌の報告例も増加傾向にある[1]．食道癌症例の中で胃癌を重複する割合は0.3〜2.5%と報告されているが[4]，同時性食道胃早期重複癌はまれで，文献的に検索しえたかぎりでは，本邦報告例は自験例を含め37例にすぎない．本症の臨床上の問題点は，食道癌および胃癌の進展範囲，深達度，リンパ節転移に関する正確な診断を得ること，および癌の進行度に応じた適切な手術術式を選択することにあると考えられる．そこで今回，自験例を含めた同時性食道胃早期重複癌の本邦報告例37例を集計し，同時性食道胃早期重複癌の臨床

上の問題点を中心に検討した（**Table 1**）

平均年齢62歳（43～73歳），男性32例，女性4例で，男性に多く認めた．平均年齢，男女比は，いずれも通常の食道癌と同様な傾向であった[5]．食道癌の占居部位はIu 2例，Im 21例，Ei 8例，Ea 3例，肉眼的分類はI型4例，IIa型13例，IIb型6例，IIc型13例，深達度はep 5例，mm 8例，m 4例，sm 21例であった．食道癌については胸部中下部食道に好発し，深達度smの表在隆起型または陥凹型が多い傾向にあった．胃癌の占居部位はC領域10例，M領域11例，A領域14例，肉眼的分類はI型3例，IIa型8例，IIb型2例，IIc型27例，深達度はm 22例，sm 17例であった．胃癌についてはA領域のIIc型が多く認められた．同時性食道胃早期重複癌における癌の占居部位，肉眼的分類，深達度は，いずれも通常の食道癌，胃癌とほぼ同様な傾向を示し，癌の重複による特異な傾向は認めなかった[6)7)]．

多発癌に関しては本邦報告例37例中，多発食道癌3例（8％），多発胃癌8例（22％）と高率に認められた．重複癌の発生頻度に関して，Campbellら[8)]は第2癌発生率は3.97％であるのに対し，第3癌発生率は8.94％と2倍以上の発生率であると報告している．重複癌症例では単発癌症例に比べて癌の発生率が高いため，重複癌患者の術前検索においては多発癌を念頭におく必要がある．

手術術式は食道亜全摘・胃全摘21例，食道亜全摘・噴門側胃切除10例であった．再建臓器は胃全摘例においては結腸14例，空腸6例で，噴門側胃切除例においては胃8例，結腸1例，空腸1例であった．高齢または重篤な合併症を認める場合を除いて，胃管再建例では胃癌占居部位は全例C領域に認められ，胃癌は噴門側胃切除により治癒切除が得られたと考えられた．胃管再建は手術手技が簡単で手術侵襲も少なく，さらに胃幽門部温存により食物の消化吸収の障害が少ないため[9)]，根治性が得られる場合には胃管による再建が推奨される．

予後の明らかな21例中4例（肺炎1例，肝不全1例，術死1例，肝転移1例）が術後1年以内に死亡している．食道胃早期重複癌の手術術式の選択においては，過大な手術侵襲を避け最小限の手術侵襲で，しかも治癒切除が得られる適切な手術術式の選択が重要と考えられる．

食道癌については，ep癌はリンパ節転移が極めてまれであるため，食道抜去，局所切除または内視鏡的粘膜切除により十分な治癒切除が期待される[10)]．しかし深達度がmm，smの場合には，リンパ節転移がそれぞれ13.6％，37.6％に認められ[5)]，さらに壁内転移の頻度も高くなるため[11)]，根治性を得るためには，たとえ癌が下部食道に存在する場合でも食道亜全摘が必要と思われる．胸腹部食道癌の深達度別腹腔内リンパ節転移率に関しては，ep癌0％，mm癌（Iu：0％，Im：6.3％，Ei：12.8％），sm癌（Iu：9.4％，Im：17％，Ei：32.5％）と報告されている[10)]．食道癌では癌の深達度が進むほど，癌の占居部位が下部食道になるほど，腹腔内リンパ節への転移率は増加するため，胃管作製時や，腹腔内リンパ節郭清の際には食道癌のリンパ節転移も考慮する必要がある．しかし，一般に，食道癌の腹腔内リンパ節1，2，3，7，9番への転移率は，それぞれ22.7％，12.7％，12.9％，13.5％，4.2％と高率であるが，胃管再建時に郭清が不可能な4，5，6番リンパ節への転移率は0.8％，0.5％，0.2％とその頻度は低い[5)]．早期食道癌では腹腔内リンパ節転移率はさらに低いため，食道胃早期重複癌における胃管再建の可否は，胃癌の進行度と占居部位に依存すると考えられる．

胃癌の深達度が粘膜内にとどまる場合には，内視鏡的粘膜切除または部分切除により治癒切除が期待されるため，胃管再建の適応と考えられる．しかし，胃癌の深達度がsmまで進行した場合には，リンパ節転移率は20.2％と高率になるため[12)]，C領域のsm癌において胃管再建を行う場合には，4，5，6番のリンパ節転移の有無を術中，十分に検索する必要がある．自験例においては，胃癌の占居部位が食道胃接合部直下であったため胃管作製時に胃癌病変部を合併切除し，さらに術中に4番リンパ節のないことを確認して，胃管再建術を施行した．胃癌の占居部位がM領域，またはA領域のsm癌については根治性の面から胃全摘の適応と考えられる．

早期胃癌の術前診断においては，癌の深達度診断が困難なことが少なくない．自験例においても，胃癌が隆起性病変であったため，正確な深達度診断が困難であった．胃癌の深達度が粘膜内までと考えられる症例に対しては，まず内視鏡的切除を試み，切除標本の病理学的検索を行うことで正確な深達度評価が可能となる．病理学的検索にて，内視鏡的切除により治癒切除が得られたと判断された場合には，胃温存による胃管再建の適応であり，逆に癌遺残やリンパ節転移の可能性があると判断された場合にはリンパ節郭清を含めた

Table 1 Cases of early synchronous double cancer of esophagus and stomach in Japan

	Case		Esophagus			Stomach			Operation	Organ	Outcome	Author	Year
	Age	Sex	Lo.	Class.	Dep.	Lo.	Class.	Dep.					
1	53	M	Ea	IIa+IIb	sm	C	IIc	m	E+PG	stomach	7M alive	Ohashi	1975
						C	IIc	m					
2	58	M	Im	IIc	sm	A	IIc	m	E+TG	colon	12M died	Igarashi	1976
3	72	M	Ei	IIa	sm	C	IIa	sm	LE+PG	colon	*	Maeda	1978
4	65	F	Ea	IIc	mm	A	IIc	m	LE+TG	jejunum	*	Takahashi	1979
5	65	M	Im	IIc	sm	A	IIc	sm	E+DG	jejunum	22M alive	Obata	1980
6	60	M	Iu	IIb	m	A	IIc+IIb	m	E+TG	colon	9M alive	Iizuka	1980
			Im	IIa	m								
7	43	M	Im	IIc	sm	A	IIc	m	E+TG	colon	1M alive	Isono	1981
8	67	M	Im	I	sm	A	IIc	m	E+PG	stomach	*	Sugiyama	1982
						A	IIc	sm					
						A	IIc+III	sm					
9	43	M	Im	Ia	m	M	IIa+IIc	m	E+TG	colon	5M alive	Ozaki	1983
10	66	M	Im	Ip	sm	C	IIc	sm	E+PG	stomach	15M died	Takeda	1985
11	62	M	Im	IIa	sm	C	IIc	m	E+PG	stomach	9M alive	Mafune	1986
12	69	M	Ei	IIc	mm	M	IIc+III	sm	E+TG	jejunum	28M alive	Matsumura	1986
13	62	M	Ei	IIb	mm	A	IIc	sm	LE+TG	jejunum	5M alive	Teramoto	1987
14	70	M	Im	I	sm	*	IIa+IIc	sm	*	*	*	Hirao	1987
15	55	M	*	*	mm	*	*	m	LE+TG	jejunum	*	Ooba	1987
16	61	M	*	*	sm	*	*	sm	E+TG	colon	*	Tominaga	1987
17	73	F	Ei	IIc	cp	C	IIc	m	E+PG	stomach	14M alive	Yano	1988
						M	IIa	m					
						M	IIa	m					
						M	IIa	m					
						M	I	m					
18	73	F	Im	IIa	sm	A	IIc	sm	E+TG	colon	15M alive	Hamada	1988
			Im	IIb	ep								
19	67	M	Im	IIa	sm	M	IIc	m	E+TG	colon	8M died	Imada	1988
						M	IIc	m					
						A	IIc+III	sm					
20	60	M	Im	IIc	m	C	IIa	m	E(S)+PG	stomach	*	Kano	1988
21	60	M	*	IIa	*	A	IIc	*	E+TG	colon	*	Koido	1988
22	72	M	*	IIa	sm	*	I	m	LE+TG	jejunum	*	Kato	1988
							IIb	m					
							IIb	m					
							IIc	sm					
23	68	M	Ei	IIc	mm	M	IIc	m	E+TG	colon	17M alive	Hokazono	1989
24	63	M	Im	IIa	sm	A	IIc	m	E+PR	stomach	*	Miyagishi	1989
25	*	*	*	*	sm	*	*	*	*	*	*	〃	〃
26	70	M	Im	IIa	ep	M	IIa+IIc	sm	E+TG	colon	1M died	Murayama	1990
27	72	M	Im	IIc	sm	A	IIc	sm	LE+TG	jejunum	7M alive	Sasaki	1990
28	47	M	Im	IIb	mm	M	IIa	m	LE+TG	jejunum	*	Maeda	1990
						M	IIa	m					
						M	IIc	m					
29	46	M	Ei	IIc	ep	M	IIc	m	E(S)+TG	colon	21M alive	Yabuki	1990
30	63	M	Ei	I +IIb	sm	M	IIc	m	E+TG	colon	1M alive	Arai	1990
31	55	M	Im	IIb	sm	M	IIc+III	sm	E+TG	colon	*	Hamabe	1990
						A	IIa+IIc	m					
32	71	F	Iu	IIc	ep	C	IIb	m	E+PG	stomach	*	Ogawa	1990
			Im	IIc	ep								
			Im	IIc	mm								
33	59	M	Im	IIc	sm	C	IIc	sm	E+TG	colon	1M died	Ichiyanagi	1990
34	59	M	Im	IIa	sm	C	IIc	sm	*	*	*	Shingaki	1991
35	60	M	Ea	IIb	m	A	IIc	m	LE+PG	jejunum	*	Miyamoto	1991
						A	IIc	m					
						A	IIc	m					
36	66	M	Im	IIa+IIb	sm	M	IIc	m	E+DG	colon	35M alive	Sakai	1992
37	56	M	Ei	IIc	mm	C	I	sm	E+PG	stomach	12M alive	our case	

Lo.: Location, Class.: Classification, Dep.: Depth of invasion, Organ: Organ for reconstruction, * : unknown, E: Esophagectomy, LE: Lower esophagectomy, S: Stripping, PG: Proximal gastrectomy, TG: Total gastrectomy, DG: Distal gastrectomy, PR: Partial resection of stomach

噴門側胃切除または胃全摘の適応となる.

今後も同時性食道胃早期重複癌は増加すると考えられるが，本症の治療成績向上のためには双方の癌の正確な進行度診断，全身状態を考慮した適切な治療法の選択，さらに異時性癌発生を念頭においた術後長期わたる経過観察が重要と思われる.

文　献

1) 矢吹清隆, 山崎忠光, 福島文典ほか：同時性食道胃早期重複癌の 1 例. 日消外会誌　23：2104—2108, 1990
2) 食道疾患研究会編：食道癌取扱い規約. 第 8 版. 金原出版，東京，1992
3) 胃癌研究会編：胃癌取扱い規約. 第11版. 金原出版，東京，1985
4) 松村　隆, 大城久司, 田中一誠ほか：食道胃同時性双方早期重複癌の 1 例. 日消外会誌　19：2413—2416, 1986
5) 掛川暉夫：食道癌の病態. 掛川暉夫，藤田博正，山名秀明 編. 食道癌の外科. 医学書院，東京，1991, p3—12
6) 葛西洋一：食道癌. 佐藤寿雄 編. 消化器外科学. 南江堂，東京，1981, p59—70
7) 武藤輝一：胃癌. 佐藤寿雄 編. 消化器外科学. 南江堂，東京，1981, p152—161
8) Campbell LV, Watne AL: Multiple primary malignant neoplasms. Arch Surg 99：401—405, 1969
9) 鍋谷欣市，本島悌司：胸部食道癌手術の再建法の検討. 消外　3：645—651, 1980
10) 遠藤光夫, 吉田　操, 村田洋子ほか：早期食道癌治療の問題点. 癌の臨　30：634—638, 1984
11) 井手博子, 山田明義, 吉田　操ほか：食道粘膜下層癌の臨床診断. 胃と腸　20：1292—1301, 1985
12) 北村正次, 荒井邦佳, 宮下　薫：早期胃癌のリンパ節転移からみた術式の選択. 日消外会誌　24：21—27, 1991

A Case of Early Synchronous Double Cancer of Esophagus and Stomach

Hiroyuki Kawamura, Makoto Kataoka, Yoshiyuki Kuwabara, Yasuyuki Kureyama, Hiroshi Iwata, Noriyuki Shinoda, Taketoshi Kashima, Atsushi Satou, Kouji Hattori, Kouichirou Nakano, Hidenori Sumita and Akira Masaoka

Second Department of Surgery, Nagoya City University Medical School

A 56-year-old man visited our department for examination of type I early gastric cancer of the upper body of the stomach, which was indicated in a mass examination. Thorough examination revealed superficial and distinctly depressed early esophageal cancer of the lower intra-thoracic esophagus. The patient was admitted to our department under the diagnosis of early synchronous double cancer of esophagus and stomach, and underwent subtotal esophagectomy, cardiectomy, and reconstruction with a gastric tube. Early synchronous double cancer of esophagus and stomach is rare, and only 37 cases, including ours, have been reported in Japan. These 37 cases were reviewed and were clinically investigated in this study. The patients were 32 males and 4 females with an average age of 62 years. Many of the esophageal cancers were of the superficial and protruding type, or superficial and distinctly depressed type of the middle and lower intra-thoracic esophagus with sm invasion, and many of the gastric cancers were of the IIc type of area A. The incidence of multiple cancers was high: multiple esophageal cancers in 3 (8%) and multiple gastric cancers in 8 (22%). Subtotal esophagectomy or total gastrectomy was frequently performed (21 patients, or 57%), performed. Four (19%) of the 23 patients in whom the outcome was followed up died within one year after the operation. In operating on early synchronous double cancer of esophagus and stomach, it is important to select a surgical procedure that can yield a cure with minimal surgical stress.

Reprint requests: Hiroyuki Kawamura　Second Department of Surgery, Nagoya City University Medical School
1 Kawasumi, Mizuho-cho, Mizuho-ku, Nagoya, 467 JAPAN