日消外会誌　26（9）：2343～2346，1993年

切除副肝の5例

倉敷成人病センター南くらしき病院外科
飽浦　良和　　阪上　賢一　　松本　剛昌
伊波　茂道　　斎藤　信也　　藤原　拓造

肝の奇形の中でも極めてまれな副肝を5例経験したので報告する．症例は34～65歳，男性2例，女性3例であった．いずれも術前には副肝と診断できず，胆石症，早期胃癌の術中に偶然発見された．存在部位は胆嚢周囲4例，肝十二指腸間膜1例で，大きさは最大径7～17mmで，いずれも1個のみであった．組織学的にはいずれもグリソン鞘，中心静脈を有し，小葉構造を呈する正常肝組織であった．

副肝は術中，剖検，腹腔鏡検査に際し偶然発見されることが多く，臨床症状を呈することはまれである．存在部位は肝周囲が大半を占め，とくに胆嚢周囲に多く，大きさは5cm以下が大半を占める．組織学的には小葉構造を有する正常肝組織像を呈することが多い．

術中の詳細な検索，画像診断の進歩などにより，症例の増加が予想される．

Key words: ectopic liver, liver anomaly

はじめに

肝臓はその複雑な発生過程を経るにもかかわらず，奇形の発生はまれな臓器の1つである．副肝はその中でも極めてまれなものであり，文献的に検索しえた本邦での報告例は，われわれの症例を含めて76例に過ぎない．今回，われわれは4年間に5例の副肝を経験したので，文献的考察を加えて報告する．

症　例

1986年9月より1990年7月までに当院において5例の副肝を経験し，切除した（**Table 1**）．年齢は35～65歳（平均48.2歳）で，性別は男性2例，女性3例であった．いずれも術前には副肝と診断できず，胆石症あるいは胃癌の術中に偶然発見された（**Fig. 1**）．存在部位

Fig. 1　Operative findings. Ectopic liver is seen in the body of the gallbladder. (Case 2)

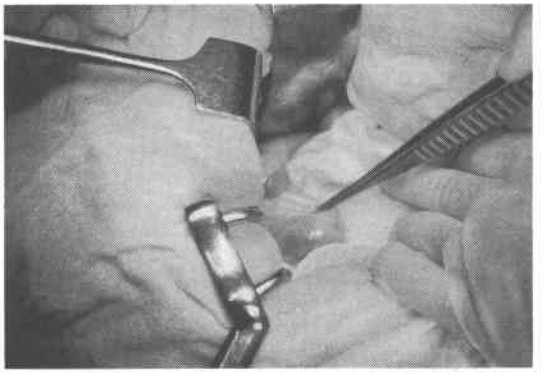

Table 1　Five cases of ectopic liver

Case	Age	Sex	Primary disease	Operation	Location	Size
1	55	female	G.B. stone	Cholecystectomy	Body of G.B.	17×10×8mm
2	51	male	Early gastic ca.	Subtotal gastrectomy	Body of G.B.	8×6×2mm
3	35	female	G.B. stone	Cholecystectomy	Hepatoduodenal ligament	7×5×3mm
4	65	male	G.B. stone	Cholecystectomy	Bottom of G.B.	9×7mm
5	34	female	G.B. stone	Cholecystectomy	Body of G.B.	15×7mm

G.B.: gallbladder

＜1993年5月11日受理＞別刷請求先：飽浦　良和
〒710　倉敷市白楽町250　倉敷成人病センター

Fig. 2 Resected specimen. Ectopic liver is seen in the body of the gallbladder. (Case 1)

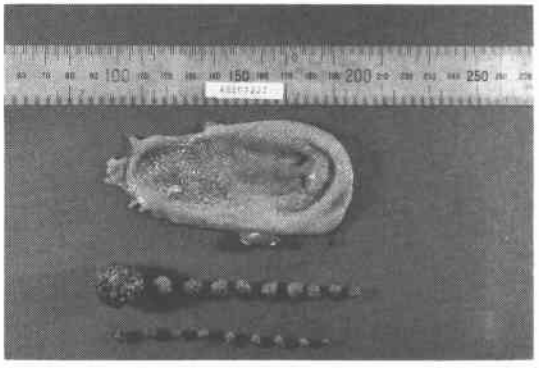

Fig. 3 Microscopic findings of the wall of the gallbladder and the ectopic liver. Cut surface of the ectopic liver, showing normal liver tissue. (H. E. stain×25) (Case 5)

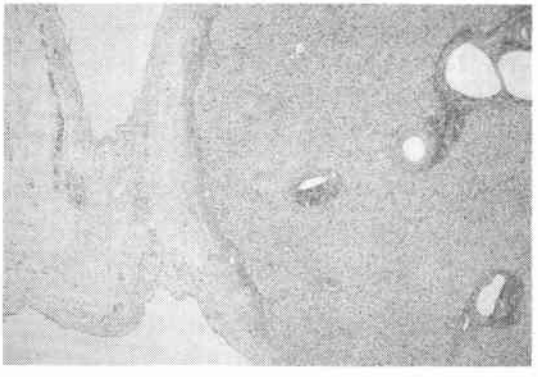

Fig. 4 Microscopic findings of the ectopic liver. Glisson's sheath and central vein are seen showing the structure of liver lobule. (H.E. stain×100) (Case 5)



は肝嚢周囲4例，肝十二指腸間膜1例で，大きさは最大径で7～17mm（平均11.2mm）で，いずれも単発であった(**Fig. 2**)．病理組織学的には当然のことながら，肝と非連続性であるにもかかわらず，胆管を含めたグリソン鞘，中心静脈を有し，小葉構造を呈する正常肝組織であった（**Fig. 3, 4**)．

考　察

副肝は極めてまれな肝の発生異常であり，主肝と実質性の連続のある副葉とは区別される[1)2)]．副肝は本邦では1904年，田崎の報告[3)]以来われわれの症例を加えても76例に過ぎない．肝の発生は和気らの「ヒト胆管系の発生学」[4)]に詳しいが，受精約25日の胚子内胚葉上皮に肝原基として認められたのち，複雑な発達，増殖を示し，肝実質，胆嚢，各種脈管，肝間膜が形成される．副肝はこの発生過程の何らかの異常により形成されると考えられている．すなわち，副肝の発生原因としては肝組織の迷入によるとする迷入説，肝分葉異常によるとする分葉異常説，長期にわたる炎症が続くことにより本来の組織と異なる組織が生じるとする化生説とがある[2)5)]．一般的には前2者の説が有力視されている．

年齢は新生児から78歳に及び，40～70歳代に多い傾向がある（**Table 2**)．

性別では男性38例，女性32例，不明6例とやや男性に多い．

発見契機は手術，剖検，腹腔鏡検査に際し偶然発見されることが大半で(92.1%)，術前に副肝の存在が診断できたり，臨床症状を示すことはまれである(**Table 3**)．外国の報告例でも手術，剖検に際し偶然発見される症例が多いが，胸部X線写真上腫瘤陰影が認められた症例[6)]，strangulationによる心窩部痛を呈した症例[7)]，腫瘤触知により副肝と診断された症例[8)]もあっ

Table 2 Age distribution

Age	Cases	(%)
0— 9	8	(10.5)
10—19	0	(0)
20—29	4	(5.3)
30—39	7	(9.2)
40—49	17	(22.4)
50—59	15	(19.7)
60—69	11	(14.5)
70—80	3	(3.9)
Unknown	11	(14.5)
Total	76	(100)

Table 3 Motive of discovery

Motive of discovery	Cases	(%)
Operation	49	(64.5)
Autopsy	12	(15.8)
Laparoscopy	9	(11.8)
Systematic anatomy	3	(4.0)
C.T.	1	(1.3)
Ultrasonography	1	(1.3)
Physical examination	1	(1.3)
Total	76	(100)

Table 4 Location of ectopic liver

Location	Cases	(%)
Around the gallbladder	49	(64.5)
Hepatoduodenal ligament	8	(10.5)
Attached to the liver by cord	6	(7.9)
Umbilical cord	4	(5.3)
Retroperitoneum	4	(5.3)
Around the spleen	2	(2.6)
Rt. diaphragm	2	(2.6)
Esophago-gastric junction	1	(1.3)
Total	76	(100)

Table 5 Size of ectopic liver

Size (cm)	Cases	(%)
0— 1	18	(23.7)
1— 2	24	(31.6)
2— 3	4	(5.3)
3— 4	1	(1.3)
4— 5	3	(3.9)
5—10	8	(10.5)
10—	3	(3.9)
Unknown	15	(19.7)
Total	76	(100)

た．副肝を念頭に置いて検索すれば，診断可能な症例もあると思われる．

副肝の存在部位は，肝周囲が大半を占め（82.9%），とくに胆嚢周囲が64.5%と最も多い（**Table 4**）．これは胆嚢がその発生過程において胆嚢，胆嚢管の原基が左右の肝芽枝の近傍におこる事実[4]で説明が可能で，迷入説，分葉異常説を支持するものである．

大きさは5cm以下のものが65.8%を占め，われわれの症例も17mm以下であった．しかし10cmを越えるものもあり，最大24×18×10cmの巨大な例もあった[9]（**Table 5**）．外国の報告例では顕微鏡的に確認された微小な症例[10]もある．

Table 6 Pathological findings of ectopic liver

Pathological finding	Cases	(%)
Complete hepatic lobule	26	(34.2)
Incomplete hepatic lobule	15	(19.7)
Liver cirrhosis	5	(6.6)
No hepatic lobule	4	(5.3)
Hepatoma	2	(2.6)
Others	10	(13.2)
Unknown	14	(18.4)
Total	76	(100)

形は卵形，偏平な形が多い．

個数は大半が単発で2個，4個[11]存在した症例がおのおの1例ずつ報告されている．

病理組織学的には完全あるいは不完全な小葉構造を呈する症例が多く（53.9%），しかも一般に副肝は主肝と同じ組織学的所見を示すことが多いとされており，主肝同様肝硬変像を呈する症例[12)~16)]や，副肝に肝癌の発生したまれな症例[9]も報告されている（**Table 6**）．

主肝との連絡に関しては，あるもの21例（27.6%），ないもの（64.5%）であった．肝との索状物の中に胆管，脈管を認めたとする報告もあるが，不明例も多い．肝との連絡のない症例における副肝での胆汁の産生および排泄経路に関してはとくに興味のある問題である．胆汁は産生されず単に脈管のみが存在するのか，胆汁が産生されるとすれば，どのような経路を通って排泄されるのかは，今後詳細な検討を必要としよう．われわれの症例はいずれも胆嚢壁，肝十二指腸間膜に存在していた．副肝と胆嚢壁あるいは肝十二指腸間膜との間にはおそらく細い胆管が存在し，副肝で産生された胆汁がドレナージされていたと推察されるが，切除標本の詳細な検討にもかかわらず，その事実は証明できなかった．しかし，切除標本組織像に胆汁の産生が認められ，副肝と胆嚢あるいは肝十二指腸間膜とが接していた事実より，副肝と胆嚢壁，肝十二指腸間膜との間に胆管が存在し，肝内胆管，肝管（総肝管）と交通し，胆汁がドレナージされていたことが推察された．

なお，本論文の要旨は第40回日本消化器外科学会総会において発表した．またこの研究の一部は日本自転車振興会の援助によったものであり感謝します．

文　献

1）須川正宏，山際裕史：リーデル葉ならびに副肝の

各1例. 三重医 12：324—326, 1968
2) Collan Y, Hakkiluoto A, Hästbacka J: Ectopic liver. Ann Chir Gynecol 67：27—29, 1978
3) 田崎清治：分葉肝の傍に分割せられて存在せる肝組織塊に就いて. 岡山医会誌 147：289—296, 1904
4) 和気健二郎, 海老沢幸子：ヒト胆管系の発生学. 遠藤武男 編. 日本臨床・46・増刊：肝胆疾患—新しい診断・治療体系—. 上巻. 日本臨床社, 大阪, 1988, p5—29
5) Curtis LE, Sheahan DG: Heterotopic tissue in the gallbladder. Arch Pathol 88：677—683, 1969
6) Rodríguez-Pérez D: Accessory intrapleural ectopic liver lobe. Dol Asoc Méd PR 47：353—356, 1955
7) Fraser CG: Accessory lobes of the liver. Ann Surg 135：127—129, 1952
8) Levi MM, Luritz CC: Accessory lobe of liver presenting symptoms of pelvic tumor. NY State J Med 69：1334—1336, 1969
9) Horiuchi N, Kitamura T, Tateishi R et al: Hepatoma originated in the retroperitoneal space. Oncology 27：235—243, 1973
10) Wagner E: Zwei Falle von Neubildung von Lebersubstanz im Ligamentum suspensorium hepatis. Arch Heilkunde 2：471, 1961
11) 山中シナ：4個の副肝を有する胃癌の1例. 癌 34：92—94, 1940
12) 宮下義正, 戸田三郎：副肝ノ1例ニ就イテ. 朝鮮医誌 27：408—419, 1937
13) 山下正己, 長峯保郎, 尾嵜 潔ほか：硬変化した副肝を伴った肝硬変合併肝癌の1剖検例. 肝臓 26：510—514, 1985
14) 森 巌, 今村和之, 北村 喬ほか：硬変化した副肝を伴った肝硬変の1剖検例. 臨と研 63：3294—3297, 1986
15) 神谷智雄, 山本 学, 上辻章二ほか：肝嚢壁に見られた異所性肝臓の1例. 胆道 2：401, 1988
16) 岡本麻里, 宮沢晃治, 後藤伊織ほか：胆嚢漿膜面にみられた副肝の1例. 消内視鏡の進歩 36：404—406, 1990

Five Cases of Resected Ectopic Liver

Yoshikazu Akura, Kenichi Sakagami, Takamasa Matsumoto, Shigemichi Iha, Shinya Saito and Takuzo Fujiwara
Department of Surgery, South Kurashiki Hospital, Center for Adult Diseases, Kurashiki

Five cases of ectopic liver, a rare liver anomaly, are reported with the clinicopathological findings. The patients ranged from 34 to 65 years of age; 2 were male and 3 were female. All were asymptomatic, and the condition was found incidentally during surgery for gallbladder stone or early gastric cancer. The location was around the gallbladder in 4 cases and at the hepatoduodenal ligament in 1 case. In every case only one ectopic liver was found, and the sizes ranged from 7 to 17 mm. Pathologically, the liver tissue was normal in al cases and possessed Glisson's sheath and central vein and showed stricture of the hepatic lobule. Ectopic liver is encountered incidentally during surgery, autopsy, or laparoscopy, and seldom shows clinical symptoms. Most are located around the liver, especially around the gallbladder, and are generally singular and less than 5 cm in size. Pathologically, many cases show normal liver tissue that possessed hepatic lobule. More cases will be found by precise intraoperative research and with the progress of imaging diagnosis.

Reprint requests: Yoshikazu Akura Center for Adult Diseases, Kurashiki
250 Bakuro-cho, Kurashiki, 710 JAPAN